

Αντιμετώπιση του μεταστατικού καρκίνου του νεφρού

Ιωάννης Π. Αναστασίου
Αν. Καθηγητής Ε.Κ.Π.Α
Π.Γ.Ν.Α «Λαϊκό»

* Τοπικά εκτεταμένος καρκίνος του νεφρού

- * Έξω καψική νόσο
- * Θρόμβος στην νεφρική φλέβα και στην κάτω κήλη
- * Διήθηση των επιχώριων λεμφαδένων
- * Διήθηση των γειτονικών οργάνων
- * Τοπική υποτροπή μετά από νεφρεκτομή

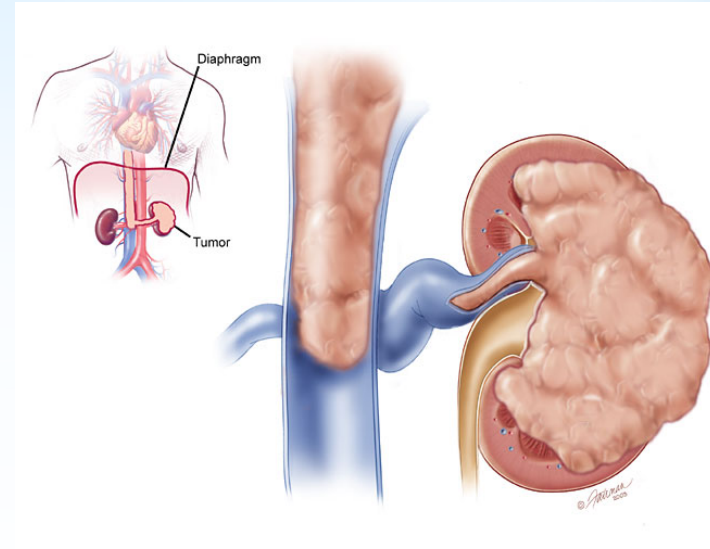
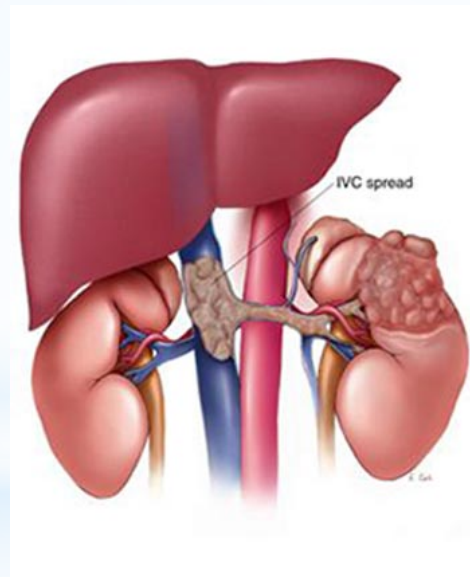


Table 7: 2009 TNM classification system (1)

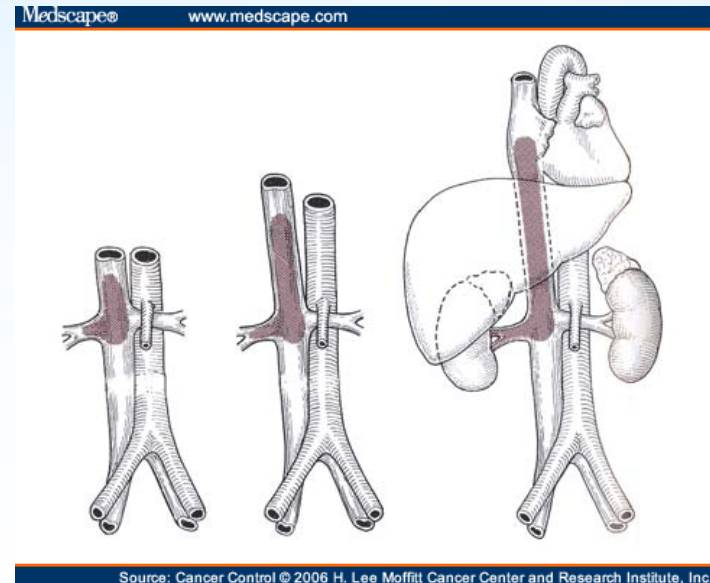
T - Primary tumour	
TX	Primary tumour cannot be assessed
T0	No evidence of primary tumour
T1	Tumour \leq 7 cm in greatest dimension, limited to the kidney
T1a	Tumour \leq 4 cm in greatest dimension, limited to the kidney
T1b	Tumour $>$ 4 cm but \leq 7 cm in greatest dimension
T2	Tumour $>$ 7 cm in greatest dimension, limited to the kidney
T2a	Tumour $>$ 7 cm but \leq 10 cm in greatest dimension
T2b	Tumours $>$ 10 cm limited to the kidney
T3	Tumour extends into major veins or directly invades adrenal gland or perinephric tissues but not into the ipsilateral adrenal gland and not beyond Gerota's fascia
T3a	Tumour grossly extends into the renal vein or its segmental (muscle-containing) branches or tumour invades perirenal and/or renal sinus (peripelvic) fat but not beyond Gerota's fascia
T3b	Tumour grossly extends into the vena cava below the diaphragm
T3c	Tumour grossly extends into vena cava above the diaphragm or invades the wall of the vena cava
T4	Tumour invades beyond Gerota's fascia (including contiguous extension into the ipsilateral adrenal gland)
N - Regional lymph nodes	
NX	Regional lymph nodes cannot be assessed
N0	No regional lymph node metastasis
N1	Metastasis in a single regional lymph node
N2	Metastasis in more than 1 regional lymph node
M - Distant metastasis	
M0	No distant metastasis
M1	Distant metastasis

ΘΡΟΜΒΟΣ ΣΤΗ ΝΕΦΡΙΚΗ ΦΛΕΒΑ ΚΑΙ ΣΤΗΝ ΚΑΤΩ ΚΟΙΛΗ



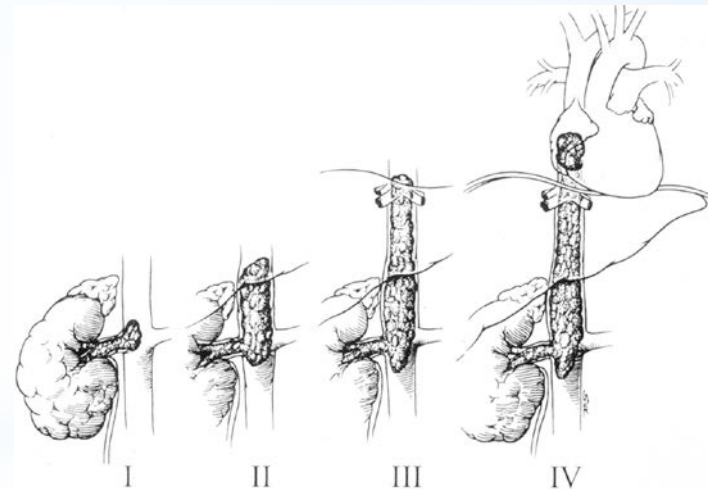
- * 25% των ασθενών με RCC έχουν καρκινικό θρόμβο στη νεφρική φλέβα και 10% στην κάτω κοίλη
- * Στο 1% ο θρόμβος φθάνει μέχρι το δεξιό κόλπο της καρδιάς

Marshall VF et al, J Urol, 103:414-420, 1970



ΤΑΞΙΝΟΜΗΣΗ ΑΝΑΛΟΓΑ ΜΕ ΤΟ ΕΠΙΠΕΔΟ ΤΟΥ ΘΡΟΜΒΟΥ

- I. Θρόμβος στη νεφρική φλέβα.
- II. Θρόμβος στην κάτω κοίλη κάτω από τις ηπατικές φλέβες.
- III. Θρόμβος πάνω από τις ηπατικές αλλά κάτω από το διάφραγμα.
- IV. Θρόμβος πάνω από το διάφραγμα μέχρι το δεξιό κόλπο.

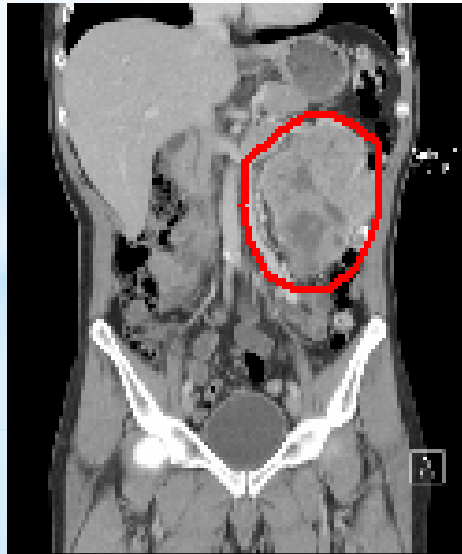


Αυξάνουν τις επιπλοκές της νόσου όπως:

1. Φλεβική στάση
2. Εμβολικά επεισόδια
3. Θρομβώσεις
4. Διαταραχή της πήξης του αίματος

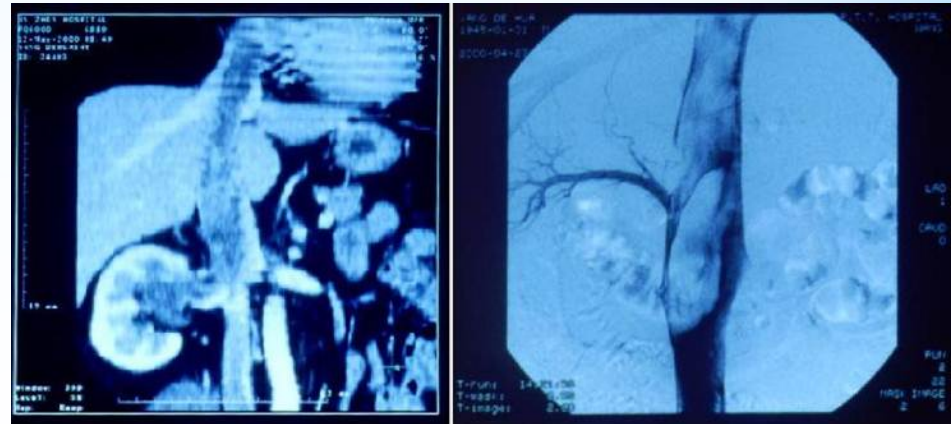- * Δυσχαιρένουν την χειρουργική αντιμετώπιση
- * Αυξάνουν τις χειρουργικές επιπλοκές
- * Αυξάνουν την θνησιμότητα και την θνητότητα

Blute ML et al, BJU, 94:33-41, 2004



Διάγνωση

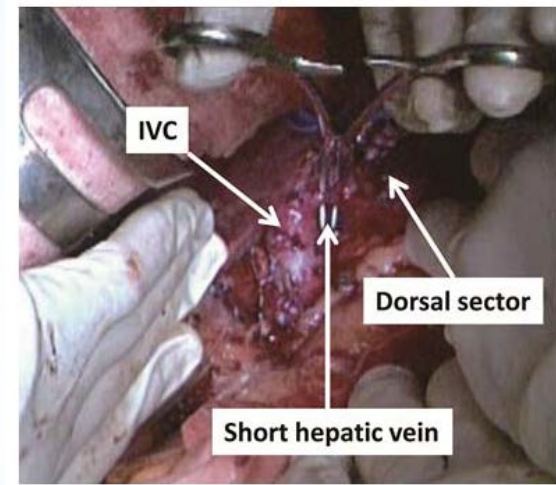
- * MRI αγγειογραφία
- * Πρόσφατος απεικονιστικός έλεγχος
- * Υποσταδιοποίηση (οστικές, ηπατικές, πνευμονικές, εγκεφαλικές μεταστάσεις)



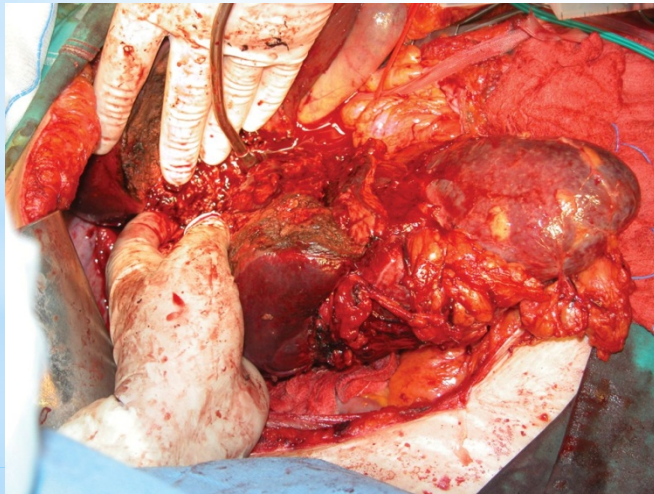
Oto A et al, AJR, 171: 1619-24, 1998

Θεραπευτική αντιμετώπιση

- * Νεφρεκτομή και αφαίρεση του καρκινικού θρόμβου
- * Αυξάνεται η μέση επιβίωση (19,8 vs 6,9 mo)
Η αποτελεσματικότητα εξαρτάται από το μέγεθος του θρόμβου



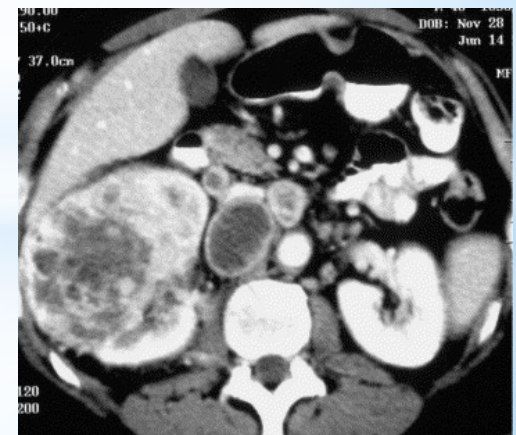- * Η κύρια θεραπευτική αντιμετώπιση όχι μόνο του εντοπισμένου, αλλά και του **τοπικά προχωρημένου** νεφρικού καρκίνου είναι η **ριζική νεφρεκτομή**.
- * Αφαίρεση του νεφρού μετά του περινεφρικού λίπους, της περιτονίας του Gerota, του σύστοιχου επινεφριδίου και λεμφαδενεκτομή από τα σκέλη του διαφράγματος έως το διχασμό της αορτής.



Robson et al

Όλοι οι όγκοι του νεφρού θεωρούνται χειρουργήσιμοι και οι περιορισμοί τίθενται από:

- Κλινική εικόνα του ασθενούς
- Προσδόκιμο επιβίωσης
- Μεγάλος χειρουργικός κίνδυνος

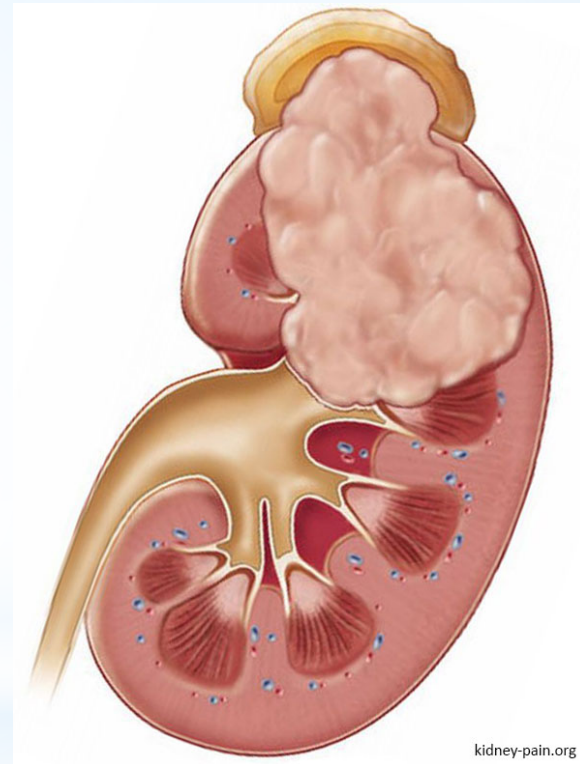


ΕΝΔΕΙΞΕΙΣ ΕΠΙΝΕΦΡΙΔΕΚΤΟΜΗΣ

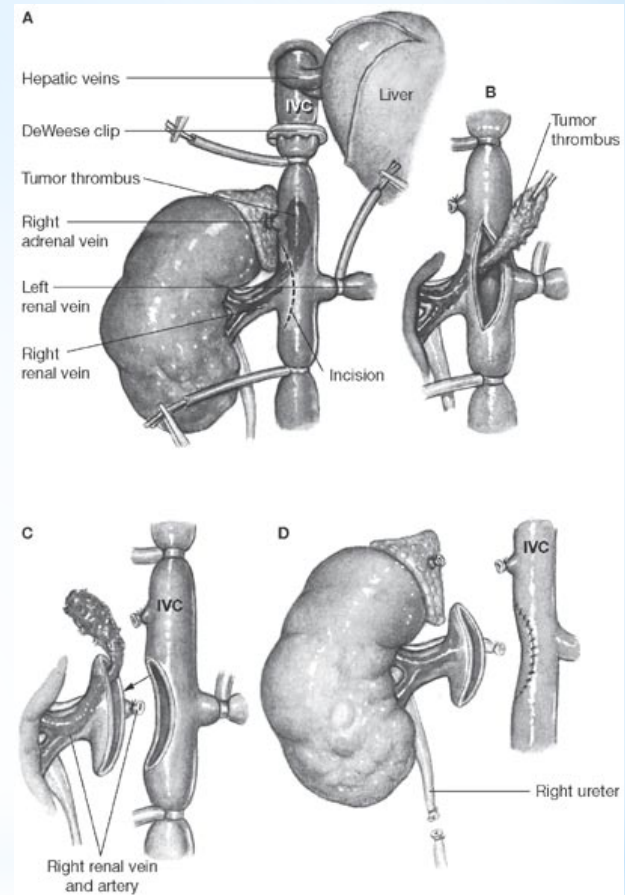
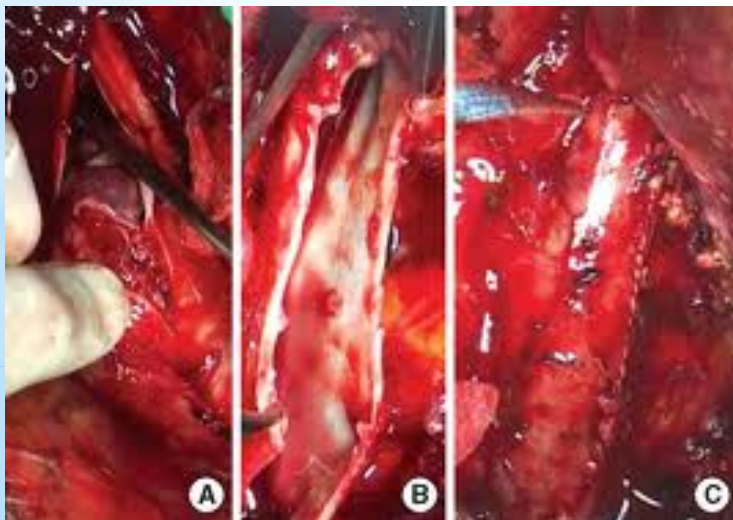
- Κατά τον Robson αποτελεί μέρος της ριζικής νεφρεκτομής.
- Η διήθηση του σύστοιχου επινεφριδίου ανέρχεται σε 1-5%. Η πρόγνωση είναι κακή.
- (Μ.Ο. Επιβίωσης 12.5 μήνες , 0% 5ετής επιβίωση)

Han et al, J Urol,2003

- Η αφαίρεση του επινεφριδίου δεν συνιστάται εφ' όσον φαίνεται φυσιολογικό σε προεγχειρητική αξονική τομογραφία ή μακροσκοπικά.

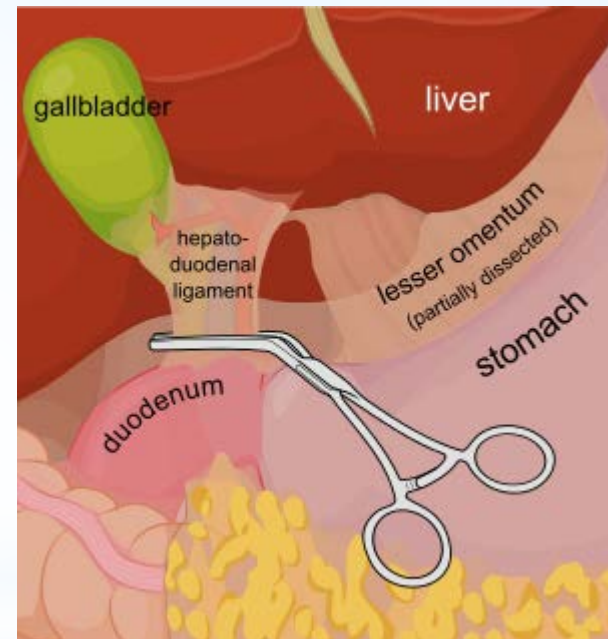
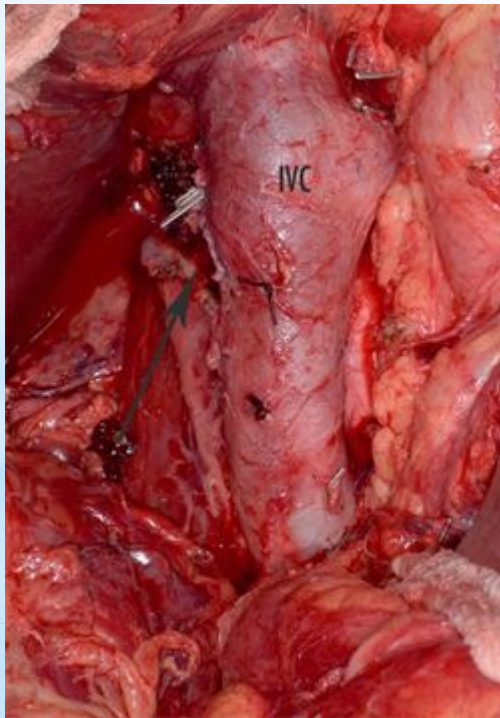


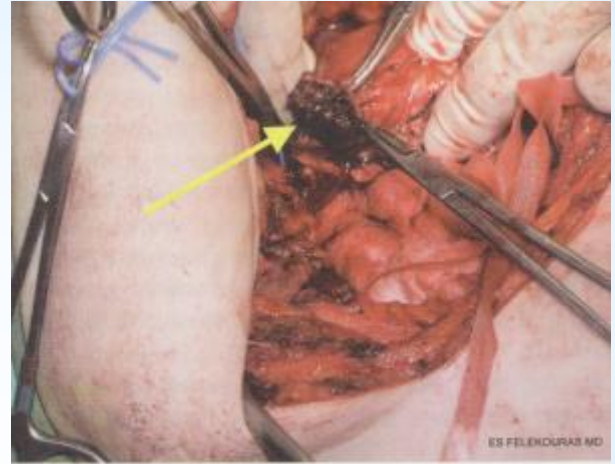
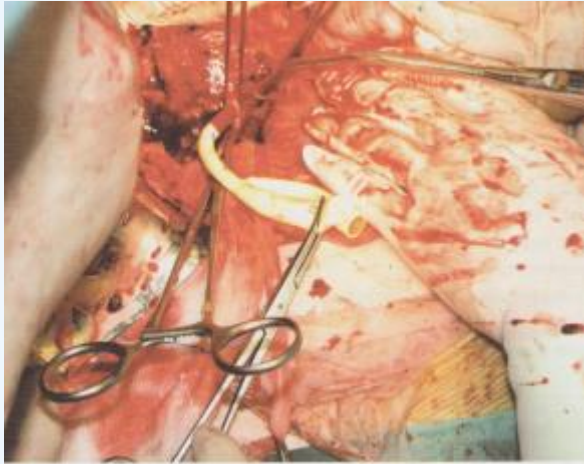
- * Πρώτα απολινώνεται η νεφρική αρτηρία
- * Έλεγχος της κάτω κήλης
- * Παροδική απομόνωση της κάτω κοίλης και της αντίθετης νεφρικής φλέβας
- * Αφαίρεση του θρόμβου
- * Νεφρεκτομή
- * Έλεγχος για πλήρη αφαίρεση του θρόμβου

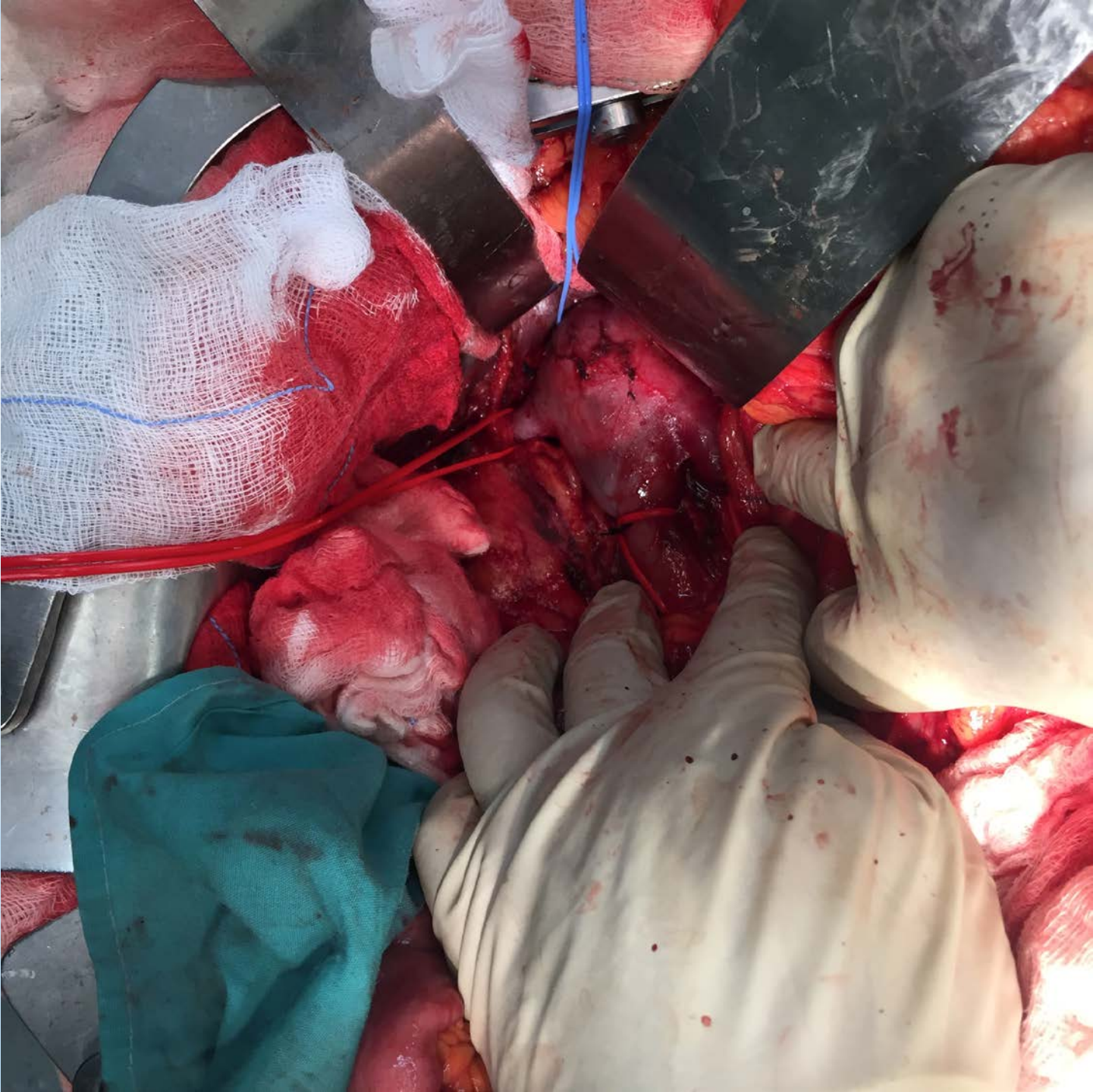


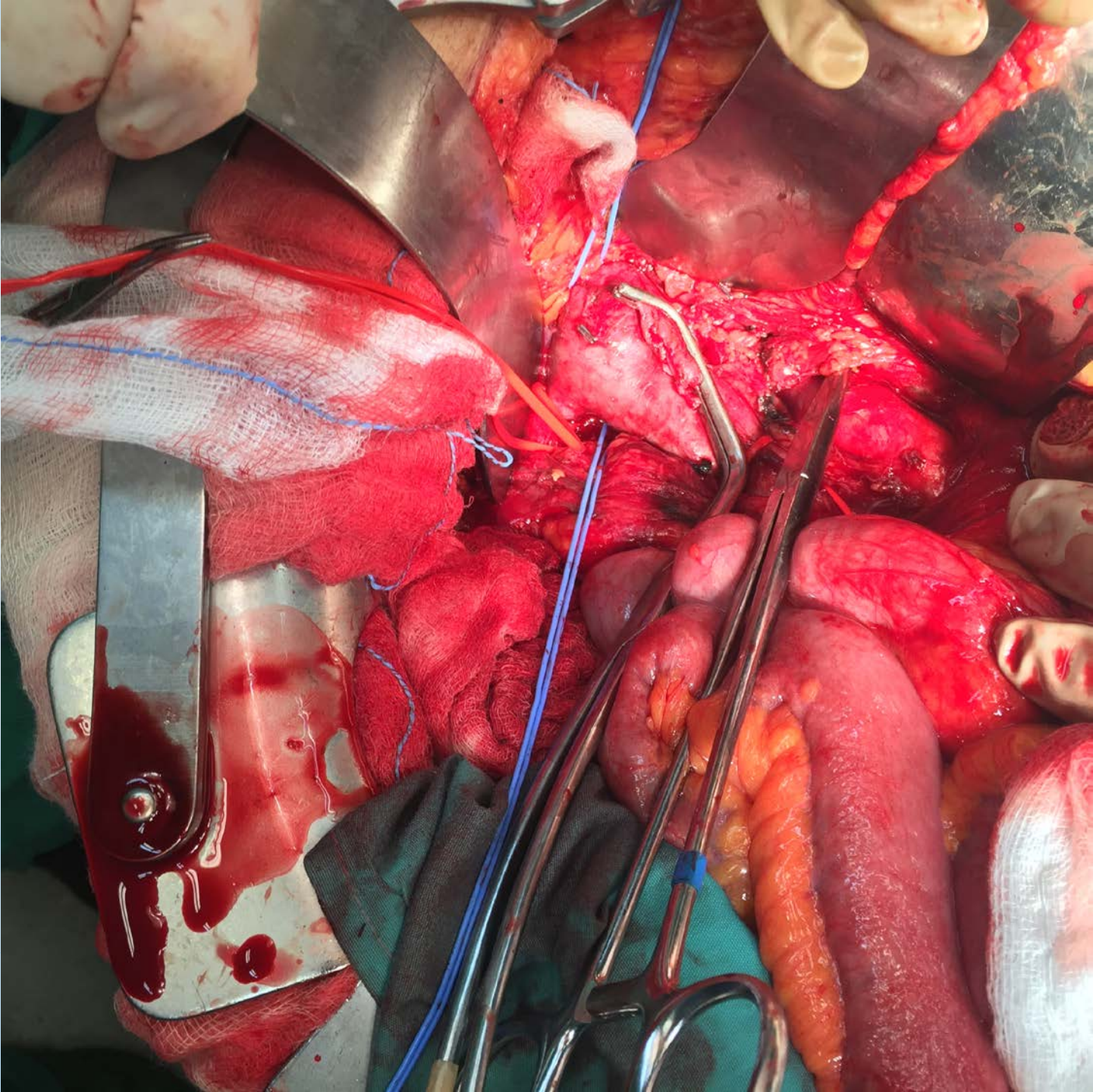
Θρόμβος υποδιαφραγματικά

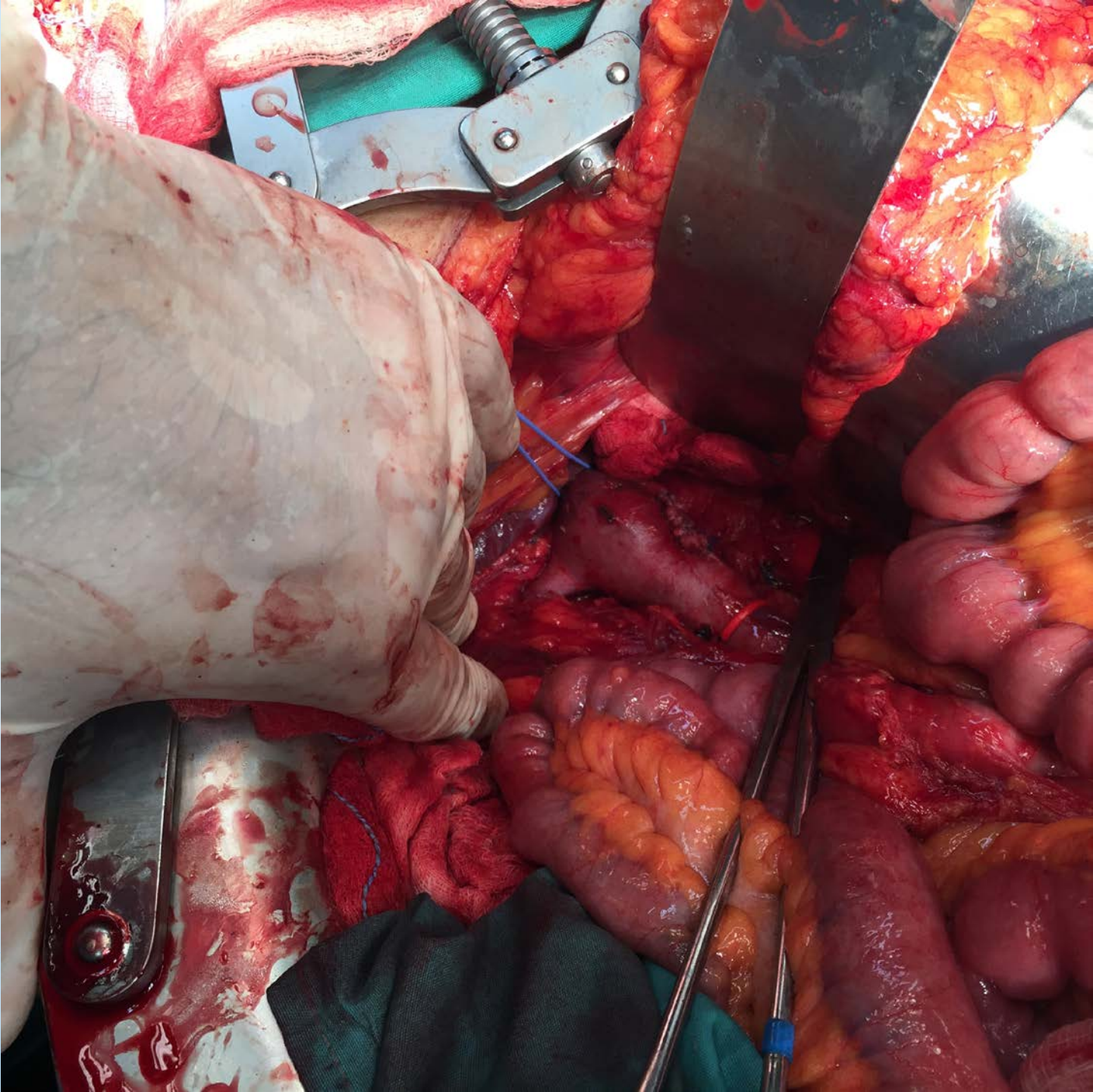
- * Pringle manoeuvre
- * Διοισοφαγικό υπερηχογράφημα





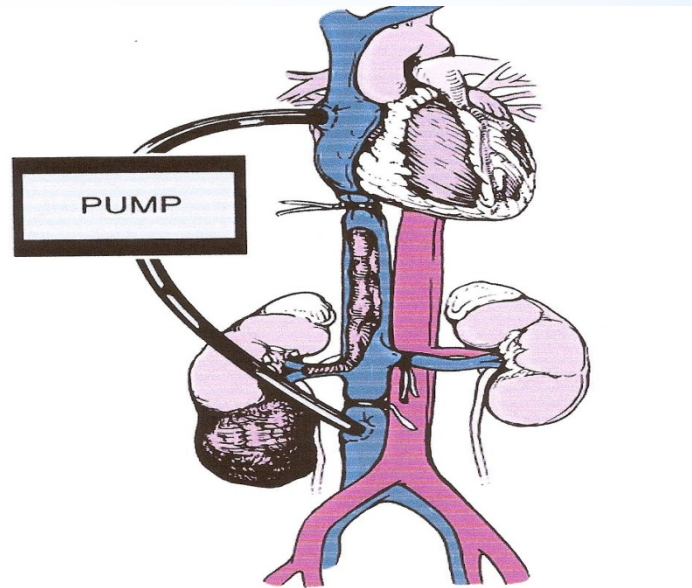
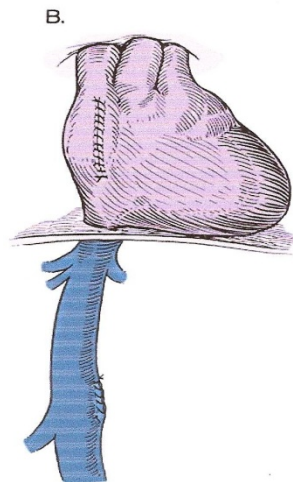
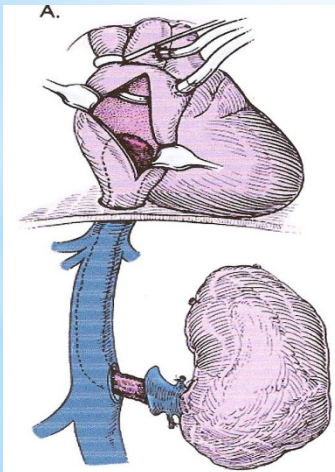
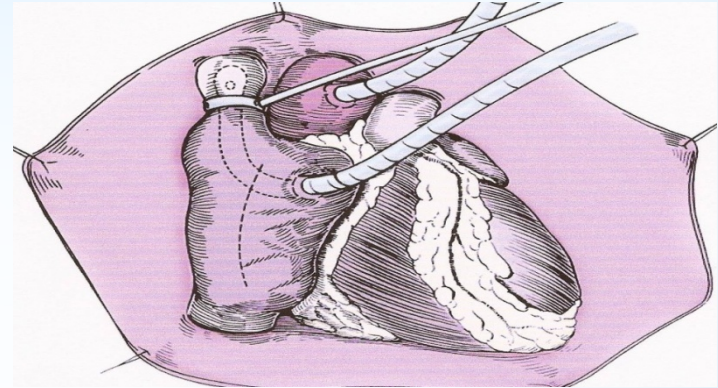






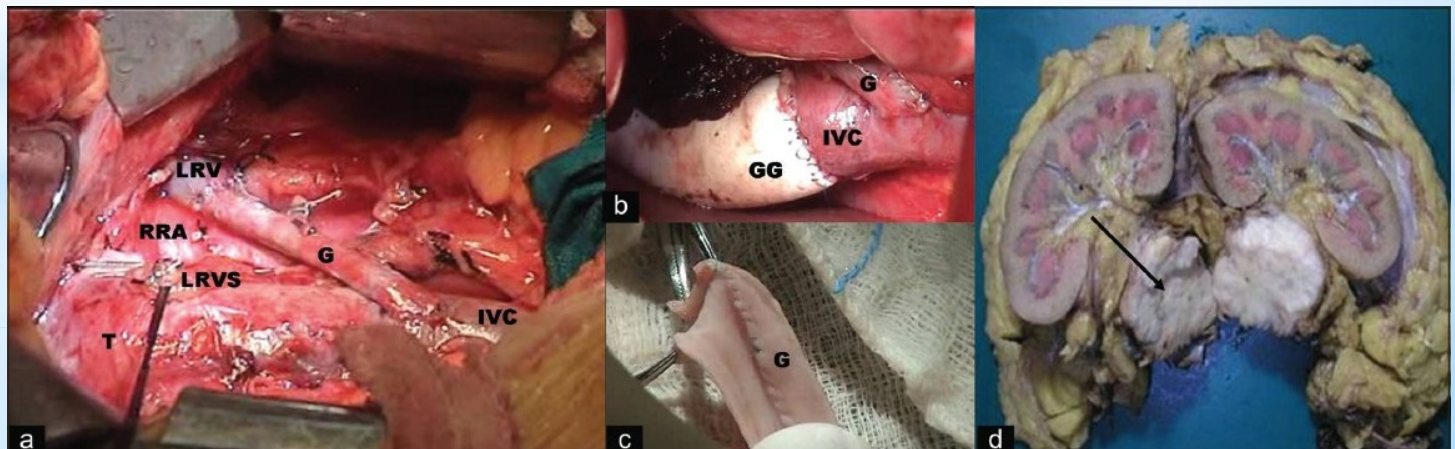
Άνω του διαφράγματος

- * Καρδιοχειρουργός
- * Εξωσωματική κυκλοφορία
- * Αφαίρεση του θρόμβου από τον δεξιό κόλπο

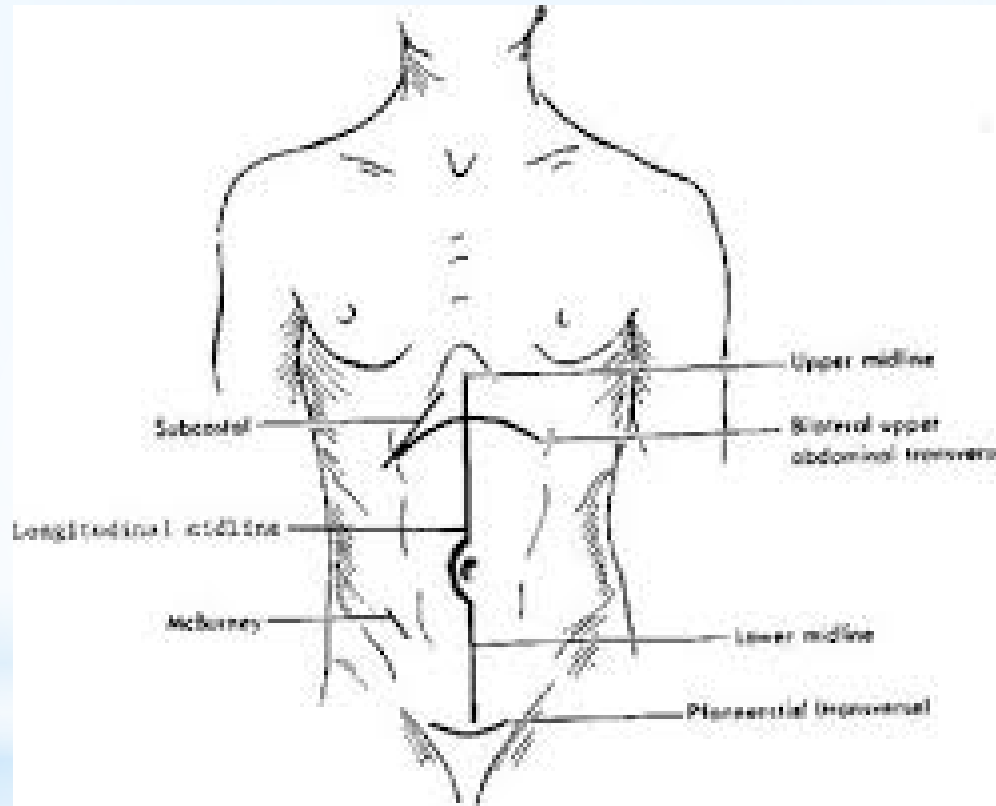


- * Αφαίρεση τμήματος της κοίλης φλέβας λόγω καρκινικής διήθησης
- * Αντικατάσταση από μόσχευμα

Blute ML et al, BJU, 94:33-41, 2004



Χειρουργικές τομές



Radical Nephrectomy with Transperitoneal Subcostal Incision for Large and Locally Advanced Tumors of the Right Kidney

JOHN ANASTASIOU¹, THEODORE KARATZAS², EVANGELOS FELEKOURAS³, THEODORE TOKAS¹,
GEORGE KOUTALELLIS¹, DIONISIOS MITROPOULOS¹ and CONSTANTINOS CONSTANTINIDES¹

¹First Department of Urology, ²Second Propedeutic Department of Surgery, ³First Department of Surgery,
University of Athens Medical School, Laiko General Hospital, Goudi, Athens, Greece

Conclusion

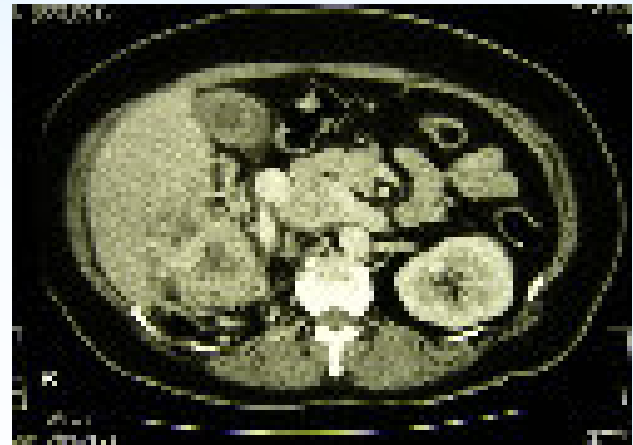The transperitoneal approach offers better oncological results for extremely large kidney tumors and in cases of obvious infiltration of the great vessels and extension to the liver. Although the retroperitoneal approach is the standard for small kidney tumors, the transperitoneal anterior subcostal incision is effective, especially for larger and locally extended tumors. It provides excellent exposure of the area of the renal pedicle and the great vessels, as well as for tumors that compress or infiltrate the liver. It also allows better access for inspection of the peritoneal cavity, and it can be extended across the midline to provide bilateral renal access, or to optimize exposure of the great vessels. This direct access to the peritoneal cavity also facilitates exploration for metastatic disease. As with any transperitoneal approach, an anterior subcostal incision has a slightly higher risk of bowel disturbance, leading to ileus, bowel obstruction and visceral injury. The surgeon's experience and the patient's performance are very important factors in selecting the appropriate approach.

- * Αγγειοεμβολισμός
προεγχειρητικά δεν
βοηθάει και αυξάνει τις
επιπλοκές

Subramanian VS et al, Urol 74:154-9, 2009

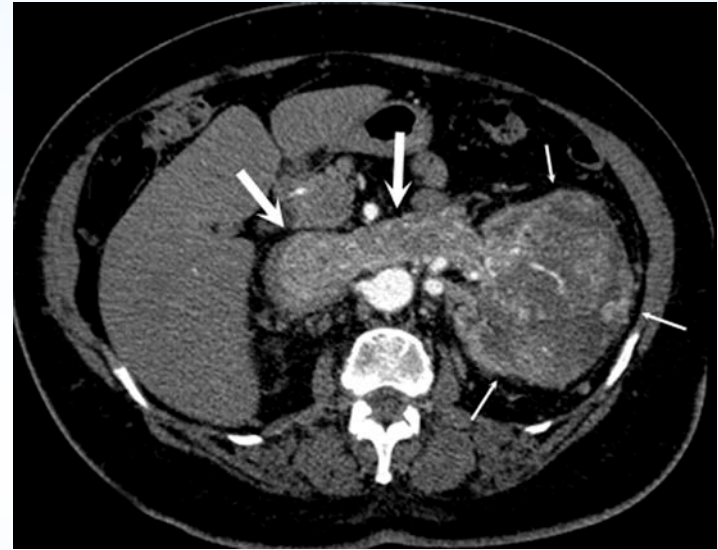
- * Νεοαδjuvant θεραπεία ;

Cost NG et al, Eur Urol 59: 912-8, 2011



Ογκολογικά αποτελέσματα

* Πολλές μελέτες δεν αναφέρουν διαφορές στην επιβίωση σε σχέση με τα χαρακτηριστικά του θρόμβου

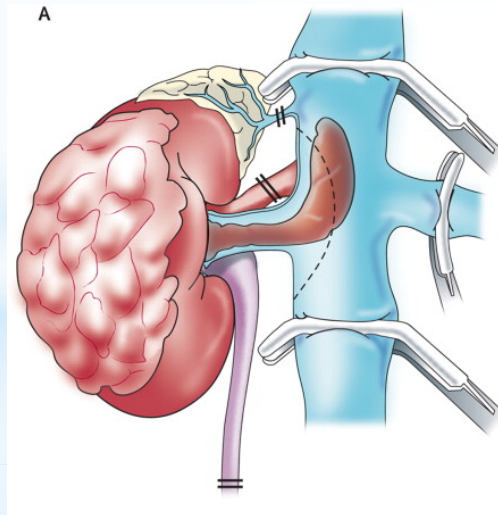


Blute ML et al, J Urol, 178: 440-5, 2007

Hatcher PA et al, J Urol 145:20-3, 1991

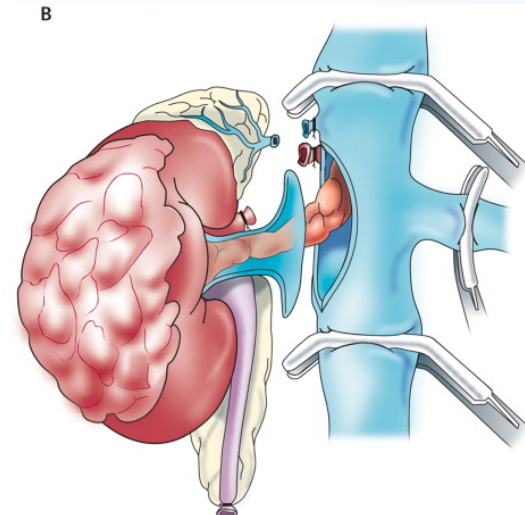
* Ασθενείς με θρόμβο στην κοίλη φλέβα έχουν χειρότερη πρόγνωση από τους ασθενείς με θρόμβο στη νεφρική φλέβα

Leibovich BC et al, J Urol 173:716-9, 2005



* Ασθενείς με διήθηση της κάτω κοίλης φλέβας έχουν χειρότερη πρόγνωση

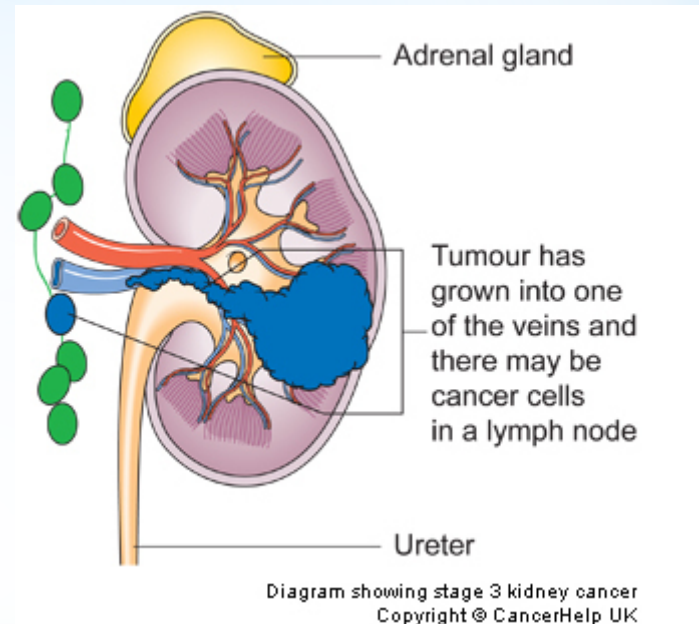
Swierzewski DJ et al, Am J Surg 168: 205-9, 1994



Επιβίωση

* 40-60% των ασθενών έχουν 5 ετή επιβίωση όταν δεν έχουν λεμφαδενικές και απομακρυσμένες μεταστάσεις

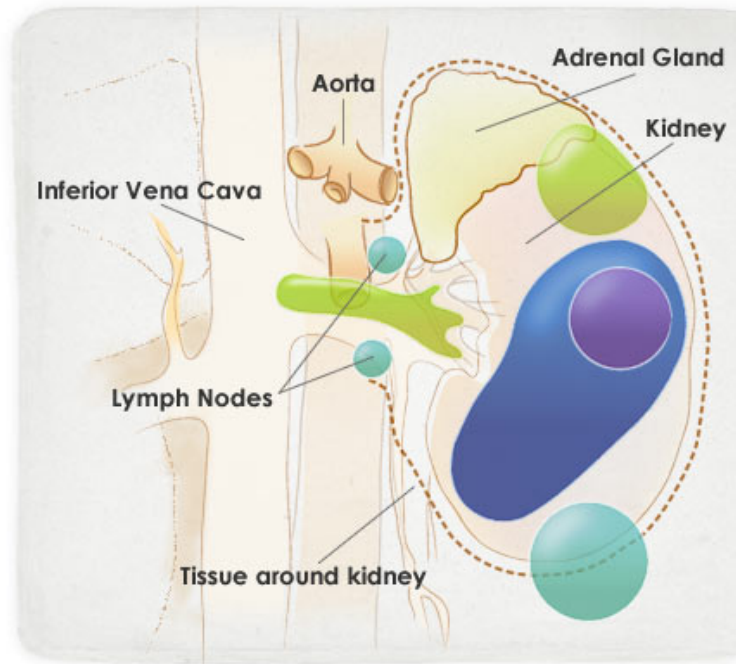
Blute ML et al, J Urol, 178: 440-5, 2007



5ετής επιβίωση ασθενών με νεφρικό καρκίνο και θρόμβο στην κάτω κοίλη

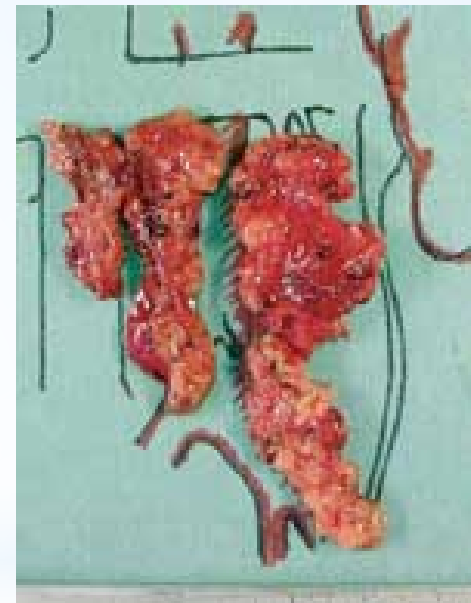
ΣΥΓΓΡΑΦΕΑΣ	N (ασθενείς)	M ₀	N ₀	M+
Novick et al 1999	43	64%		11%
Swerwzieski et al, 2001	100	64%		20%
Trascher et al, 2001	44	69%		0%
Que et al, 2002	99	59%	33%	0%
Zisman et al, 2003	100	72%		
Blute et al, 2006	191	59%	17%	15%

Λεμφαδενικές μεταστάσεις



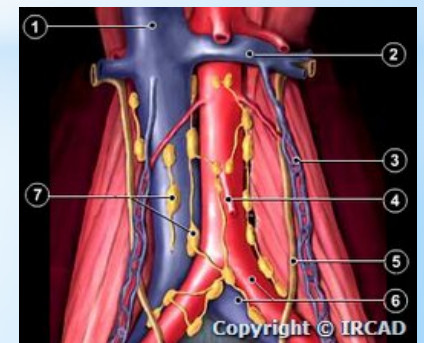
ΝΕΦΡΙΚΟΣ ΚΑΡΚΙΝΟΣ - ΛΕΜΦΑΔΕΝΕΚΤΟΜΗ

- * Carmignani et al. 1986
- * Siminovich et al. 1988
Χωρίς αύξηση επιβίωσης
- * Pizzocaro, Riva 1990
6% αύξηση επιβίωσης
- * Giuliani et al. 1994
**Αύξηση επιβίωσης όταν
λεμφαδένες + (O.S. 52%)**

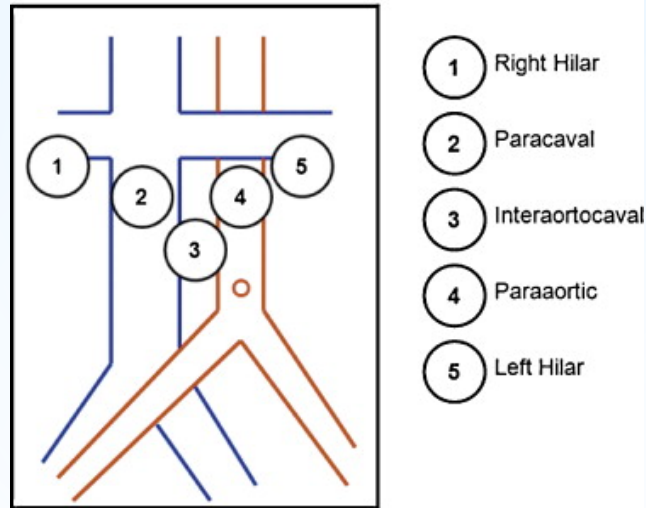


Η ΜΟΝΑΔΙΚΗ ΠΡΟΟΠΤΙΚΗ ΤΥΧΑΙΟΠΟΙΗΜΕΝΗ ΜΕΛΕΤΗ ΜΕ ΣΚΟΠΟ ΤΟ ΡΟΛΟ ΤΗΣ ΛΕΜΦΑΔΕΝΕΚΤΟΜΗΣ (EORTC 30881) ΕΔΕΙΞΕ ΟΤΙ ΔΕΝ ΥΠΑΡΧΕΙ ΟΦΕΛΟΣ ΣΤΗΝ ΕΠΙΒΙΩΣΗ ΤΩΝ ΑΣΘΕΝΩΝ

772 ΑΣΘΕΝΕΙΣ	ΧΩΡΙΣ ΛΕΜΦΑΔΕΝΕΚΤΟΜΗ (n=389)	ΜΕ ΛΕΜΦΑΔΕΝΕΚΤΟΜΗ (N=383)	HAZARD RATIO	p value
ΤΟΠΙΚΗ ΕΠΕΚΤΑΣΗ ΝΟΣΟΥ	34 (9%)	26 (7%)	0.77	0.31
ΑΠΟΜΑΚΡΥΣΜΕΝΗ ΕΠΕΚΤΑΣΗ	58 (15%)	60 (16%)	1.05	0.81
ΤΟΠΙΚΗ Η ΑΠΟΜΑΚΡΥΣΜΕΝΗ ΕΠΕΚΤΑΣΗ	93 (24%)	87 (23%)	0.95	0.70
ΠΡΟΟΔΟΣ ΝΟΣΟΥ Η ΘΑΝΑΤΟΣ	156 (40%)	159 (42%)	1.02	0.84
ΘΑΝΑΤΟΣ	135 (35%)	137 (36%)	1.02	0.87



Location of Positive Lymph Nodes

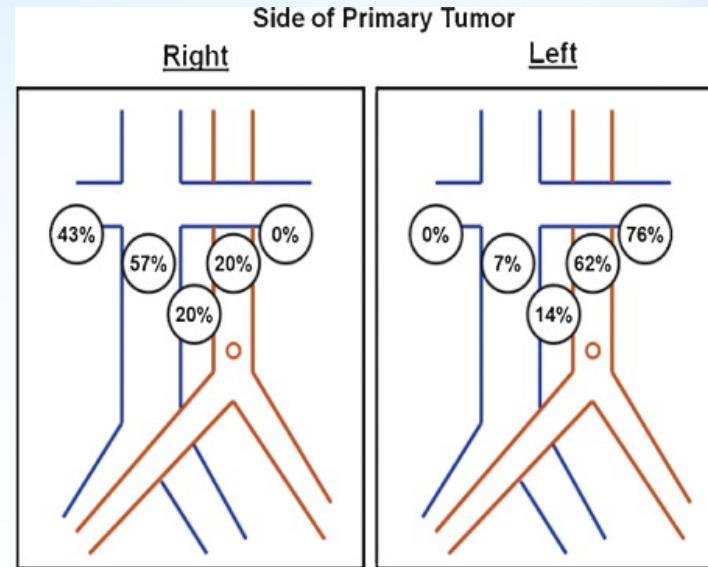


Crispen et al, Eur Urol, 2011

* 169 ΑΣΘΕΝΕΙΣ ΥΨΗΛΟΥ ΚΙΝΔΥΝΟΥ 38% ΜΕ ΛΕΜΦΑΔΕΝΙΚΕΣ ΜΕΤΑΣΤΑΣΕΙΣ

* Σε ασθενείς με όγκο **δεξιού** νεφρού ο λεμφαδενικός καθαρισμός αφορά τους λεμφαδένες παρά την κάτω κοίλη και αυτούς μεταξύ αορτής και κάτω κοίλης

* Σε ασθενείς με όγκο **αριστερού** νεφρού αφορά λεμφαδένες παρά την αορτή και αυτούς μεταξύ αορτής και κάτω κοίλης φλέβας




Crispen et al, Eur Urol, 2011

Guidelines on Renal Cell Carcinoma

B. Ljungberg, N. Cowan, D.C. Hanbury, M. Hora, M.A. Kuczyk, A.S. Merseburger,
P.F.A. Mulders, J-J. Patard, I.C. Sinescu

- * Extended lymphadenectomy does not improve survival in RCC patients and should be restricted to staging purposes with dissection of palpable and enlarged lymph nodes (LE: 1b).



available at www.sciencedirect.com
journal homepage: www.europeanurology.com

eau
European Association of Urology



Case Series of the Month

Initial Series of Robotic Radical Nephrectomy with Vena Caval Tumor Thrombectomy

*Ronney Abaza **

Robotic Urologic Surgery, Department of Urology, Ohio State University Medical Center & James Cancer Hospital, 503 Doan Hall, 410 W. 10th Avenue, Columbus, OH 43210, USA

- * Πρόσφατα ανακοινώθηκε και η πρώτη προσπάθεια ρομποτικής νεφρεκτομής με ταυτόχρονη αφαίρεση του νεοπλασματικού θρόμβου από την κάτω κοίλη φλέβα.

Abaza et al, Eur Urol

* Η δεκαετής επιβίωση:

pT3a 36%

pT3b 26%

pT3c 25%

pT4 12%



Kim et al, J Urol, 2011

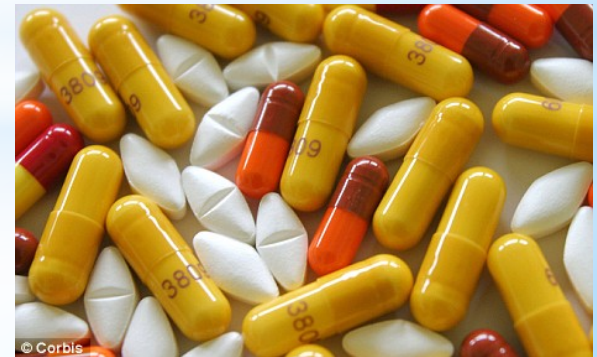Προεγχειρητική(νεο-επικουρική) στοχευμένη θεραπεία

Πλεονεκτήματα

- Πιθανή υποσταδιοποίηση του νεοπλάσματος,
- μείωση του μεγέθους του πρωτοπαθούς όγκου,
- μείωση της έκτασης του νεοπλασματικού θρόμβου,
- * με αποτέλεσμα μικρότερη χειρουργική νοσηρότητα και βελτίωση του τοπικού ελέγχου της νόσου.
- * Μπορεί να μελετηθεί στο παρασκεύασμα της νεφρεκτομής η επίδραση της θεραπείας σε μοριακό επίπεδο.

Μειονεκτήματα

- Καθυστέρηση της ριζικής αντιμετώπισης χωρίς όφελος και πιθανή επιδείνωση.
- Επιβάρυνση του ασθενούς με την τοξικότητα της θεραπείας.
- Επίδραση της θεραπευτικής αγωγής στην περιεγχειρητική νοσηρότητα και θνητότητα.



Δυνητικές εφαρμογές προεγχειρητικής (νεο-επικουρικής) στοχευμένης θεραπείας στο νεφροκυτταρικό καρκίνο

- * Τοπικά προχωρημένος όγκος (T3-T4)
- * Νεοπλασματικός θρόμβος
- * Μεγάλος όγκος σε μονήρη νεφρό
- * Μεγάλοι αμφοτερόπλευροι όγκοι
- * Πριν την κυτταρομειωτική νεφρεκτομή
- * Πριν την μεταστασεκτομή



ΠΡΟΕΓΧΕΙΡΗΤΙΚΗ (ΝΕΟ-ΕΠΙΚΟΥΡΙΚΗ) ΣΤΟΧΕΥΜΕΝΗ ΘΕΡΑΠΕΙΑ: ΑΠΟΤΕΛΕΣΜΑΤΑ

Δεν υπάρχουν ακόμη τυχαιοποιημένες κλινικά ελεγμένες μελέτες
πλην όμως

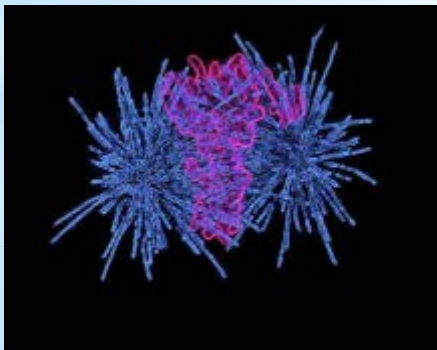
- * Φαίνεται να είναι ασφαλής χωρίς να επιβαρύνει τον ασθενή στο χειρουργείο και χωρίς να επηρεάζει τη νοσηρότητα και τη θνητότητα από τυχόν επιπλοκές .

Margulis V et al. J Urol 2008

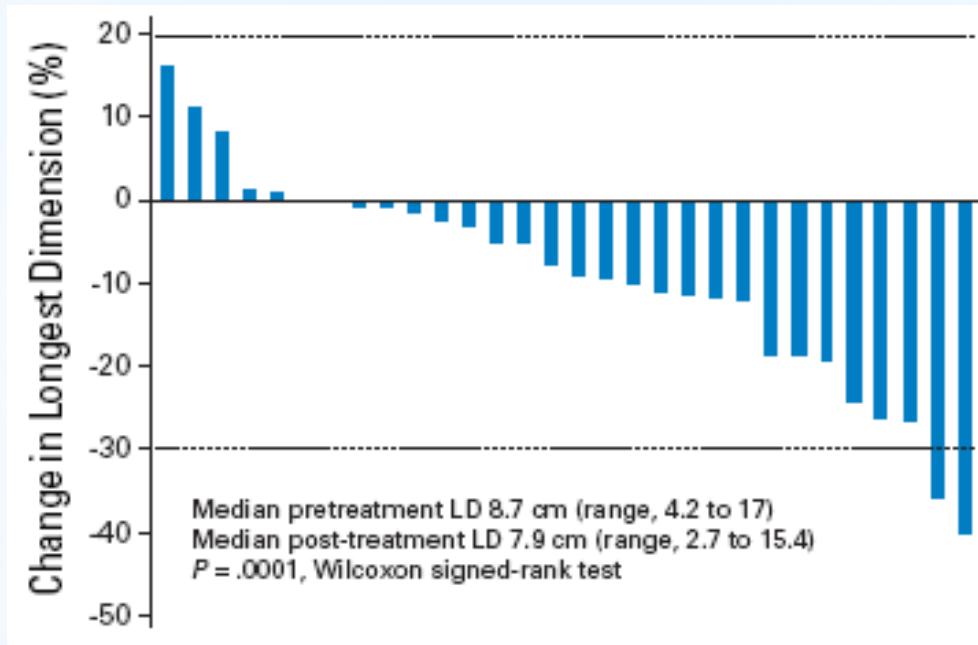
- * Παρατηρούνται ανταποκρίσεις στην μείωση του μεγέθους του πρωτοπαθούς όγκου (έως 30%) και ελάττωση της έκτασης των νεοπλασματικών θρόμβων.

Karakiewicz p.j et al.Eur Urol 2008

Vanterveld A et al. Clin Cancer Res 2011



ΠΡΟΕΧΕΙΡΗΤΙΚΗ ΧΟΡΗΓΗΣΗ SORAFENIB



8 ασθενείς υποσταδιοποιήθηκαν από T2 σε T1

2 ασθενείς με θρόμβο στη νεφρική φλέβα βρέθηκαν (-) στη βιοψία

Μέση μείωση μεγέθους του όγκου 9.6%

ΣΥΣΧΕΤΙΣΗ ΝΕΟΕΠΙΚΟΥΡΙΚΗΣ ΘΕΡΑΠΕΙΑΣ ΚΑΙ ΜΕΤΕΓΧΕΙΡΗΤΙΚΩΝ ΕΠΙΠΛΟΚΩΝ

ΕΠΙΠΛΟΚΕΣ	p
ΘΡΟΜΒΟΕΜΒΟΛΕΣ	0.990
ΚΑΡΔΙΟΑΓΓΕΙΑΚΕΣ	0.607
ΠΝΕΥΜΟΝΙΚΕΣ	0.447
ΓΑΣΤΡΕΝΤΕΡΙΚΕΣ	1.000
ΦΛΕΓΜΟΝΕΣ	0.995
ΔΙΑΣΠΑΣΗ ΤΡΑΥΜΑΤΟΣ	0.880

Αν μιλάμε για μεταστατικό RCC ??

- ✓ Η ογκομειωτική επέμβαση παίζει πρωτεύοντα ρόλο
- ✓ Πάντα σε συνδυασμό με ανοσοθεραπεία/στοχευμένες θεραπείες
- ✓ Μεταστεκτομή αν αυτό είναι εφικτό και αναλόγως του PS

Ιδανικός ασθενής:

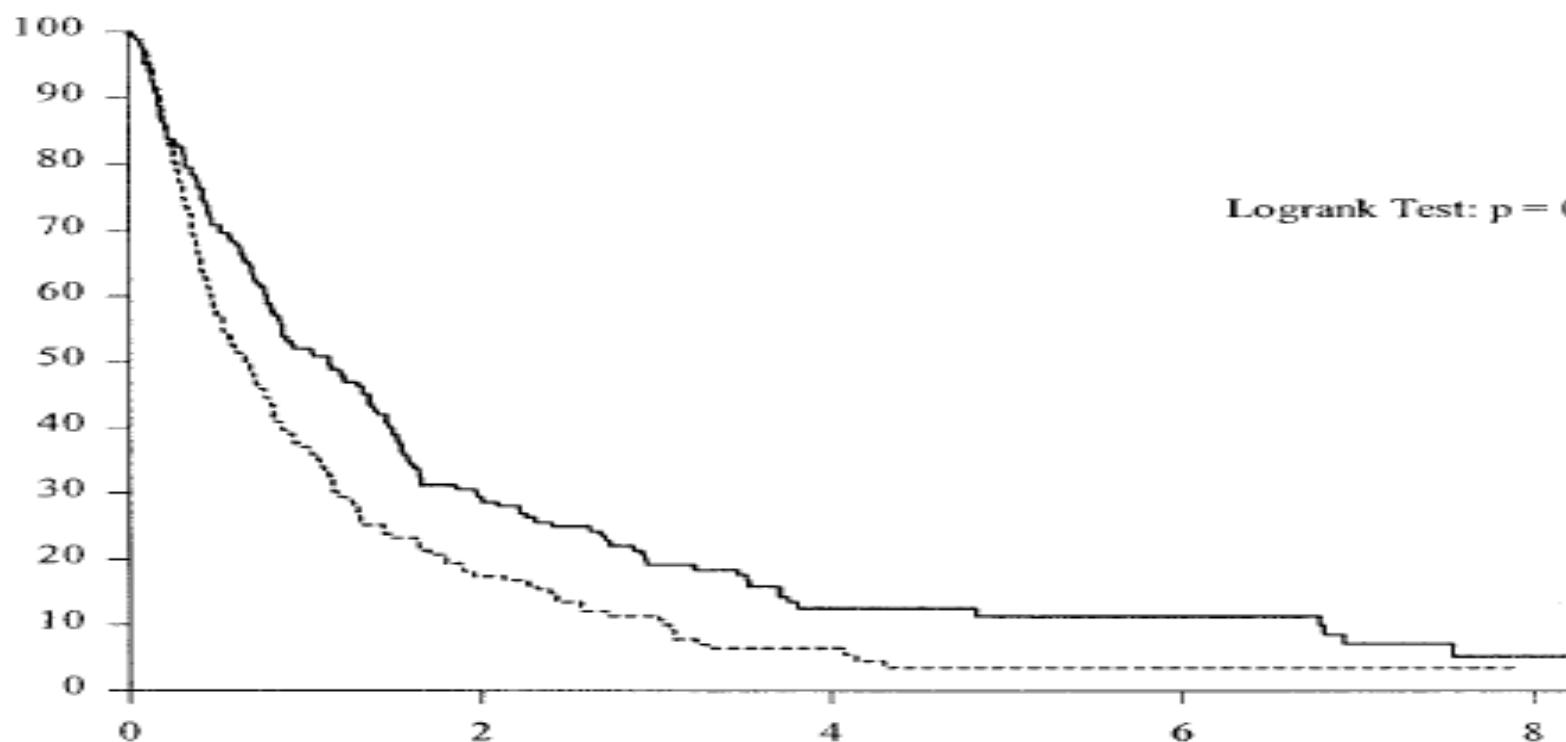
- ✓ Ευμεγέθη όγκο
- ✓ Μικρο μεταστατικό φορτίο
- ✓ Καλό PS

CYTOREDUCTIVE NEPHRECTOMY IN PATIENTS WITH RENAL CANCER: A COMBINED ANALYSIS

ROBERT C. FLANIGAN,* G. MICKISCH, RICHARD SYLVESTER, CATHERINE
H. VAN POPPEL AND E. DAVID CRAWFORD

From the Southwest Oncology Group and European Organization for the Research and Treatment of Cancer University Medical Center (RCF), Maywood, Illinois, Centrum Fuer Operative Urologie (GM), Bremen, Germany, for the Research and Treatment of Cancer Data Center (RS), Brussels and UZ Gasthuisberg (HVP), Leuven, Belgium, Group Statistical Center (CT), Seattle, Washington, and University of Colorado Medical Center (ED)

CYTOREDUCTIVE NEPHRECTOMY AND METASTATIC RENAL CANCER



O	N	Number of patients at risk :			
141	161	46	13	9	3
152	163	26	7	1	0

FIG. 1. Duration of survival in combined SWOG and EORTC trials. O, observed survival; N, expected survival.

ΕΠΙΚΟΥΡΙΚΗ ΘΕΡΑΠΕΙΑ ΣΤΟΝ ΜΕΤΑΣΤΑΤΙΚΟ ΚΑΡΚΙΝΟ ΤΟΥ ΝΕΦΡΟΥ

- Τοπική θεραπεία
 - ✓ *Ακτινοθεραπεία*
 - ✓ *Εμβολισμός*
 - ✓ *RFA , Cryoablation*
- Ορμονοθεραπεία
- Ανοσοθεραπεία
 - ✓ *IFN*
 - ✓ *IL-2*
- Εμβόλια
- Αγγειογενετικοί παράγοντες
- Στοχευμένες θεραπείες

Μελέτες επικουρικής θεραπείας στο νεφροκυτταρικό καρκίνο

Η χορήγηση ανοσοθεραπείας δεν έδειξε βελτίωση τόσο στην ολική επιβίωση όσο και στο ελεύθερο υποτροπής διάστημα.

BCG vs Observation 123 ασθενείς DFS: 63% vs 72% (NS)

Calligioni et al, J clin Oncol, 1996

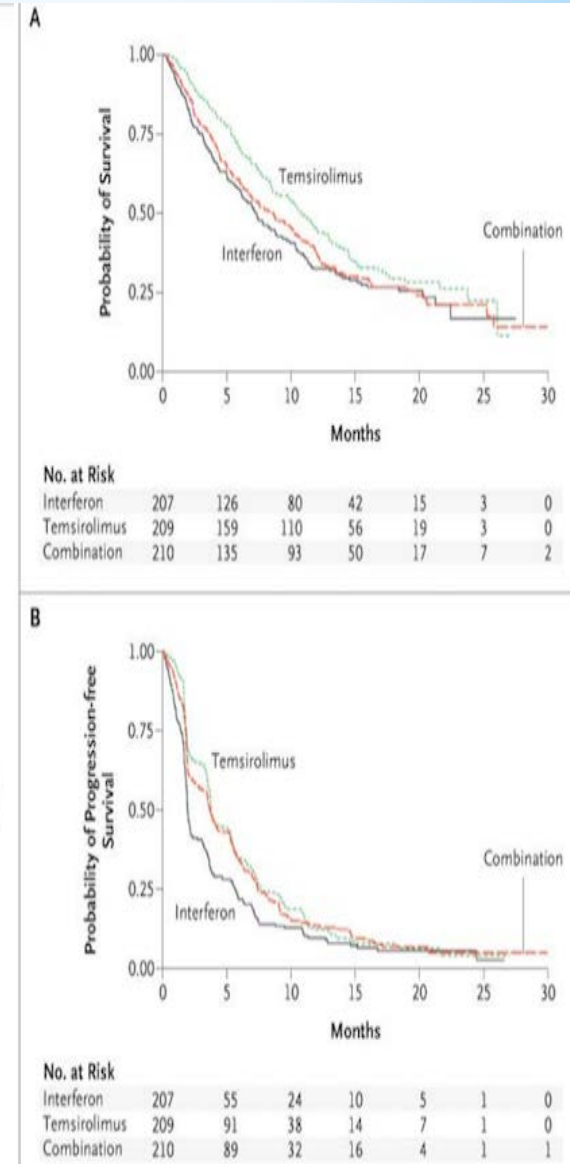
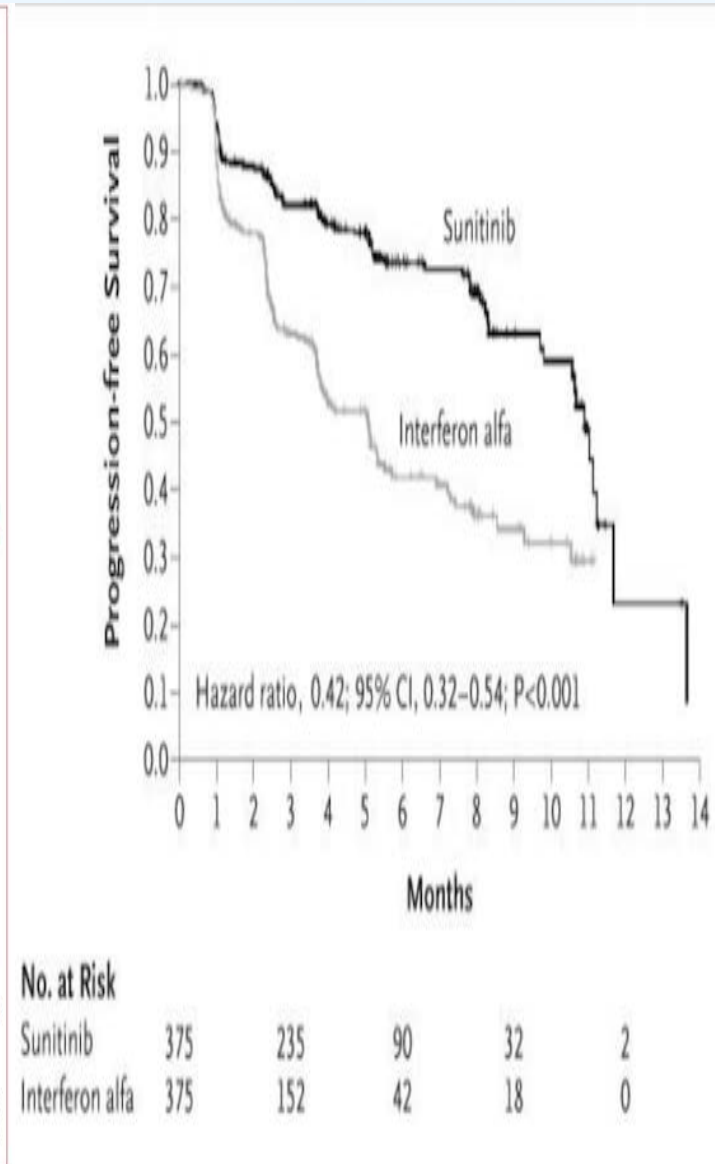
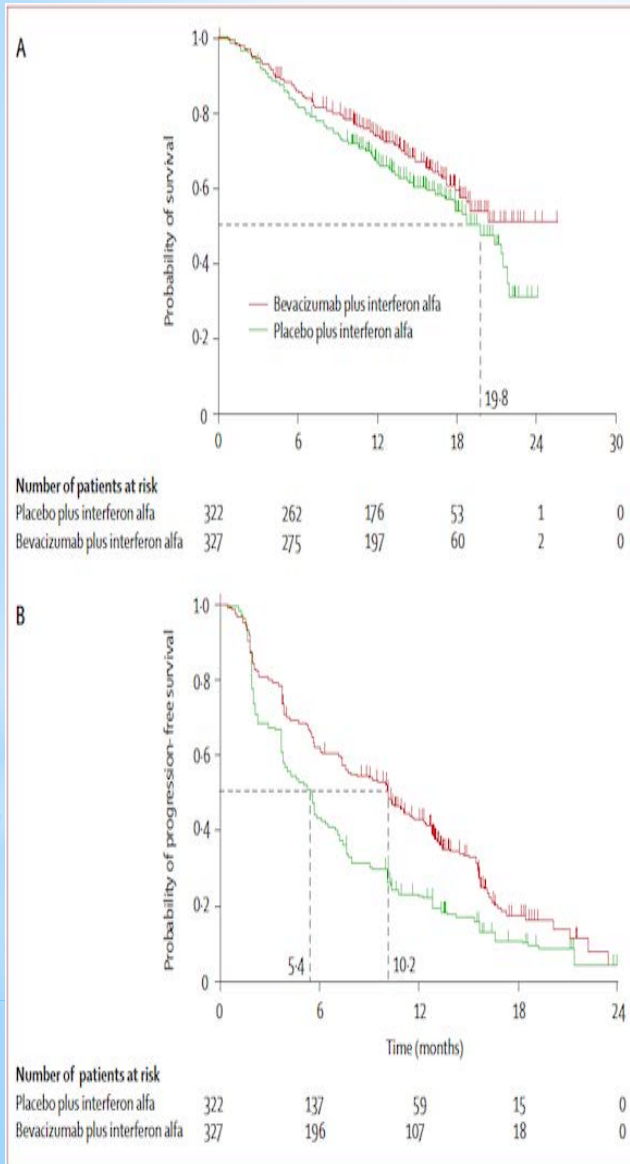
INF vs Observation 229 ασθενείς OS: 5.1 vs 7.4 γ (NS)

Messing et al, J Urol, 2003

High-dose IL-2 vs Observation 189 ασθενείς Relapse: 71% vs 65% (NS)

Clark et al, BJU, 2003

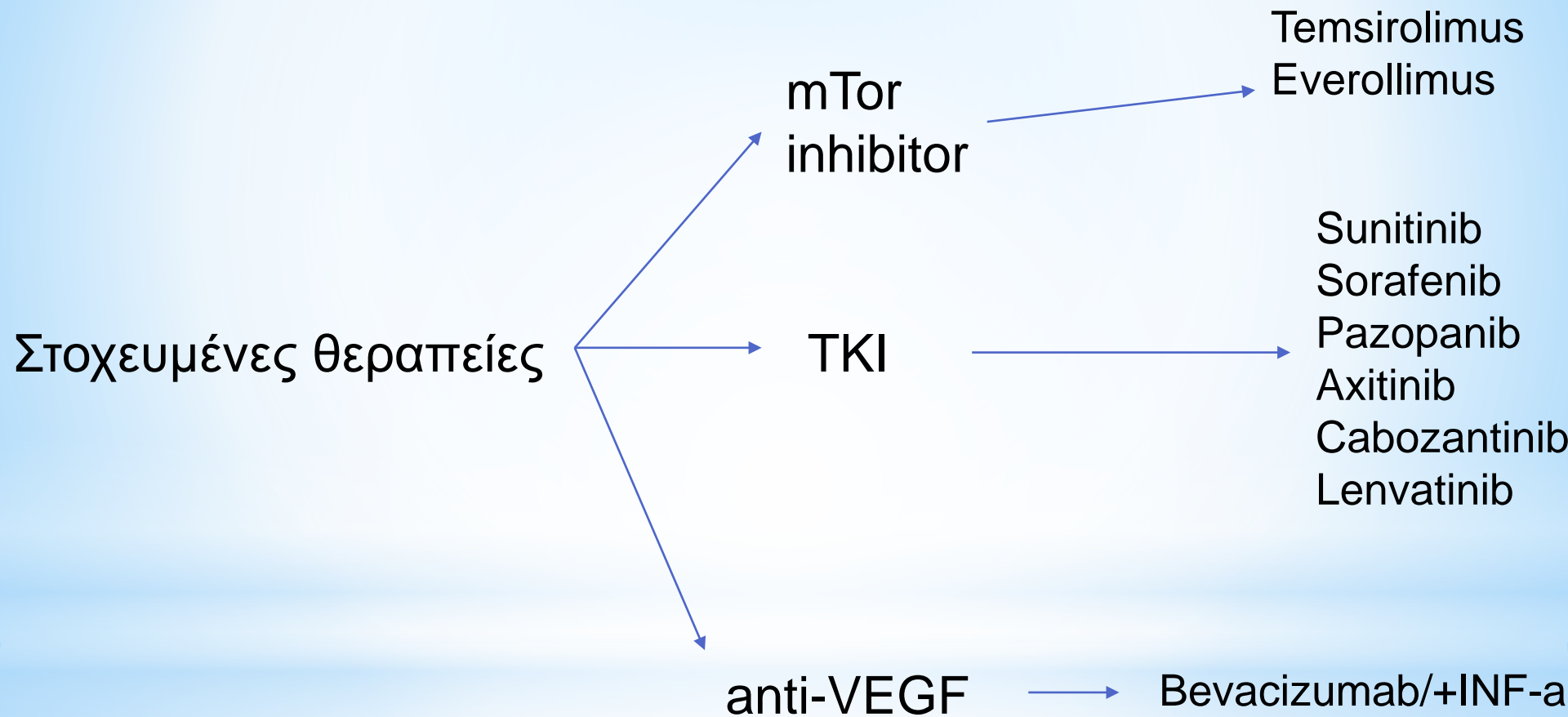
Η ΙΝΤΕΡΦΕΡΟΝΗ ΞΕΠΕΡΑΣΜΕΝΗ...

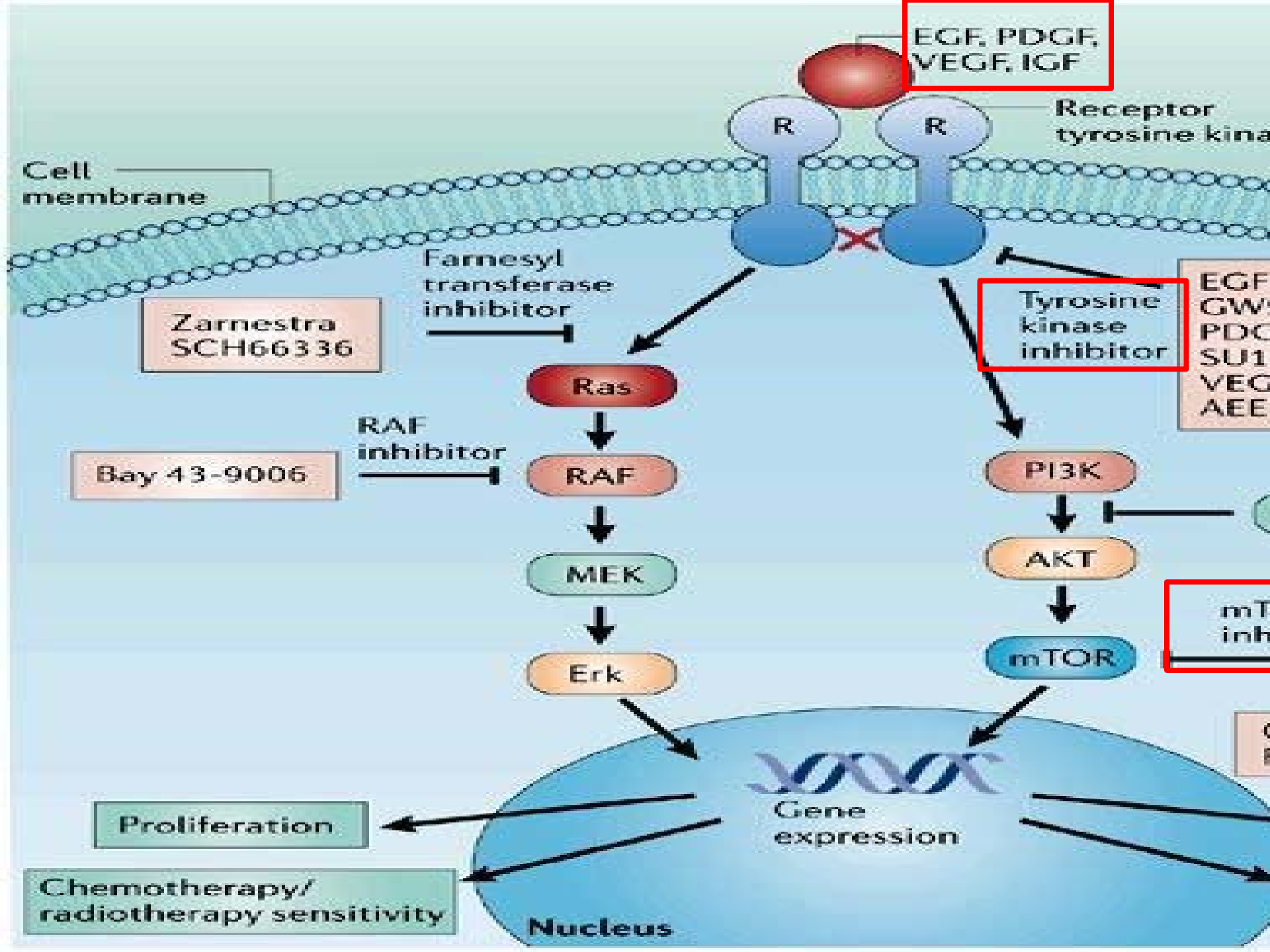


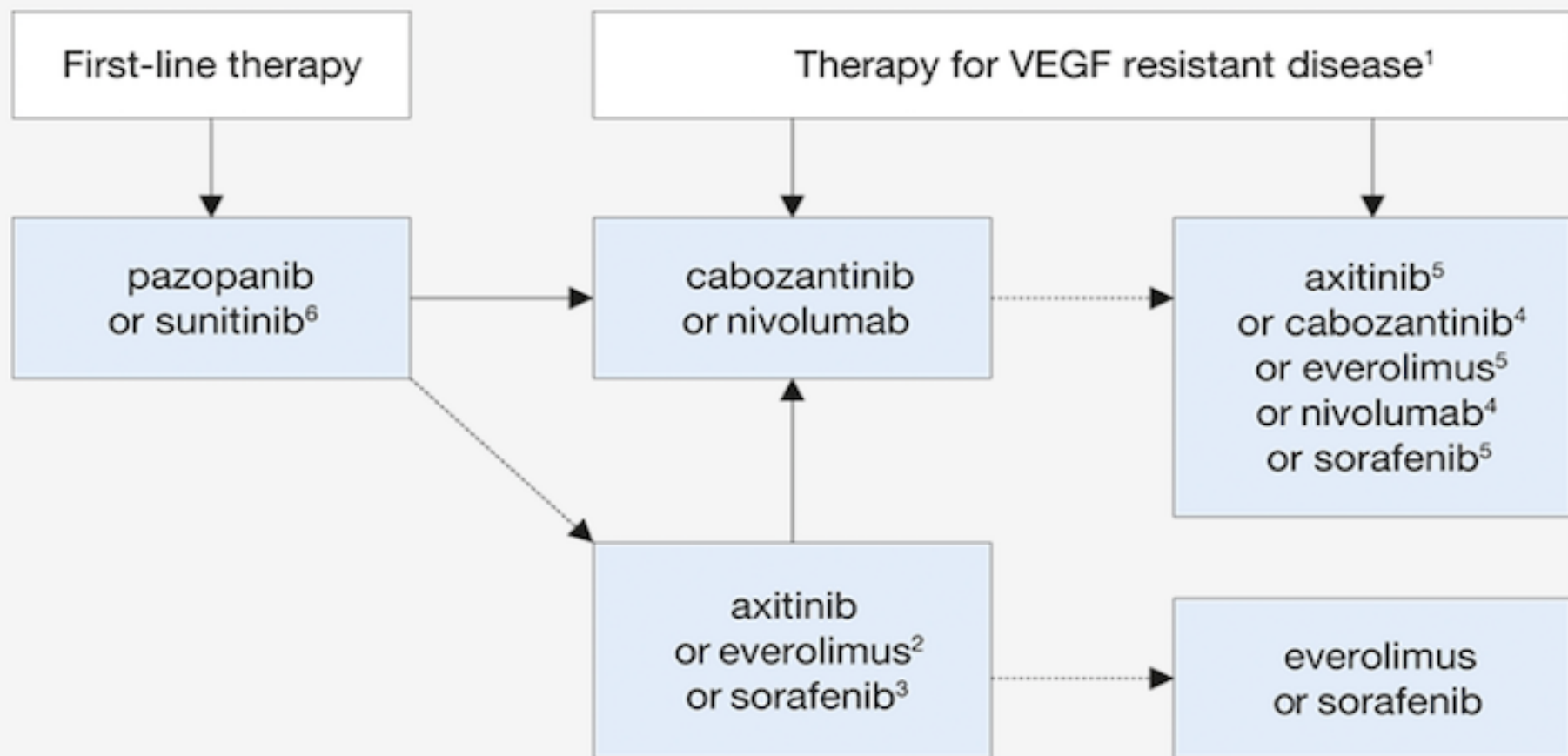
Recommendation	grade	
Offer cytoreductive nephrectomy to favourable- and intermediate-risk patients with metastatic RCC.	weak	↑

Recommendations	grade	
Consider local therapy for metastatic disease (including metastasectomy) in patients with a favourable risk profile in whom complete resection is achievable or when local symptoms need to be controlled.	weak	↑
Stereotactic radiotherapy for clinically relevant bone or brain metastases can be considered for local control and symptom relief.	weak	↑

* Μετά την Ιντερφερόνη τι...?







Όπως θα έλεγαν οι ογκολόγοι...

Recommendations	grade	
Offer sunitinib or pazopanib as first-line therapy for metastatic clear-cell renal cell cancer (ccRCC).	strong	↑↑
Consider offering bevacizumab + Interferon (IFN)-α as first-line therapy for metastatic RCC in favourable and intermediate-risk ccRCC.	weak	↑
Consider offering temsirolimus as first-line treatment in poor-risk RCC patients.	weak	↑
Offer cabozantinib for ccRCC after one or two lines of vascular endothelial growth factor (VEGF)-targeted therapy in metastatic RCC.	strong	↑↑
Offer nivolumab after one or two lines of VEGF-targeted therapy in metastatic RCC.	strong	↑↑
Offer axitinib or everolimus to ccRCC patients who failed VEGF-targeted therapy, and when nivolumab or cabozantinib are not safe, tolerable or available.	strong	↑↑
Sequence targeted agents in treating metastatic RCC.	strong	↑↑
Sunitinib can be offered as first-line therapy for non-clear cell mRCC.	weak	↑

* ΧΡΗΣΗ ΕΜΒΟΛΙΩΝ

Εμβόλιο με αυτόλογα κύτταρα του όγκου (Reniale)

Τυχαιοποιημένη μελέτη φάσης III 558 ασθενείς

5ετής PFS 77.4% vs 67.8%

Βελτίωση της ολικής επιβίωσης ιδίως σε T3b

May et al, Urologie A, 2009

Εμβόλιο με αυτόλογα κύτταρα (glycoprotein 96 Vitespen)

Τυχαιοποιημένη μελέτη φάσης III 818 ασθενείς

**Μη στατιστικά σημαντική διαφορά στο ελεύθερο υποτροπής
διάστημα και στην ολική επιβίωση (follow-up 1.9 έτη)**

Wood et al, Lancet, 2008

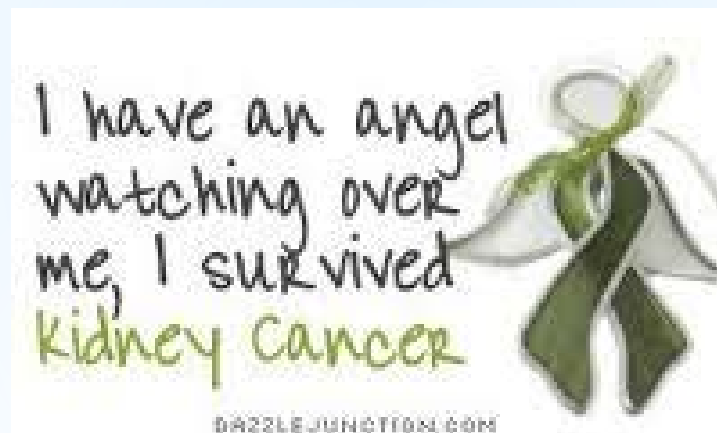ΣΥΜΠΕΡΑΣΜΑΤΑ

- Η ριζική νεφρεκτομή αποτελεί τη θεραπεία επιλογής σε τοπικά προχωρημένο καρκίνο του νεφρού.
- Η διήθηση της νεφρικής φλέβας συνδέεται με χειρότερη πρόγνωση.
- Η αφαίρεση του επινεφριδίου πρέπει να γίνεται μόνο όταν φαίνεται απεικονιστικά ή μακροσκοπικά διηθημένο.
- Ο ρόλος της λεμφαδενεκτομής σε ασθενείς με αρνητικούς λεμφαδένες παραμένει υπό συζήτηση.

Η λεμφαδενεκτομή σε ασθενείς με θετικούς λεμφαδένες φαίνεται ότι βελτιώνει την επιβίωση.

ΣΥΜΠΕΡΑΣΜΑΤΑ

- ❑ Ο συνδυασμός της ριζικής νεφρεκτομής με νέο-επικουρικές ή επικουρικές στοχευμένες θεραπείες **ενδεχομένως** να βελτιώσει την επιβίωση των ασθενών με τοπικά εκτεταμένη νόσο.
- ❑ Η νεοεπικουρική θεραπεία δείχνει καλά αποτελέσματα αλλά χρειάζονται περισσότερες κλινικές τυχαιοποιημένες μελέτες.
- ❑ Αποτελεσματική επικουρική θεραπεία δε φαίνεται ότι υπάρχει - ίσως να αποδειχθεί, όταν ολοκληρωθούν οι μελέτες που είναι σε εξέλιξη.



Σας ευχαριστώ