

ΔΙΑΓΝΩΣΤΙΚΗ ΠΡΟΣΕΓΓΙΣΗ ΤΗΣ ΑΝΔΡΙΚΗΣ ΥΠΟΓΟΝΙΜΟΤΗΤΑΣ

Δημητριάδης Φώτης MD, PhD, FEBU

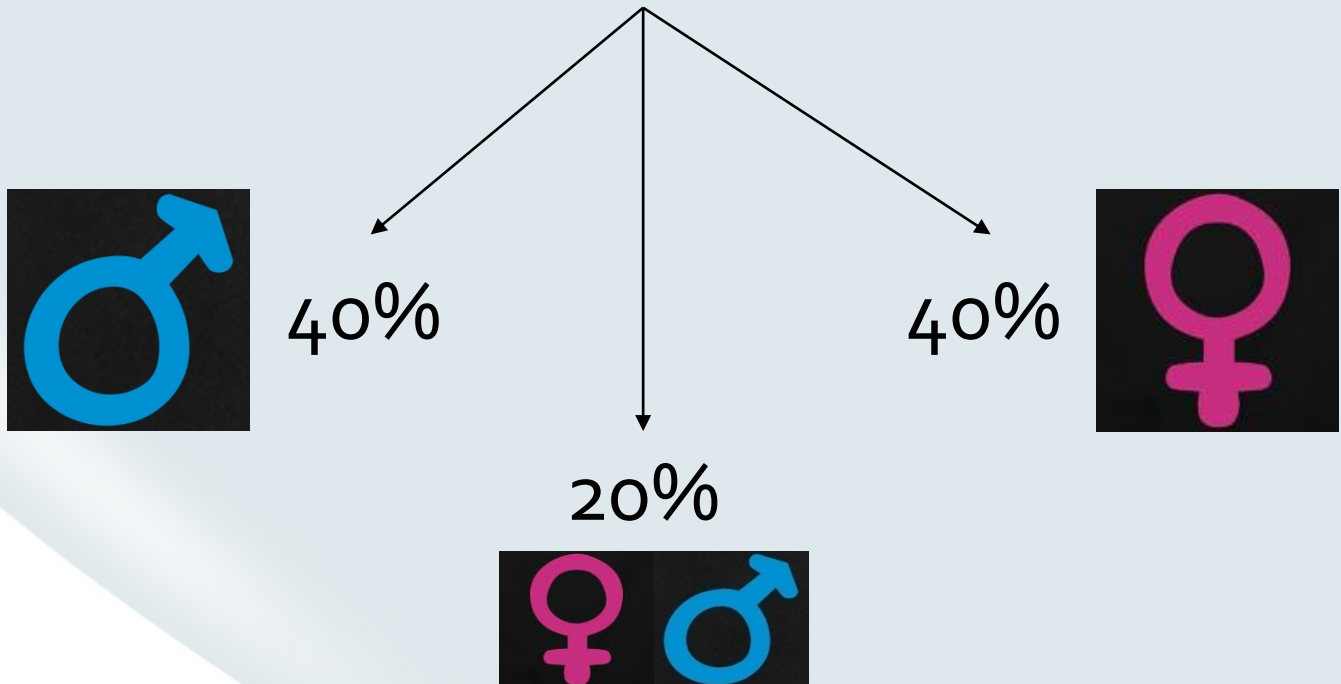
Δήλωση Συμφερόντων

KAMIA

Ορισμός

“Infertility is the **inability** of a sexually active, **non-contracepting** couple to achieve spontaneous pregnancy in **one year**”

World Health Organization (WHO)



Κύριοι προγνωστικοί παράγοντες

- Διάρκεια
- Πρωτογενής ή δευτερογενής υπογονιμότητα
- Αποτέλεσμα σπερμοδιαγράμματος
- Ηλικία και κατάσταση γονιμότητας της συντρόφου

Η διαγνωστική προσέγγιση της ανδρικής υπογονιμότητας πρέπει να εστιάζεται σε μία σειρά παθήσεων

Infertility-associated factor (male)	Percentage of patients affected (<i>n</i> = 10,469)
Idiopathic male infertility	31
Maldescended testes	7.8
Urogenital infection	8.0
Disturbances of semen deposition and sexual factors	5.9
General and systemic disease	3.1
Varicocele	15.6
Hypogonadism	8.9
Immunological factors	4.5
Obstructions	1.7
Other abnormalities	5.5

Some Tips...

- Ταυτόχρονη εξέταση **ΚΑΙ** της γυναίκας ακόμη και με εμφανές πρόβλημα του άνδρα. 1 στα 4 ζευγάρια έχουν πρόβλημα και οι δύο.
WHO 2000
- Απουσία αιτιολογικού παράγοντα ανδρικής υπογονιμότητας έχουμε στο **30%-40%** των περιπτώσεων (**ιδιοπαθής**)
Nieschlag E. 2000
- Οι άνδρες αυτοί συνήθως έχουν ελεύθερο ιστορικό, κανένα εύρημα στην κλινική εξέταση και φυσιολογικό ορμονικό έλεγχο.
- Εμφανίζουν ολιγοσπερμία, ασθενοσπερμία, τερατοσπερμία ή συνήθως όλα μαζί σαν **OAT syndrome**.

Ιατρικό ιστορικό

Αποτελεί τον ακρογωνιαίο λίθο της εκτίμησης του υπογόνιμου άνδρα

Ιατρικό παθολογικό ιστορικό

- Παιδικές ασθένειες (παρωτίτιδα)
- Πυρετοί
- Συστημικά νοσήματα—διαβήτης , καρκίνος, λοιμώξεις
- Υποτροπιάζουσες λοιμώξεις αναπνευστικού (immotile cilia syndrome)
- Γενετικά νοσήματα—κυστική ίνωση, Klinefelter syndrome
- Έναρξη εφηβείας

Ιατρικό Χειρουργικό ιστορικό

- Ορχεοπηξία - κρυπορχία
- Διόρθωση συγγενούς βουβωνοκήλης
- Τραύμα, συστροφή
- Χειρουργείο στην πύελο, στην κύστη ή στο οπισθοπεριτόναιο
- Διουρηθρικό χειρουργείο

Ιατρικό ιστορικό

Ιστορικό γονιμότητας

- Προηγούμενες εγκυμοσύνες
- Διάρκεια υπογονιμότητας
- Προηγούμενες θεραπείες υπογονιμότητας
- Εκτίμηση γονιμότητας της συντρόφου

Σεξουαλικό ιστορικό

- Στυτική λειτουργία
- Timing και συχνότητα
- Λιπαντικά (φυτικά, ηλιέλαιο, βαμβακέλαιο, φυστικέλαιο)

Οικογενειακό ιστορικό

- Κρυπορχία
- Kartagener syndrome (immotile ciliary syndrome)
- Υποσπαδία
- Έκθεση σε diethylstilbestrol (nonsteroidal estrogen-endocrine disruptor)
- Άλλα σύνδρομα όπως prune belly, κτλ

Ιατρικό ιστορικό

Φαρμακευτικό ιστορικό

- Nitrofurantoin (↓σπερματογένεση→↓αριθμός)
- Cimetidine (↑PRL→↓T, Libido)
- Sulfasalazine (απευθείας τοξικότητα στα σπερματοζωάρια)
- Διουρητικά
 - Thiazides (στυτική δυσλειτουργία)
 - Spironolactone (αντι-ανδρογονική δράση)
- Αντιυπερτασικά (calcium channel blockers →↓penetrability)
- Αντιεπιληπτικά (↓αριθμό, κινητικότητα, μορφολογία, όγκο όρχι)
- Αντιϊικά (↓κινητικότητα)
- Φάρμακα που σχετίζονται με πρόβλημα στην εκσπερμάτιση
 - Alpha-adrenergic blockers
- Αντιψυχωτικά (στυτική δυσλειτουργία)
 - Thioridazine
 - Haloperidol
 - Chlordiazepoxide
- Αντικαταθλιπτικά (↑ DFI, ↓κινητικότητα)
 - Imipramine
 - Amitriptyline

Ιατρικό ιστορικό

Κοινωνικό ιστορικό

- Αλκοόλ (>4 ποτήρια /μέρα)
- Κάπνισμα
- Κοκαΐνη, μαριχουάνα
- Αναβολικά στεροειδή

Επαγγελματικό ιστορικό

- Έκθεση σε ιονίζουσες ακτινοβολίες
- Χρόνια έκθεση σε θερμότητα (σάουνα, χυτήρια, φούρνοι)
- Χρωστικές που περιέχουν Aniline
- Εντομοκτόνα
- Βαριά μέταλλα (μόλυβδος)

Κλινική Εξέταση

General

- Obesity (body mass index, waist circumference)
- Signs of hypermasculinity (anabolic steroids)
- Abnormality or absence of hair distribution
- Gynecomastia (Tanner stage)
- Stature (normal, eunuchoid, undervirilization)
- Signs of pulmonary disease

Penis/urethra

- Penile and urethral abnormalities (phimosis, hypospadias, epispadias, urethral fibrosis/strict)

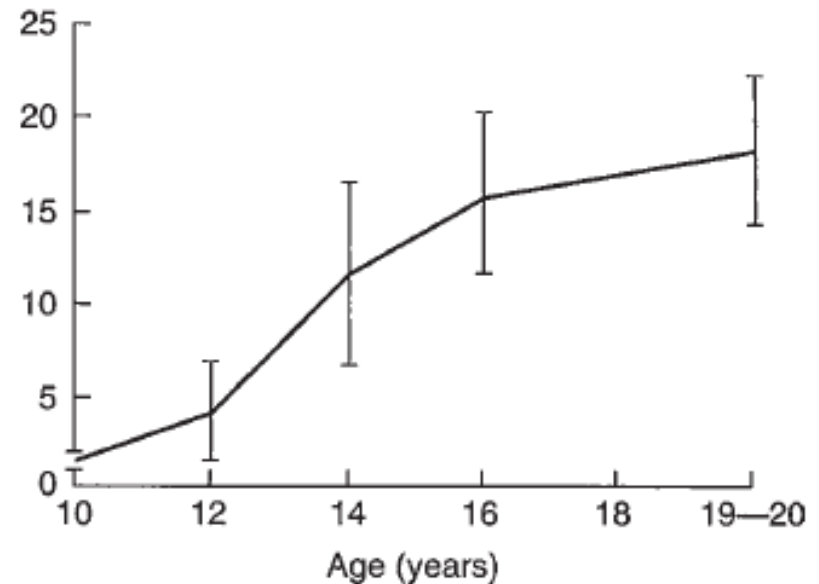
Scrotum

- Absence or atrophy of the testes
- Cryptorchidism
- Abnormal testicular volume and/or consistency
- Varicocele

Rectal examination (if indicated)

- Swelling and/or pain of the prostate and the seminal vesicles (prostatitis/vesiculitis)
- Urethral discharge after rectal examination (MAGI)

Normal ranges for testicular volume (mean)



Αποφρακτική αζωοσπερμία

Συνήθως φυσιολογικό μέγεθος όρχεων και φυσιολογικά επίπεδα FSH.

Ύποπτα κλινικά ευρήματα:

- Τουλάχιστον ένας όρχις >15κ.ε. (σε ταυτόχρονη παρουσία μερικής ορχικής ανεπάρκειας αυτό δεν είναι απαραίτητο)

- Διογκωμένες και σκληρές επιδιδυμίδες

- Παρουσία κόμβων στις επιδιδυμίδες ή/και τους σπερματικούς πόρους

- Απουσία σπερματικών πόρων

- Σημεία MAGI

- Ευρήματα από τον προστάτη

Σπερμοδιάγραμμα

Καθορίζει τον περαιτέρω έλεγχο της γονιμότητας του άνδρα καθώς όταν δεν είναι φυσιολογικό προχωράμε σε αξιολόγηση των υπολοίπων στοιχείων.

Όταν το σπερμοδιάγραμμα είναι φυσιολογικό τότε ένα μόνο αρκεί

Το μη φυσιολογικό σπερμοδιάγραμμα πρέπει να επαναλαμβάνεται τουλάχιστον μία φορά ακόμη

Σε αζωοσπερμία, κρυπτοζωοσπερμία ή βαριά ολιγοσπερμία (<1 million spermatozoa/mL), υπάρχει μεγαλύτερη πιθανότητα απόφραξης ή γενετικών ανωμαλιών.

Οδηγίες συλλογής σπέρματος

WHO Laboratory Manual for the Examination of Human Semen and Sperm-Cervical Mucus Interaction. 5th edn. Cambridge: Cambridge University Press, 2010

Σπερμοδιάγραμμα

Parameter	Lower reference limit
Semen volume (ml)	1.5 (1.4–1.7)
Total sperm number (10^6 per ejaculate)	39 (33–46)
Sperm concentration (10^6 per ml)	15 (12–16)
Total motility (PR + NP, %)	40 (38–42)
Progressive motility (PR, %)	32 (31–34)
Vitality (live spermatozoa, %)	58 (55–63)
Sperm morphology (normal forms, %)	4 (3.0–4.0)
Other consensus threshold values	
pH	≥ 7.2
Peroxidase-positive leukocytes (10^6 per ml)	< 1.0
MAR test (motile spermatozoa with bound particles, %)	< 50
Immunobead test (motile spermatozoa with bound beads, %)	< 50
Seminal zinc (μmol /ejaculate)	≥ 2.4
Seminal fructose (μmol /ejaculate)	≥ 13
Seminal neutral glucosidase (mU/ejaculate)	≥ 20

WHO Laboratory Manual for the Examination of Human Semen and Sperm-Cervical Mucus Interaction. 5th edn. Cambridge: Cambridge University Press, 2010

Ορμονική διερεύνηση

Ορμονική διαταραχή συναντάμε συχνότερα στους υπογόνιμους άνδρες από ότι στο γενικό πληθυσμό αλλά και πάλι είναι σχετικά σπάνια (10% για κάποια ορμόνη και 2% για κλινικά σημαντική ενδοκρινοπάθεια)

Ο βασικός έλεγχος περιλαμβάνει FSH, LH, και T.

Δευτερευόντως PRL, TSH, FT3, FT4

Αζωοσπερμία με φυσιολογική FSH, αμφοτερόπλευρα μεγάλους όρχεις και καλή υφή είναι ένα κριτήριο με αρκετά υψηλή θετική προγνωστική αξία για απόφραξη.

Ωστόσο το 29% των ανδρών με φυσιολογική FSH έχει προβληματική σπερματογένεση.

World Health Organization. WHO Manual for the Standardised Investigation and Diagnosis of the Infertile Couple. Cambridge, UK: Cambridge University Press, 2000

Ορμονική διερεύνηση

Πάθηση	FSH	LH	T	PRL
Φυσιολογικά	✓	✓	✓	✓
Απλασία επιθηλίου	↑	✓	✓	✓
Ορχική ανεπάρκεια	↑	↑ ✓	↓ ✓	✓
Υπο-Υπο	↓	↓	↓	✓
Αντοχή σε ανδρογόνα	↑	↑	↑	✓
Υπερπρολακτιναιμία	↓ ✓	↓	↓	↑

Μικροβιολογικός έλεγχος

Ενδείξεις:

- Ευρήματα στην γενική ούρων
- Υποψία ουρολοίμωξης
- Υποψία MAGI
- Υποψία STDs.

Αυξημένα λευκά στο σπέρμα – αδιευκρίνιστη κλινική σημασία

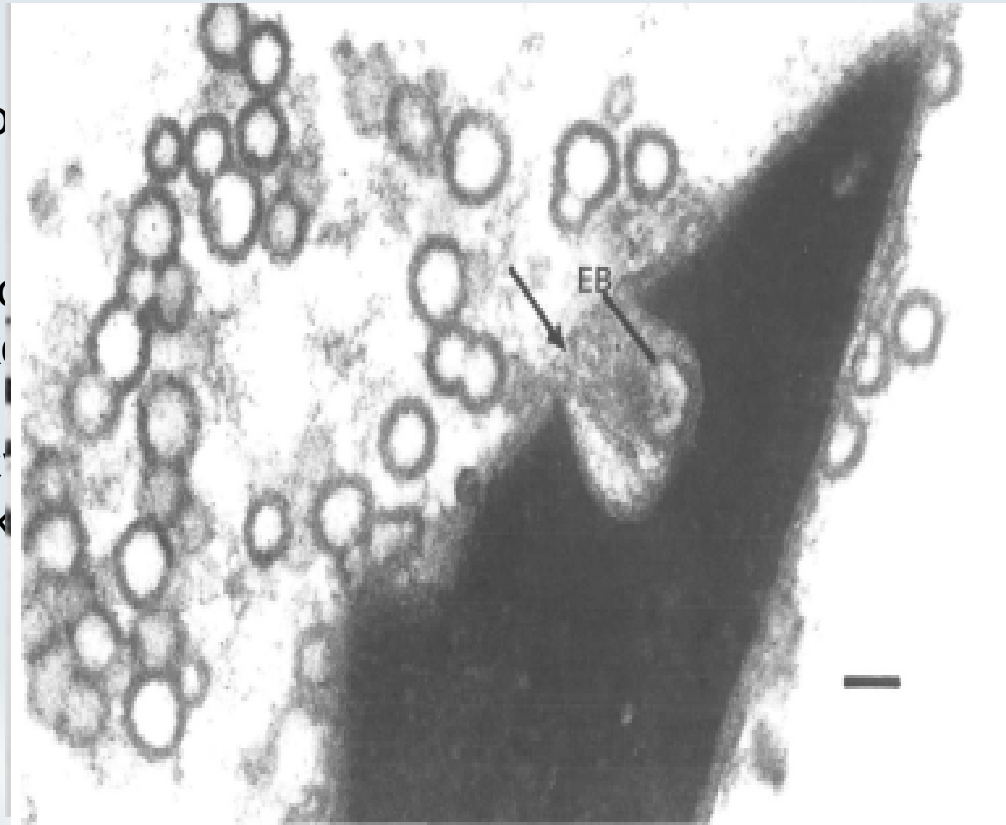
Αυξημένα λευκά + μικρός όγκος σπέρματος: πιθανή χρόνια λοίμωξη προστάτη ή σπερματοδόχων κύστεων με μερική απόφραξη εκσπερματιστικών οδών.

Μικροβιολογικός έλεγχος

- Ουρ
σπερ

- Γονο
προκ

- Έλε
γλουκ



ωση ROS με
ταραμέτρων.

ης να

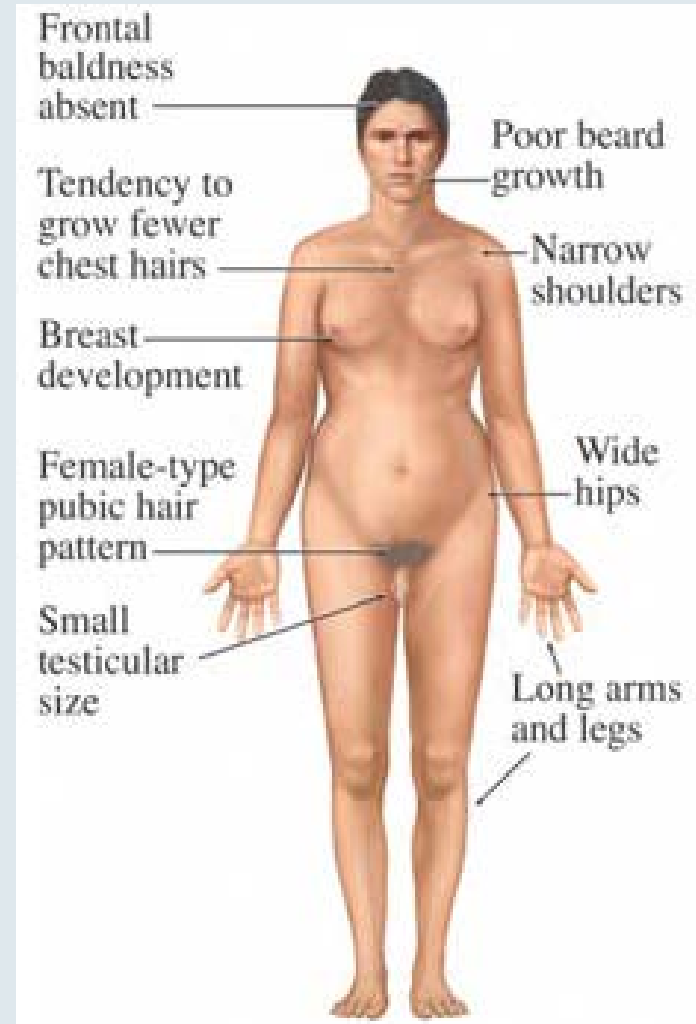
τερης

Γενετική διερεύνηση

-Χρωμοσωμικές ανωμαλίες είναι συχνότερες σε OAT syndrome

- Η πιο συχνή είναι το σύνδρομο Klinefelter (47,XXY) περίπου 10% των αζωοσπερμικών ανδρών.

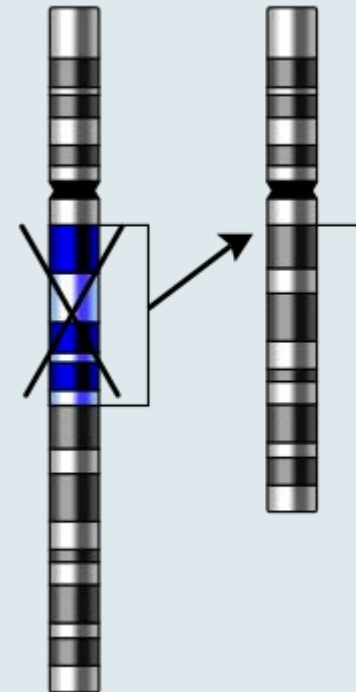
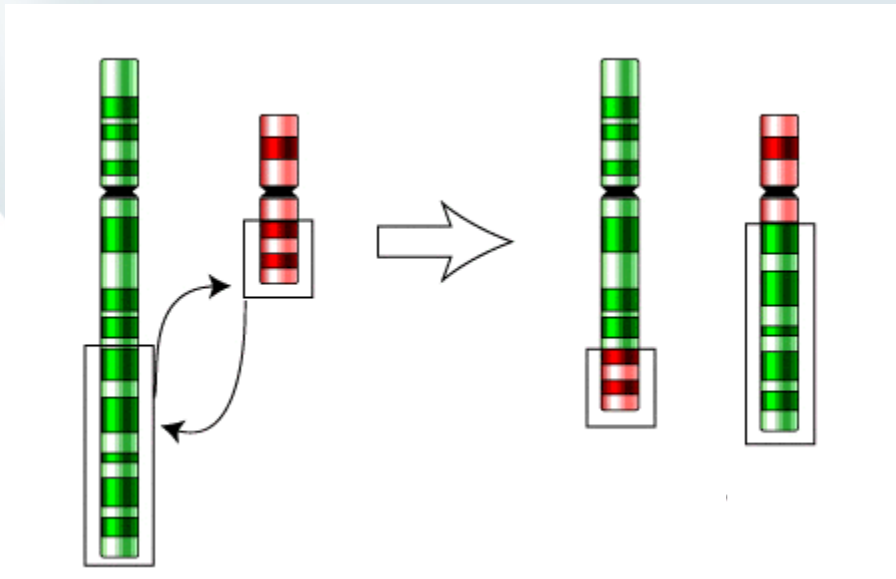
- Γυναικομαστία
- Hypergonadotropic hypogonadism
- Φαινότυπος ευνούχου (πιο σπάνια)
- Πολύ μικροί όρχεις με ιστολογικά χαρακτηριστικά tubular sclerosis
- Στο 60% των περιπτώσεων τα επίπεδα T μειώνονται με την ηλικία και η χορήγηση ανδρογόνων είναι απαραίτητη



Lanfranco et al. Lancet 2004

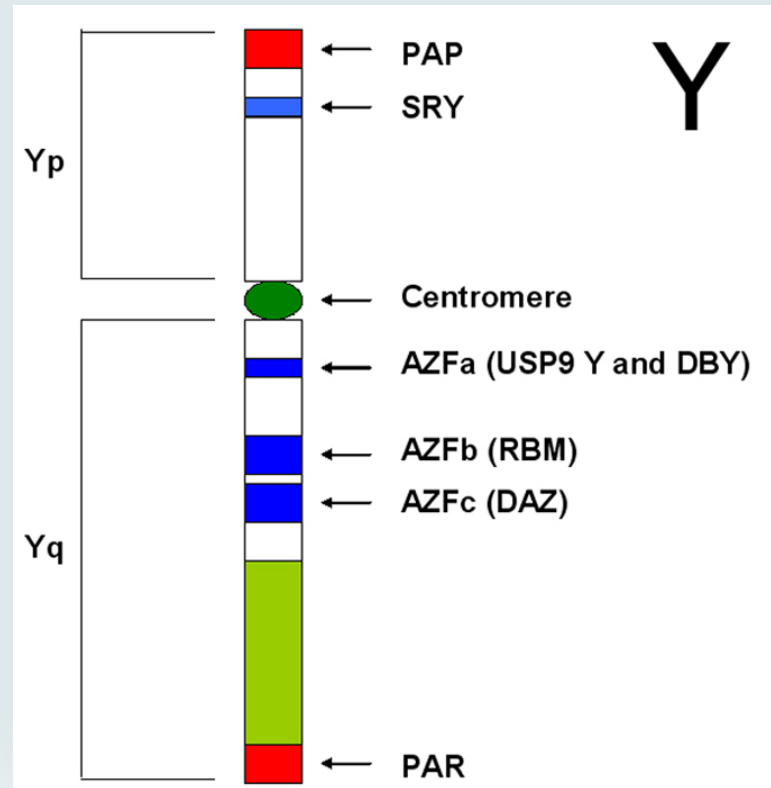
Γενετική διερεύνηση

Σε εξαιρετικά χαμηλή ποιότητα σπέρματος έχουμε μεγαλύτερες πιθανότητες ανεύρεσης **chromosome translocations** και **deletions** που μπορούν να κληρονομηθούν στο έμβρυο προκαλώντας παλίνδρομη κύηση ή συγγενείς δυσμορφίες.



Γενετική διερεύνηση

Σε NOA και βαριά OAT είναι απαραίτητος ο έλεγχος μικροελλείψεων στην περιοχή AZF του χρωμοσώματος Y

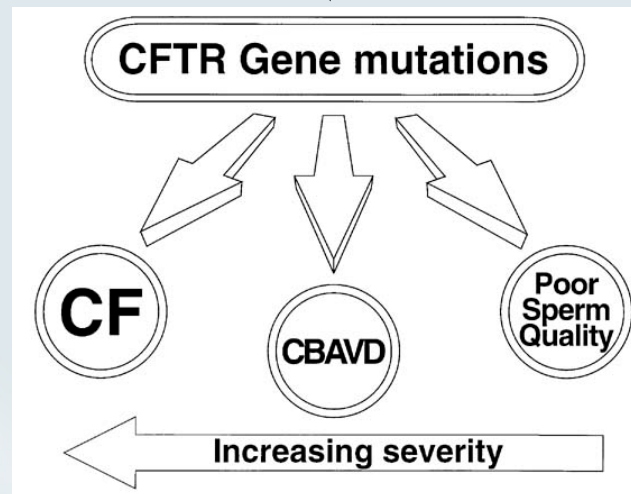


Γενετική διερεύνηση

Απουσία των σπερματικών πόρων κατά την ψηλάφηση



Πιθανή CBAVD, (mutations of the cystic fibrosis transmembrane regulator (CFTR) gene)



Γενετική διερεύνηση

Το 85% των ανδρών με CBAVD είναι θετικοί για τουλάχιστον ένα ή δυο CFTR gene mutations.

Σε περίπτωση που και η σύντροφος είναι φορέας CFTR mutation, ανάλογα με την μετάλλαξη υπάρχει κίνδυνος 25% να αποκτήσουν παιδί με CF ή CBAVD.

Επιβάλλεται ενημέρωση του ζευγαριού.

Συμπληρωματικά Tests

Semen Leukocyte Analysis

Antisperm Antibody Test (τραύμα, απολίνωση σπερματικών πύρων)

Hypoosmotic Swelling Test (immotile-cilia syndrome και extracted testicular sperm)

Sperm Penetration Assay (εκτίμηση capacitation, penetration)

Sperm Chromatin Structure (COMET, TUNNEL, flow cytometry)

5% υπογόνιμων με φυσιολογικό σπέρμα και
25% υπογόνιμων με μη φυσιολογικό σπέρμα
Συχνοί αναστρέψιμοι λόγοι αυξημένου DFI:

κάπνισμα

ασθένειες

υπερθερμία

μόλυνση αέρα

λοιμώξεις ουροποιογενετικού

κισσοκήλη

Απεικονιστικός Έλεγχος Υπερηχογράφημα

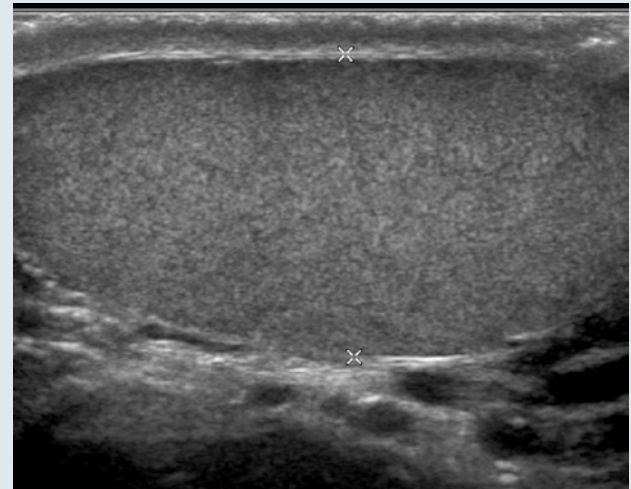
U/S: αναγνώριση σημείων απόφραξης και ορχικής δυσγενεσίας (ανομοιογενές παρέγχυμα μικρο-απασβεστώσεις). linear high-resolution, high-frequency small parts transducer (7.5– 13 MHz)

Color Doppler: διερεύνηση κίρσοκήλης και φλεγμονών.

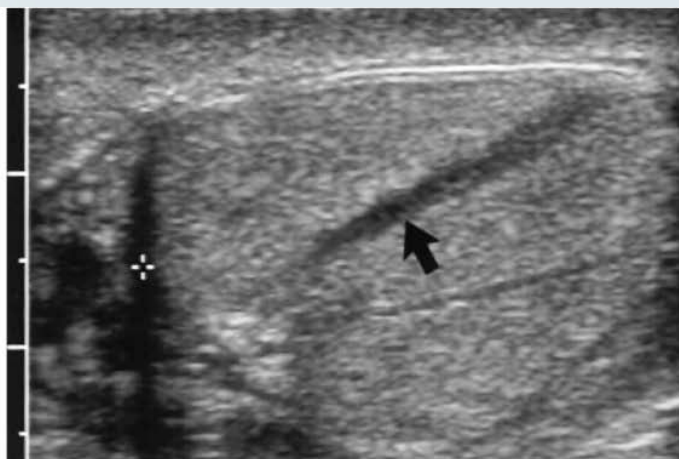
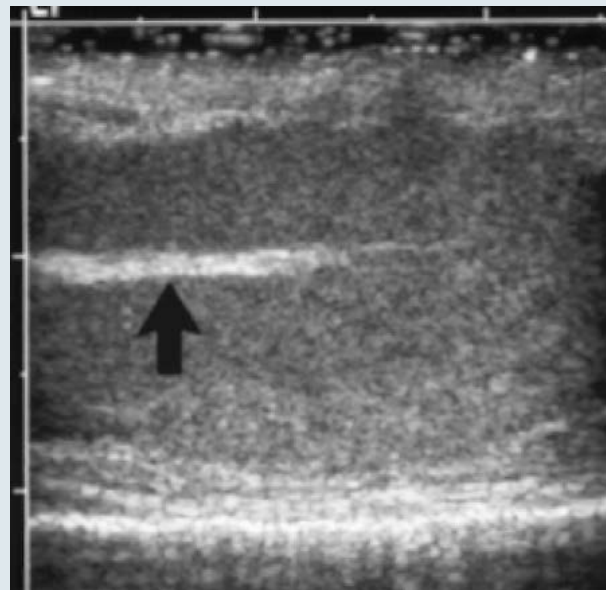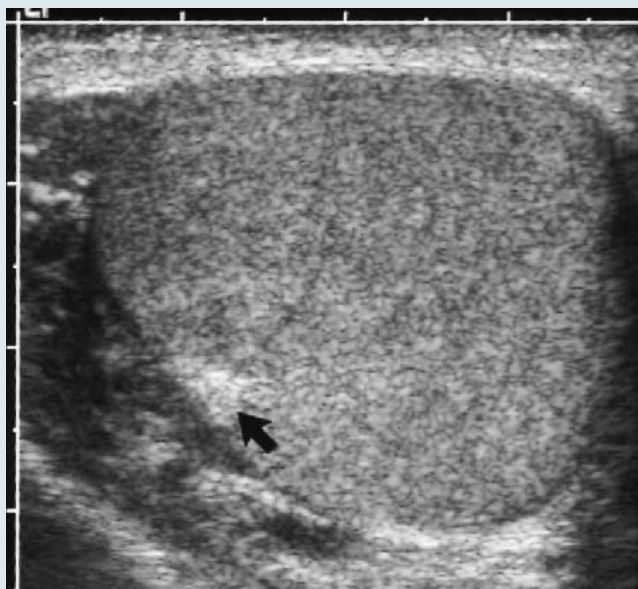
Φυσιολογικά βλέπουμε ομοιογενές παρέγχυμα με υπερηχογενή tunica albuginea.

Adult testis: μήκος 35-50 mm
πλάτος 25-35mm
ύψος 15-25 mm

Όγκος $V = L \times W \times H \times 0.52$



Απεικονιστικός Έλεγχος Υπερηχογράφημα

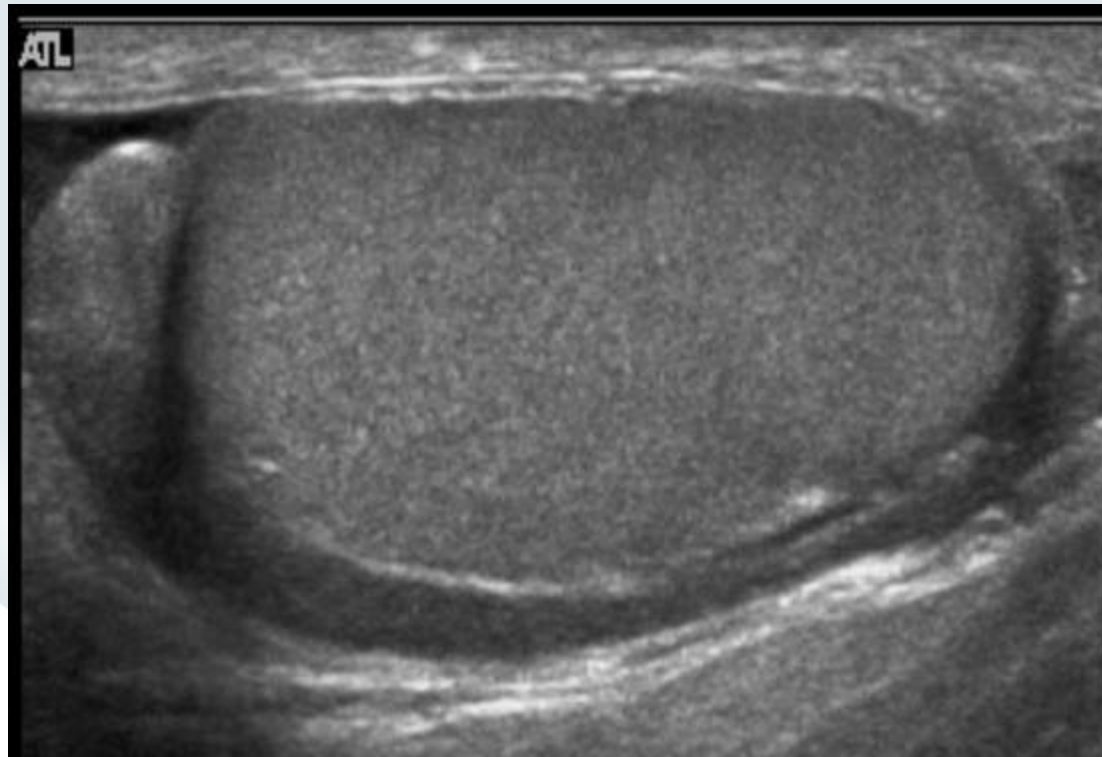


Απεικονιστικός Έλεγχος Υπερηχογράφημα

Η επιδιδυμίδα εντοπίζεται στην άνω και στην οπίσθια επιφάνεια του όρχι.

Κεφαλή: 10-12 mm πλάτος με παρουσία κυστών στο 70% των περιπτώσεων

Σώμα και ουρά: 5-7 mm πλάτος με ομοιογενή ηχοδομή



Απεικονιστικός Έλεγχος

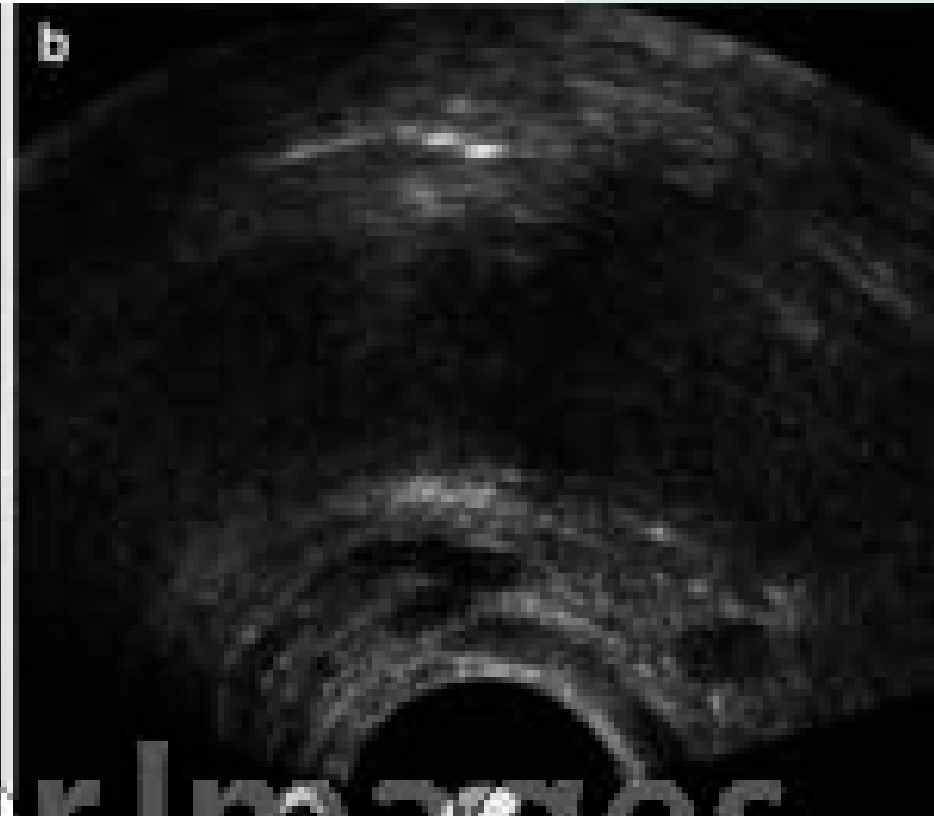
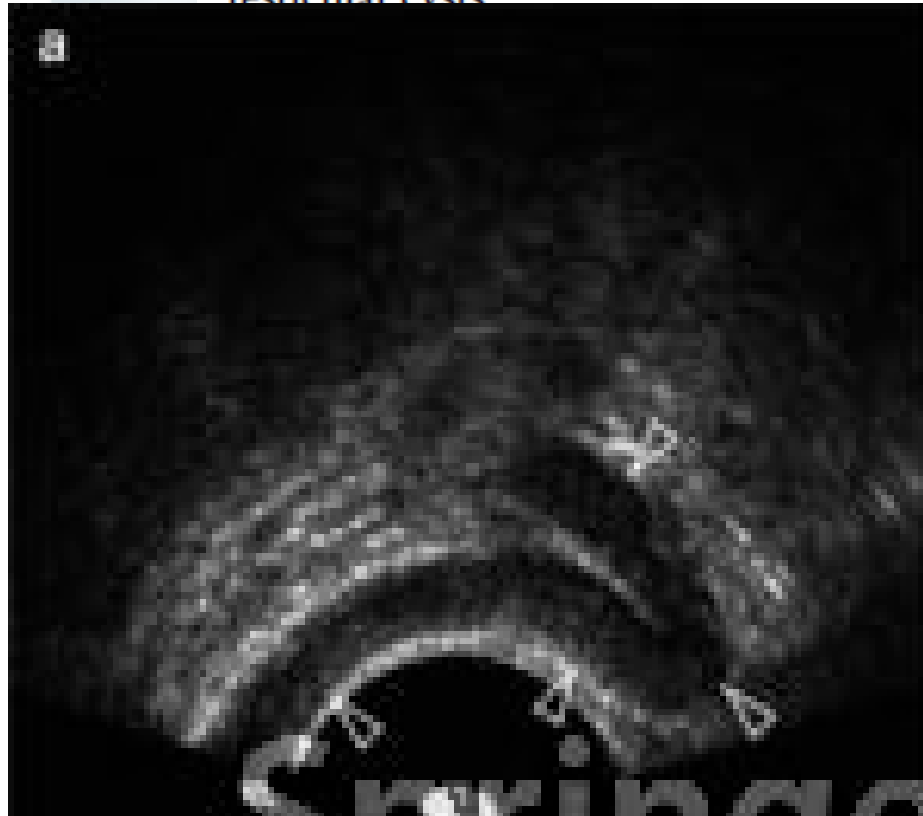Υπερηχογράφημα – Συχνές αλλοιώσεις στον υπογόνιμο άνδρα

Abnormalities of the testis

Small size

Inhomogeneous parenchyma (dysgenesis)

Testicular cysts



Some Tips

Όγκοι όρχεων εντοπίζονται στο 0,5%-1% των υπογόνιμων ανδρών.

Μικρο-απασβεστώσεις εντοπίζονται στο 5% των υπογόνιμων ανδρών

Μικρο-απασβεστώσεις εντοπίζονται συχνότερα σε όρχεις με ανομοιογενές παρέγχυμα (χαρακτηριστικό testicular dysgenesis)

ITGCNU εντοπίζεται στο 20% όρχεων με χαρακτηριστικά testicular dysgenesis ιδιαίτερα όταν οι μικρο-απασβεστώσεις είναι αμφοτερόπλευρες.

ITGCNU εντοπίζεται κυρίως σε άνδρες με ιστορικό υπογονιμότητας, κρυφορχίας, καρκίνου του όρχι και ατροφικού όρχι

Pierik J Urol 1999

De Gouveia Brazao et al. J Urol 2004

Holm et al. J Urol 2003

Bladder

Πρέπει

Ενδείκνυται
MAGI

Διόγκωση
στρογγυλή
απόφραξη
σπέρματος

SV

ό

και

Άλλα γνωστά ευρήματα σε αποφρακτική αζωοσπερμία είναι κύστες του πόρου Muller και απασβεστώσεις του εκσπερματιστικού πόρου.

Η TRUS μπορεί να χρησιμοποιηθεί και για την αναρρόφηση σπερματικού υγρού σε περίπτωση απόφραξης.

Jarow JP J Androl 1996

Meacham RB et al. Fertil Steril 1993

Βιοψία Όρχι (στα πλαίσια της θεραπευτικής βιοψίας)

Ενδείκνυται σε υπογόνιμους άνδρες με φυσιολογική FSH και φυσιολογικό όγκο όρχεων για διαφορο-διάγνωση αποφρακτικής ή μη αζωοσπερμίας.

Σε ανεύρεση σπερματοζωαρίων η κρυοσυντήρηση ιστού είναι απαραίτητη για μελλοντική ICSI.

Ενδείκνυται για την διάγνωση ITGCNU.

Πρόβλημα

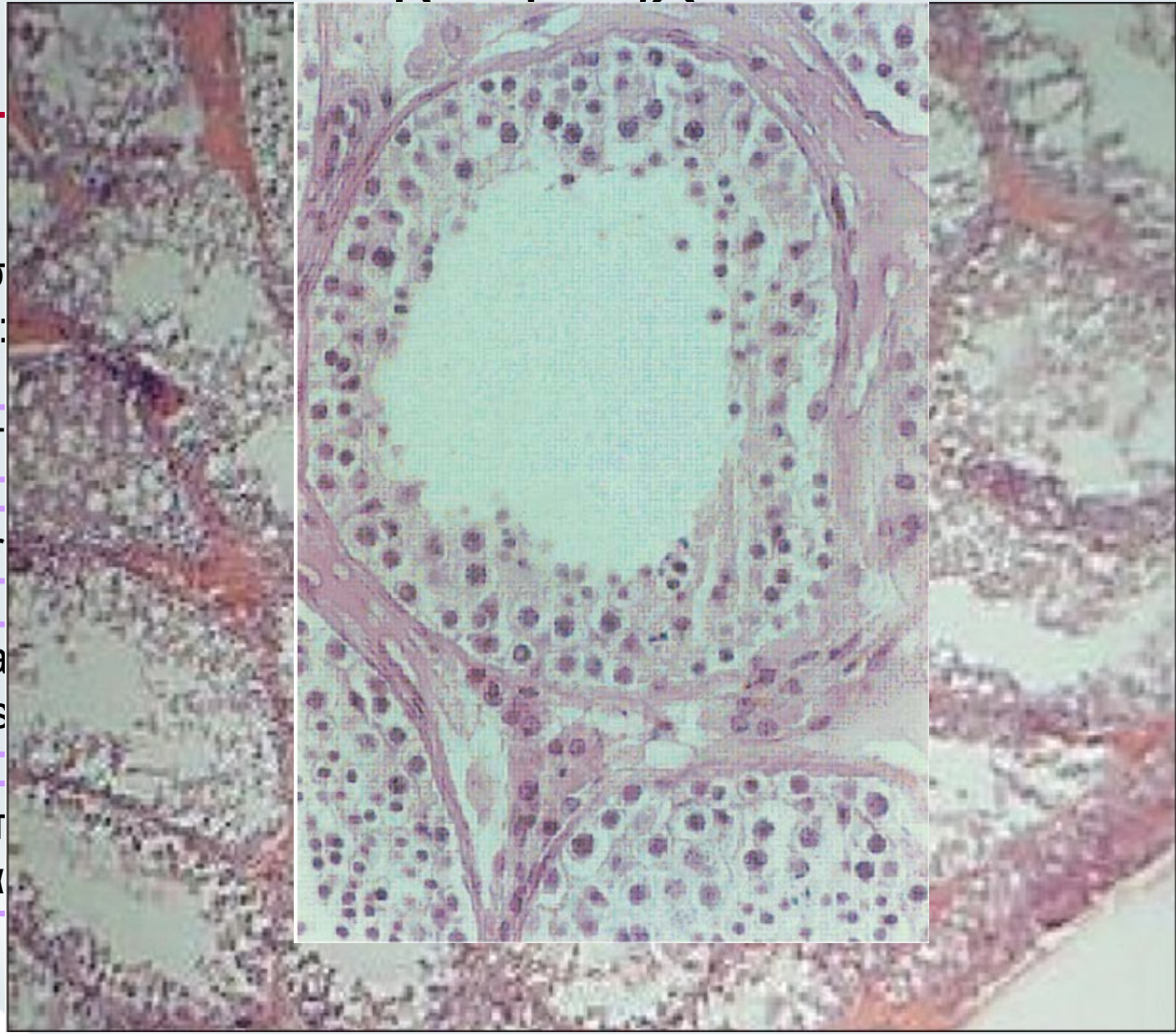
Σε ισ
είναι:

- Απ

- Ser

- Μα
του s

- Υπ
αλλά



ς

άδιο

σα

Lrhorfi et al, 2002; Caesar and Kaplan, 1994
Caldamone et al, 1984; Hughes et al, 2001