

Αποφρακτική ουροπάθεια στα παιδιά

Αναστάσιος Δ. Καρατζάς,

MD, PhD, FEBU, FEAPU

Επίκουρος Καθηγητής Ουρολογίας

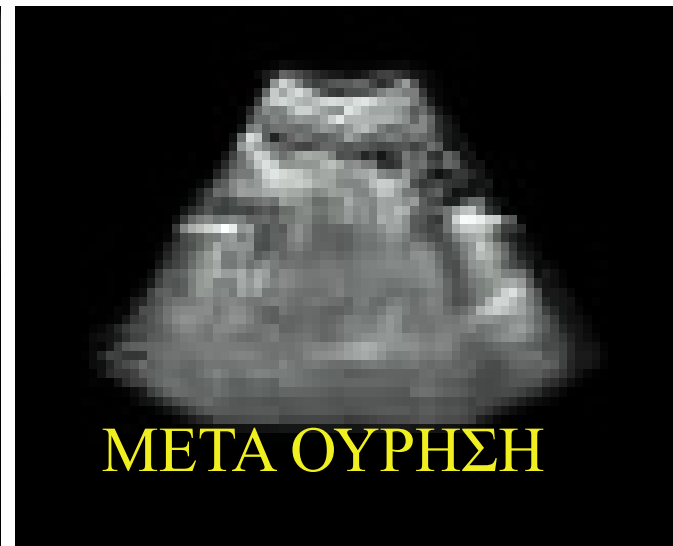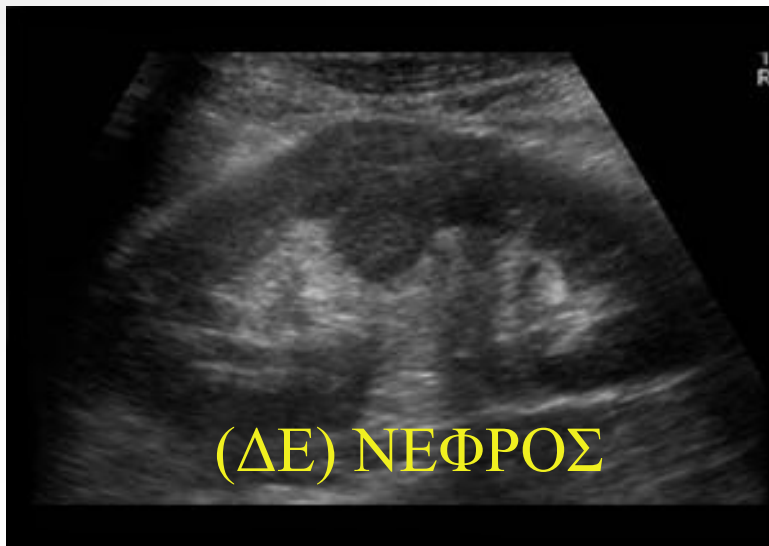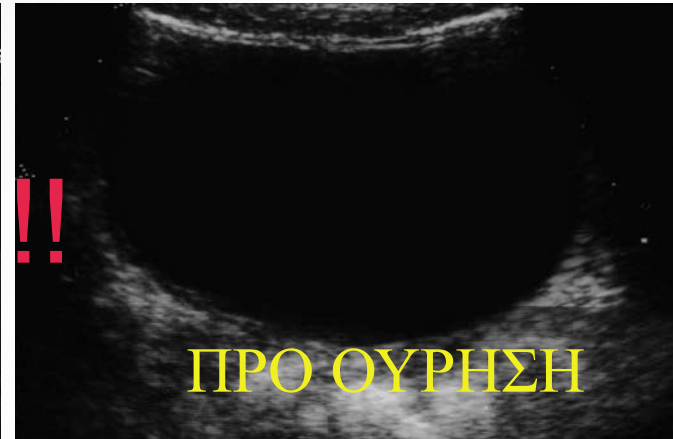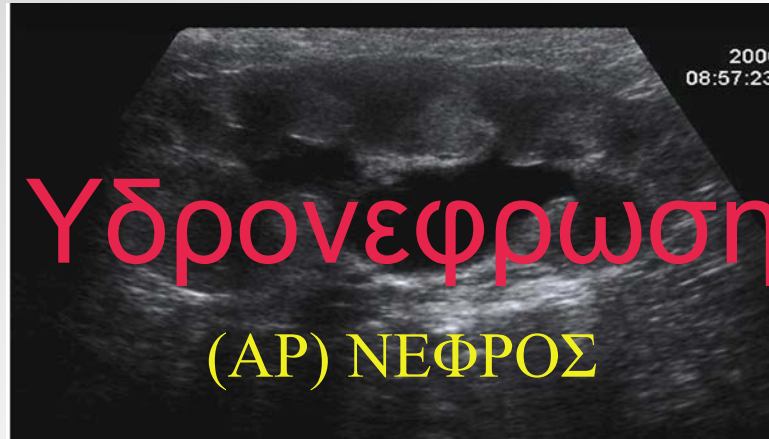
Πανεπιστημίου Θεσσαλίας

Περιστατικό

- Αγόρι 7 χρονών
- Επεισόδια κωλικών (δε) νεφρού
- Ναυτία-έμετοι
- Αναφερόμενα επεισόδια ουρολοιμώξεων κατά το παρελθόν (2 σε ηλικίες 3 και 5 χρονών)
- ΑΠ:110/65 mmHg, Σφύξεις:90/min, Θ:37,9
- Κοιλιά: μαλακή, ευπίεστη, χωρίς ευαισθησία
- Giordano (αρ)
- Γεννητικά όργανα: κφ



Υπέρηχος ουρ/κού



Τι είναι η υδρονέφρωση?

- Παθολογική διάταση της νεφρικής πυέλου και των καλύκων
- Απεικονιστικό σημείο
- Διάφορες αιτίες:
 - Υψηλή έκφυση του ουρητήρα
 - Νεφρική δυσπλασία
 - Ανωμαλίες διάπλασης του ανώτερου ουρ/κού

Απόφραξη



Διαφοροδιάγνωση

- Στένωση ΠΟΣ
- Στένωση ΚΟΣ
- Βαλβίδες οπίσθιας ουρήθρας
- Σύνδρομο Eagle-Barrett
- ΚΟΠ
- Ουρητηροκήλη

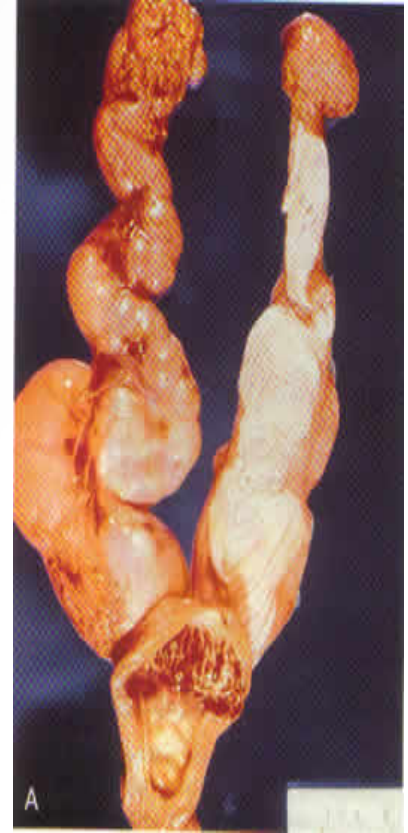

Βαλβίδες οπίσθιας ουρήθρας

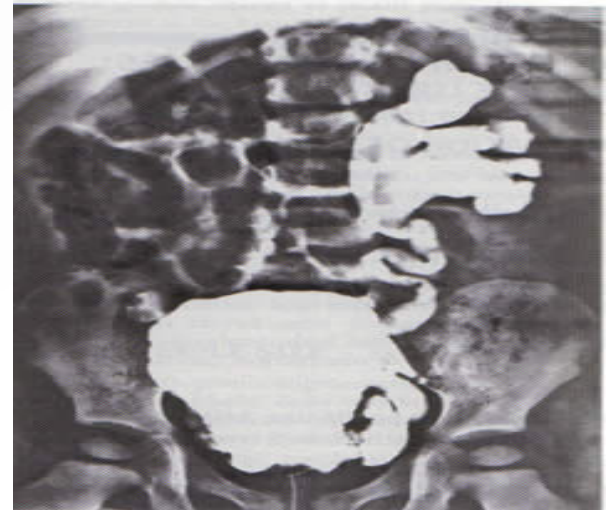
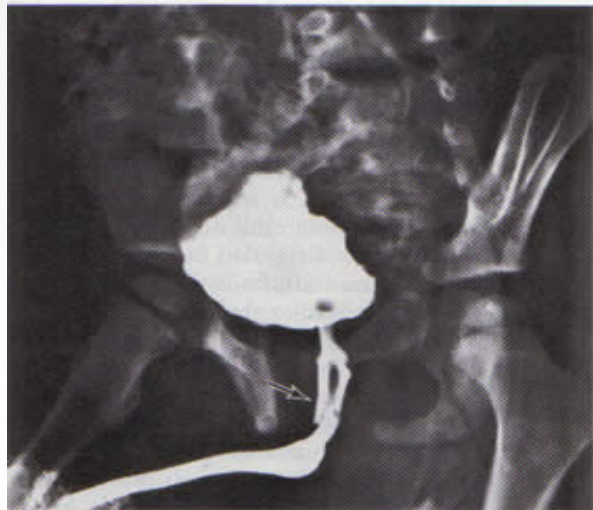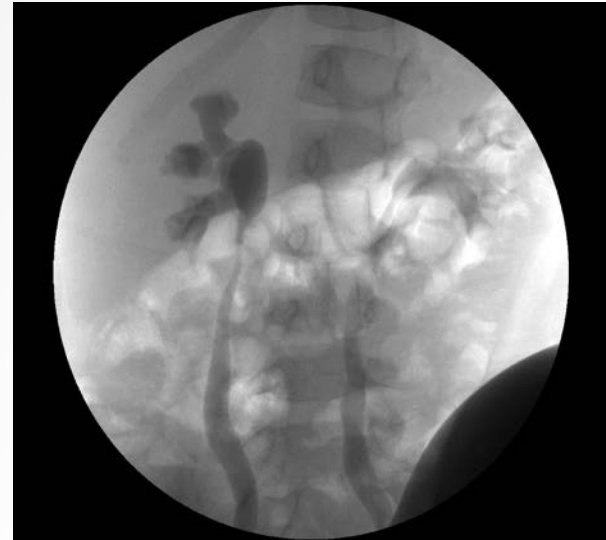
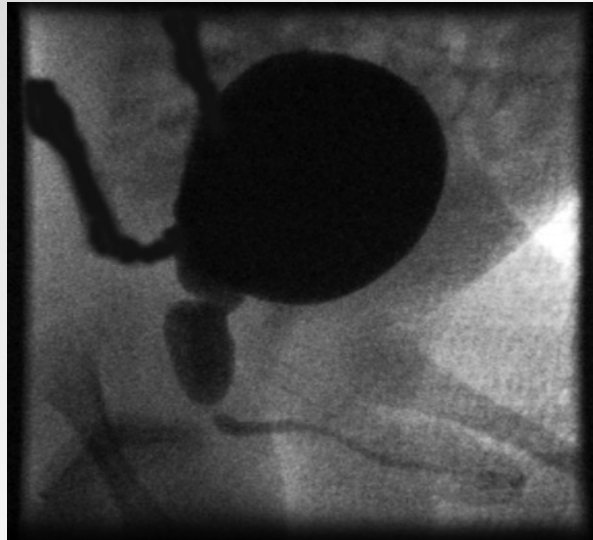
- Συχνή αιτία - 1/8000
- Συγγενείς βλεννογονικές πτυχώσεις της ουρήθρας
- Ουρητηροϋδρονέφρωση και ολιγοϋδράμνιο σε περιγεννητικό υπερηχογράφημα
- Συνυπάρχει με ΚΟΠ
- Κλινική εικόνα

Σε νεογνά ως ψηλαφητή κύστη και μεγάλους νεφρούς με επηρεασμένη νεφρική λειτουργία και κακή ανάπτυξη

Σε παιδιά ως ενούρηση ή έπειξη προς ούρηση και ΧΝΑ



Βαλβίδες οπίσθιας ουρήθρας VCUG



Βαλβίδες οπίσθιας ουρήθρας

- Οι βαλβίδες οπίσθιας ουρήθρας αποτελούν την συχνότερη αιτία αποφρακτικής ούρησης στα αγόρια

López Pereira P, et al., World J Urol. 2004 Dec;22(6):418-24

- Συνύπαρξη ΒΟΟ και ΚΟΠ: 26-72%

Dinneen, MD, et al., Br J Urol. 1996 Aug;78(2):275-81

- Αυξημένες ενδοκυστικές πιέσεις κατά την πλήρωση και κυρίως κατά την ούρηση οδηγούν σε υπερτροφία του εξωστήρα, εναπόθεση κολλαγόνου και απώλεια της ευενδοτότητας της κύστης-συνεπώς, σε ΚΟΠ και νεφρική βλάβη

Strand, WR, Urol Clin N Am, 31 (2004):399-415



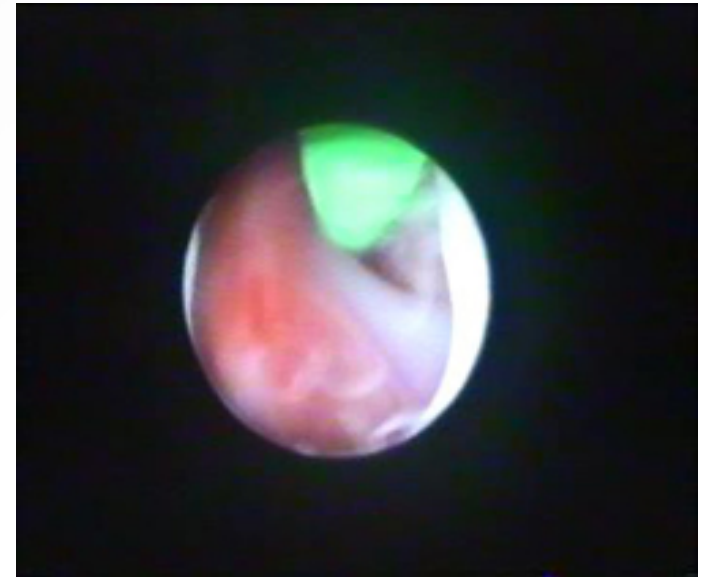
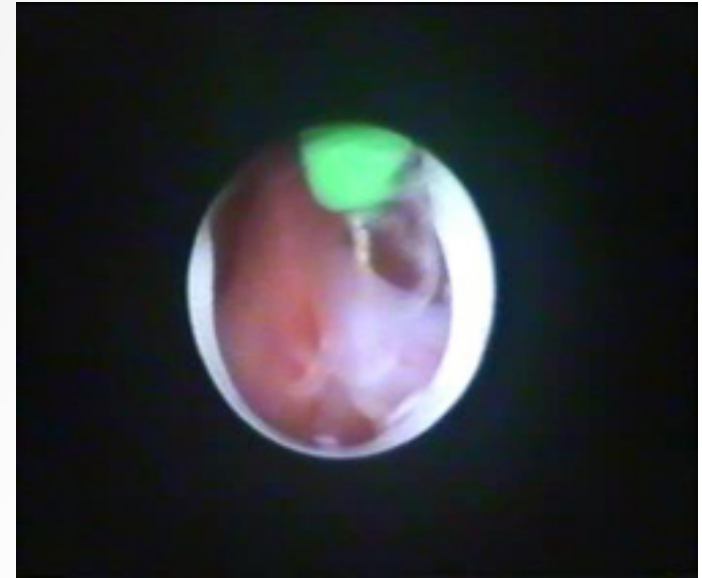
Βαλβίδες οπίσθιας ουρήθρας

- Σκοπός της θεραπείας αποτελεί η πλήρωση της κύστης με χαμηλές πιέσεις και το πλήρες άδειασμά της κατά την ούρηση
Strand, WR, Urol Clin N Am, 31 (2004):399-415
- Η ΚΟΠ θεραπεύεται αυτόματα σε ποσοστό έως και 79% σε διάστημα από 2 μήνες-1 χρόνο μετά από χειρουργική διόρθωση των ΒΟΟ
Priti, K et al., Pediatr Surg Int. 2004 Feb;20(2):136-9.



ΘΕΡΑΠΕΙΑ

- Διουρηθρική εκτομή των βαλβίδων
- Παραμονή του ουρηθρικού καθετήρα για 5 μέρες
- Διόρθωση δυσκοιλιότητας
- Παρακολούθηση κάθε μήνα με U/S, uroflow
- VCUG στους 6 μήνες και έπειτα στον χρόνο



Στένωση ΚΟΣ

- Φυσιολογικό εύρος ουρητήρα ~5 mm
- Μέγεθος > 10 mm: MGUs
- 2^η συχνότερη αιτία εμβρυϊκής υδρονέφρωσης με ποσοστό 20%
- 1/1.500-2.000 γεννήσεις
- άρρεν/θήλυ= 4/1
- αριστερά/δεξιά= 4/1
- Αμφοτερόπλευρη 0-20%



Στένωση ΚΟΣ

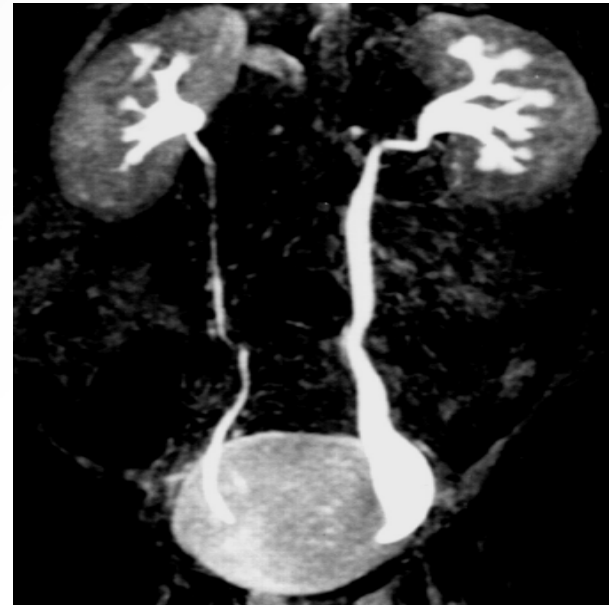
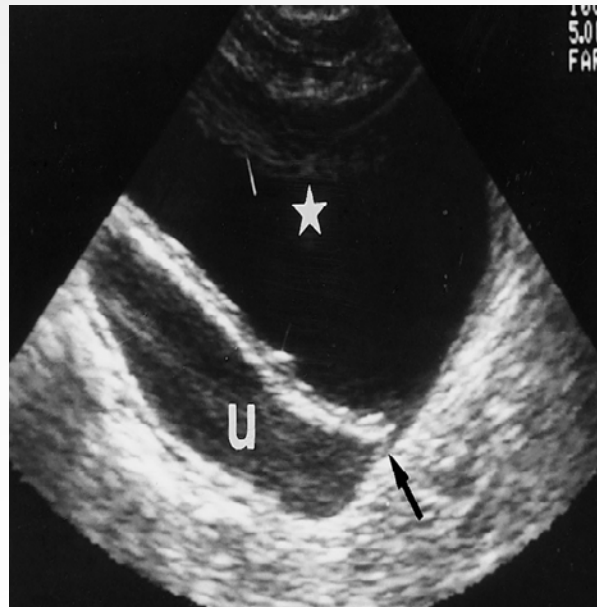
- Παρουσία ενός στενωμένου τμήματος του ουρητήρα άνωθεν της ΚΟΣ
- Υπαρξη αδυναμικού τμήματος με φυσιολογική διάμετρο, το οποίο δεν παρουσιάζει περισταλτισμό.
- Ιστολογικά: δομικές αλλαγές στη μυϊκή στοιβάδα, ελάττωση ή απουσία των επιμήκων μυϊκών ινών, υπερτροφία των κυκλικών μυϊκών ινών και αύξηση του συνδετικού ιστού



Στένωση ΚΟΣ

Διάγνωση

- Υπερηχογράφημα
- CTU/MRU
- Κυστεοουρηθρογραφία
- MAG3



Στένωση ΚΟΣ

Θεραπεία

- Εξαρτάται από τη λειτουργικότητα του νεφρού, την ύπαρξη ή όχι συμπτωματολογίας και την ηλικία του παιδιού
- Διαφορική λειτουργικότητα νεφρού <35% αποτελεί ένδειξη επεμβατικής παρέμβασης
- Συντηρητικά, με αντιβιοτική προφύλαξη.
- Σε ασθενείς ηλικίας > 1 έτους με ένδειξη χειρουργικής παρέμβασης, η επιλογή της χειρουργικής τεχνικής εξαρτάται από τη διάταση του ουρητήρα.
- Διάφορες χειρουργικές τεχνικές, από εκτομή του πάσχοντος τμήματος του ουρητήρα και μετεμφύτευσή του με/ή χωρίς την πτύχωση του
- Ηλικία χειρουργείου >1 έτος



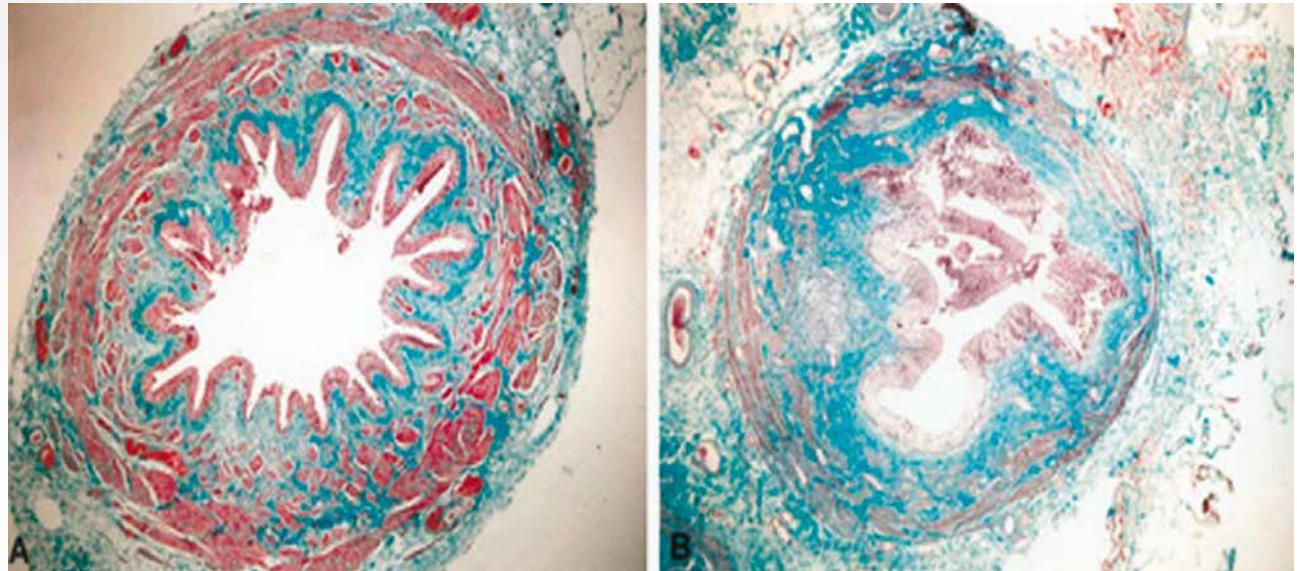
Σύνδρομο ΠΟΣ

- Συχνότερη αιτία απόφραξης στην παιδική ηλικία
- 1/1500 γεννήσεις
- Περίοδος διάγνωσης
νεογνική/ παιδική ηλικία
ενήλικη ζωή
- Νο 1 αιτία νεογνικής υδρονέφρωσης (~50%)
- Αγόρια/κορίτσια, ΑΡ/ΔΕ =2:1
- Αμφοτερόπλευρη (10-40%)



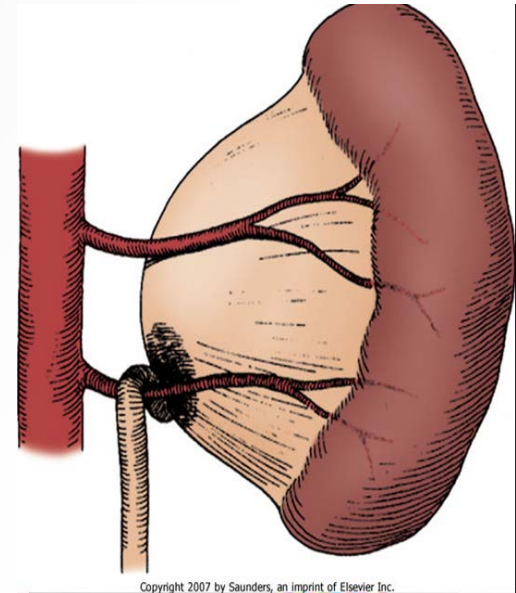
Αιτιολογία

- **Πρωτοπαθής:**
Ενδογενείς παράγοντες
Απερισταλτικό τμήμα του αρχικού τμήματος του ουρητήρα
Λιγότερο συχνά: βαλβιδικός μηχανισμός (πτυχές βλεννογόνου), ουρητηρικοί πολύποδες
- Αντικατάσταση λείων μυικών ινών από κολλαγόνο



Αιτιολογία

- **Πρωτοπαθής:**
Εξωγενείς παράγοντες
Διασταυρούμενα αγγεία
(crossing vessels)
προγεννητικά: 5%
παιδιά: 15-50%
- **Δευτεροπαθής:**
ΚΟΠ (Grade IV/V)
Υψηλή έκφυση ουρητήρα
Ιατρογενής



Copyright 2007 by Saunders, an imprint of Elsevier Inc.



Κλινική εικόνα

- Ψηλαφητή μάζα
- Νεογνά:
 - Υδρονέφρωση στον προγεννητικό έλεγχο: 80%
 - Ουρολοίμωξη, αιματουρία, αδυναμία σίτισης και ανάπτυξης, σήψη
- Μεγαλύτερα παιδιά:
 - Ουρολοίμωξη: 30%
 - Αιματουρία: 25%
 - Επεισόδια κωλικών λόγω διαλείπουσας απόφραξης



Διάγνωση

Υπερηχογράφημα

- Πρώτη επιλογή
- **Εικόνα υδρονέφρωσης!!**
- Προγεννητικός έλεγχος
- Έλεγχος την 16-20 wk κύησης
- Επανάληψη σε 4 wks σε (+) cases
(πύελος >4mm, <33 wk και >7mm, >33wk)



SFU Grading

Grade 0:

φυσιολογικό

Grade 1: μικρή

διάταση πυέλου

Grade 2: >διάταση

πυέλου, όχι

κάλυκες

Grade 3:





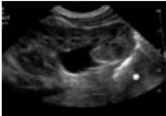

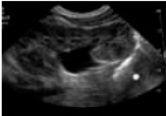

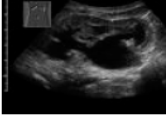


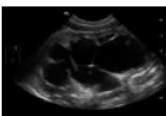

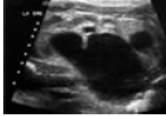
+ κάλυκες, όχι

λέπτυνση φλοιού

Grade 4:

+ λέπτυνση φλοιού

SFU Grading of Infant Hydronephrosis

SFU Grade 0	No splitting	TO BE ADDED				
SFU Grade 1	Urine in pelvis barely splits sinus	TO BE ADDED				
SFU Grade 2	Urine fills intrarenal pelvis					
SFU Grade 2	Urine fills extrarenal pelvis major calyces					
SFU Grade 3	SFU Gr 2 and minor calyces uniformly dilated and parenchyma preserved					
SFU Grade 4	SFU Gr 3 and parenchyma thin					

Διάγνωση

Διαγνωστικά κριτήρια υδρονέφρωσης

- SFU grading of infant hydronephrosis
- Προσθιοπίσθια διάμετρος νεφρικής πυέλου
 - i) > 1 cm αξιολόγηση
 - ii) > 2 cm αυξάνεται η πιθανότητα χ/ου
- Παρέγχυμα / νεφρική πύελος ratio
 - i) $>1,6$: παρακολούθηση
 - ii) $<1,6$: πιθανή απόφραξη-χειρουργείο (συσχετισμός με scanning νεφρων)
- Doppler
 - i) $RI >0,75$: αυξημένη πιθανότητα απόφραξης



Διάγνωση

Διουρητικό σπινθηρογράφημα νεφρών

- Αξιολόγηση απόφραξης
- Ραδιενεργός ουσία ικανή για κάθαρση σε διατεταμένους νεφρούς
- Χορήγηση lasix αυξάνει τη νεφρική ροή
- Απόφραξη >>>> αδυναμία έκπλυσης της ουσίας
- Μη απόφραξη >>>> έκπλυση της ουσίας
- $T \frac{1}{2}$ >>>> ποσοτικοποίηση απόφραξης

Ενδείξεις

- i) ΔΔχ υδρονέφρωσης
- ii) Επιλογή θεραπείας

Ανατομική απόφραξη >>>> Χ/Ο

Λειτουργική απόφραξη >>>> συντηρητική θεραπεία

- iii) Εκτίμηση θεραπείας



Διάγνωση

Προϋποθέσεις

- i) Γρήγορη κάθαρση ουσίας
- ii) Καλή ενυδάτωση
- iii) Καλή νεφρική λειτουργία
- iv) mercaptoacetyltriglycine (MAG3)
- v) diethylenetriamine pentaacetic acid (DTPA)
- vi) Ταχύτητα κάθαρσης της ουσίας, με και χωρίς lasix >>>> δείκτης απόφραξης
- vii) $T_{1/2}$: φυσιολογικό <10 min, απόφραξη >20 min



DTPA-MAG3

Ψευδώς θετικά αποτελέσματα

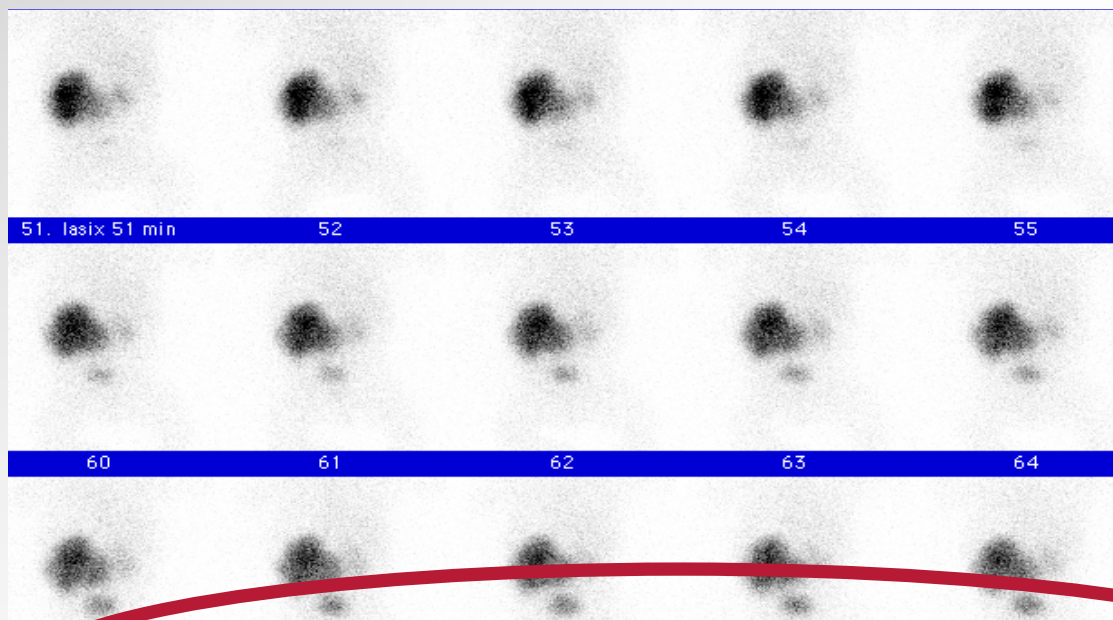
- i) Διάταση ουροδόχου κύστης
- ii) Μεγάλη υδρονέφρωση
- iii) Κακή νεφρική λειτουργία
- iv) Αφυδάτωση

Ψευδώς αρνητικά αποτελέσματα

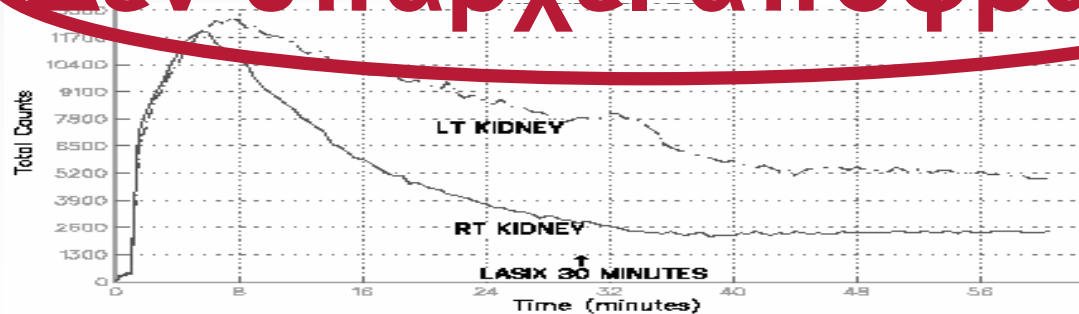
- i) Μικρή απόφραξη
- ii) Κακή νεφρική λειτουργία



DTPA



Δεν υπάρχει απόφραξη



DFR: 49,2 L, 50,8 R

Θεραπεία

- 75% παιδιών με ετερόπλευρη υδρονέφρωση που διαγνώστηκε προγεννητικά θα παρουσιάσουν βελτίωση μετά τη γέννηση

Koff, J Urol, 2000;164,1101

- Ο κίνδυνος για επιδείνωση της νεφρικής λειτουργίας σχετίζεται με τον βαθμό της υδρονέφρωσης

AP diameter	surgery
< 20 mm	11 %
20-30 mm	40 %
30-40 mm	90 %
> 40 mm	≈ 100%

Dhillon, BJU, 1998, 81:39

- Είναι ασφαλής η παρακολούθηση με U/S και MAG3 σε περίπτωση που η υδρονέφρωση χειροτερεύσει

Ransley, J Urol, 1990;144:584



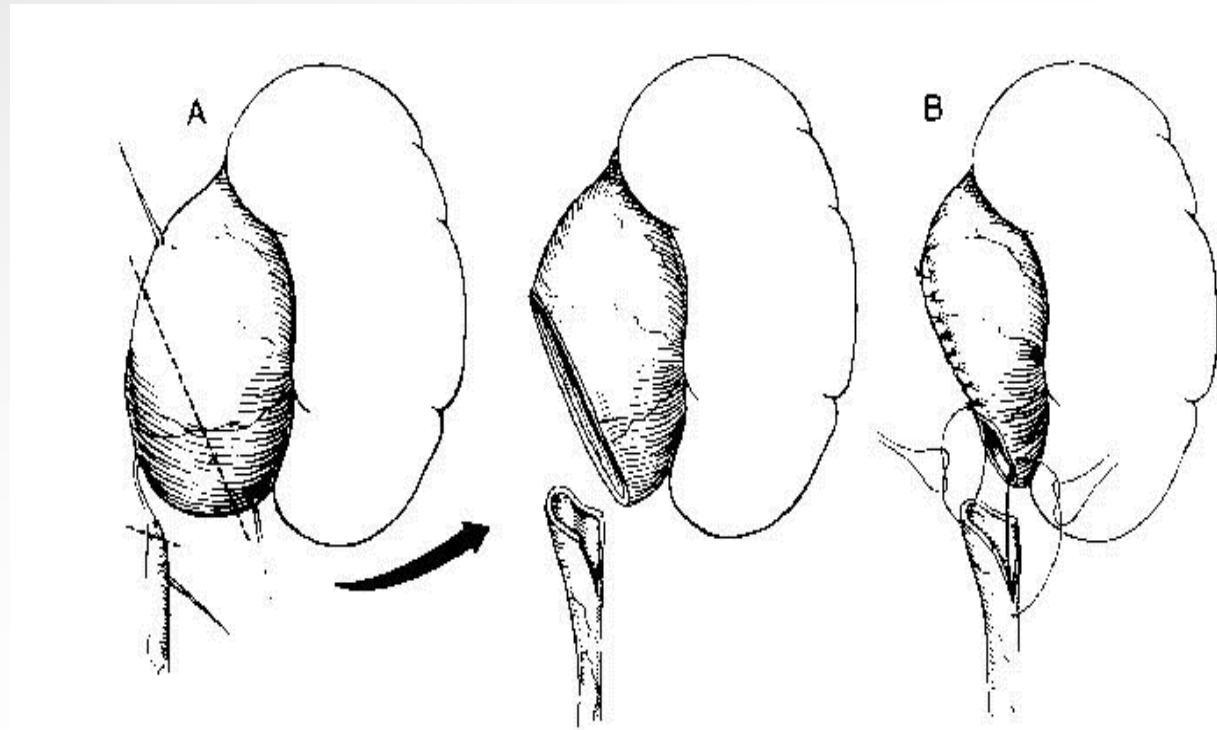
Ενδείξεις για χειρουργείο

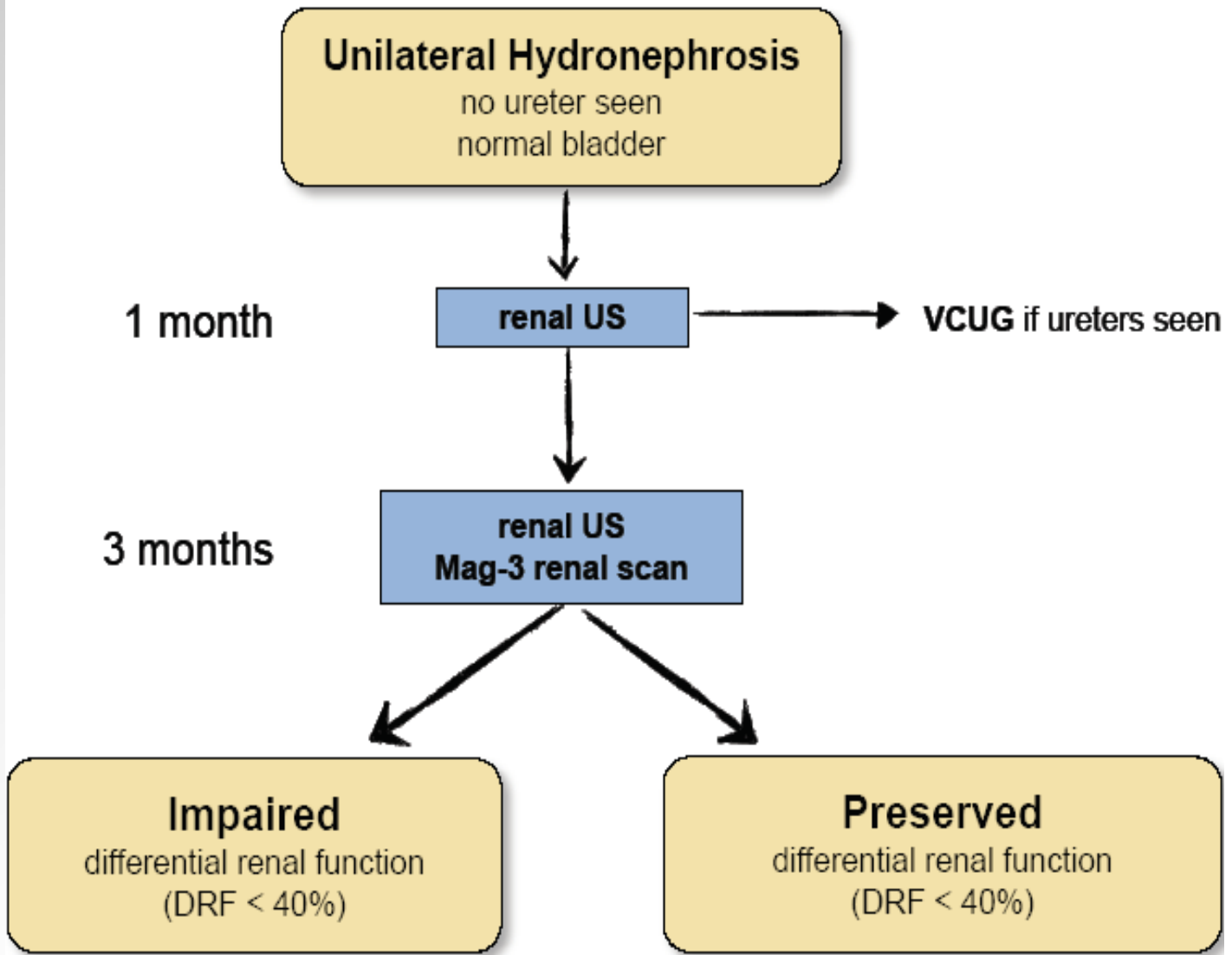
- Έντονη συμπτωματολογία
- Επιδείνωση της νεφρικής λειτουργίας
- Επαναλαμβανόμενες λοιμώξεις ουροποιητικού
- Λιθίαση
- Μονόνεφρος
- Αμφοτερόπλευρη στένωση ΠΟΣ
- Υπέρταση



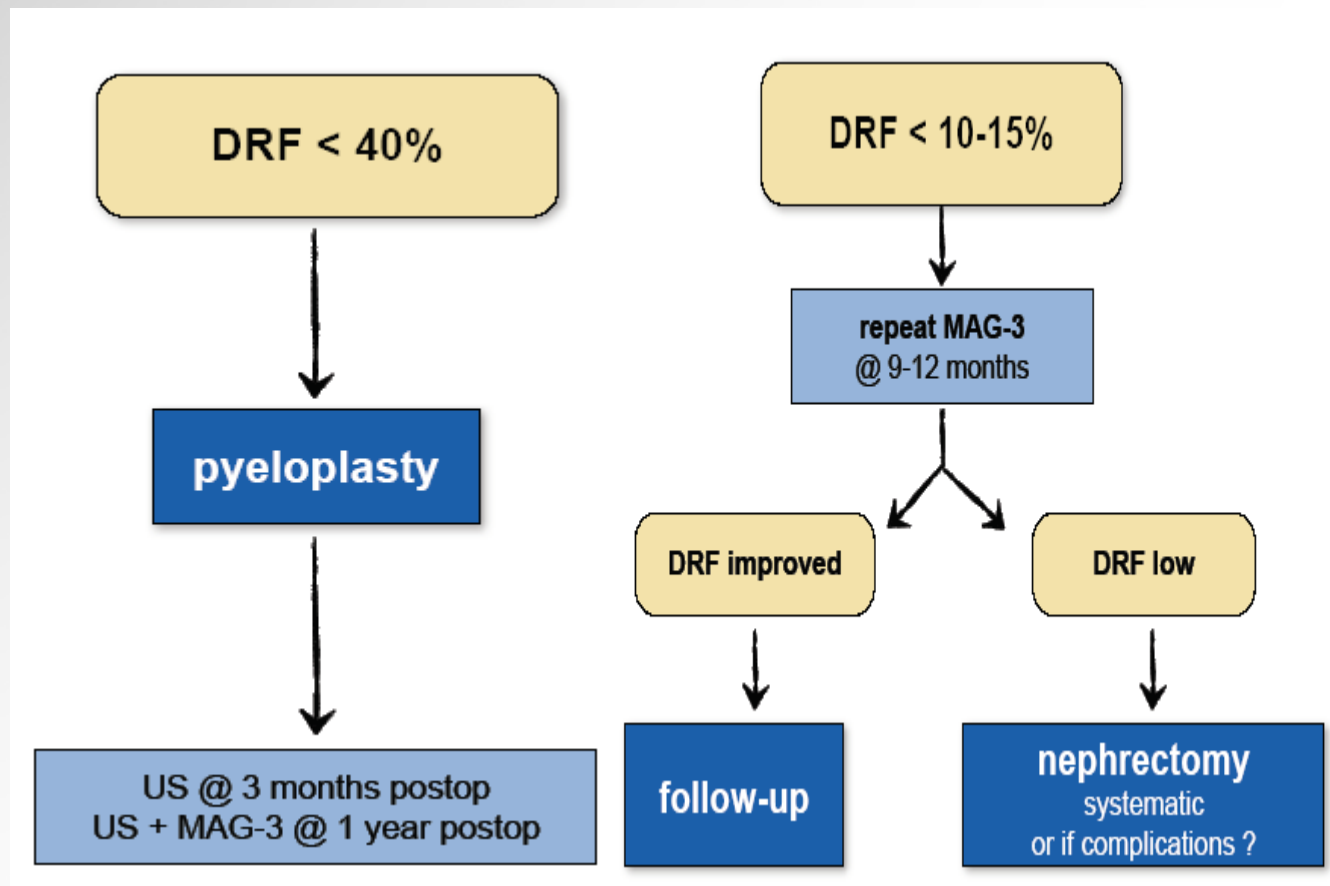
Χειρουργείο

- Πυελοπλαστική
(Anderson-Hynes)





*European Society for Paediatric Urology,
VIIIth Educational Committee, 2011*



*European Society for Paediatric Urology,
VIIIth Educational Committee, 2011*

Συμπέρασμα

- Η αντιμετώπιση της υδρονέφρωσης εξαρτάται από την υποκείμενη αιτία
- Στα παιδιά η συχνότερη αιτία ετερόπλευρης υδρονέφρωσης είναι η στένωση ΠΟΣ
- Η διάγνωση μπαίνει από την κλινική εικόνα και κύρια, από 2 απεικονιστικές εξετάσεις, U/S και Diuretic Scintigraphy
- Περαιτέρω απεικονιστικός έλεγχος: επί ενδείξεων
- Η θεραπεία της απόφραξης εξαρτάται από την αιτία της
- Συντηρητική vs χειρουργική

