

Κλινικά περιστατικά καρκίνου του προστάτη

13^η εβδομάδα ειδικευομένων Φεβρουάριος 2018

Ιστορικό

- Άνδρας ηλικίας 57 ετών
- Ατομικό αναμνηστικό : ελεύθερο
- Σεξουαλικά ενεργός
- Δεύτερος γάμος προ έτους
- Ήπια LUTS από έτους
- DRE = 40 gr ομαλός προστάτης
- PSA=5.8 ng/ml F/T=12%

TRUS + Biopsy

TRUS : χωρίς διαταραχή της κάψας

Βιοψίες: 6 +6

Ιστολογική: Αδενο- ca προστάτη Gleason 6
(3+3) σε 2/6 cores του δεξιού λοβού
ποσοστό διήθησης 30%

Πρόβλεψη pT μετά το χειρουργείο

Πίνακες Partin

T1c, PSA= 5,8 ng/ml, Gleason 6 (3+3)

- Εντοπισμένη νόσος 67 (64-70)
- Διήθηση της κάψας 30 (27-33)
- Διήθηση σπερματοδόχων 2 (2-3)
- Διήθηση Λεμφαδένων 1 (1-2)

- ✓ Ο ασθενής είναι σεξουαλικά ενεργός
- ✓ Έχει άγχος για τη νόσο του αλλά επιθυμεί να διατηρήσει τη σεξουαλική του ζωή
- Τι αντιμετώπιση θα επιλέγατε;

Ο ασθενής ετέθη σε ενεργό παρακολούθηση

- Αρχικό PSA 5.8 ng/ml
- Μετά 3μηνο 6.4 ng/ml
- Μετά 6μηνο 7.4 ng/ml

- PSA –DT 16.78 months
1,4 years

Επαναληπτική βιοψία

- **Ιστολογική:** σε 3 από τα 6 core του δεξιού λοβού αδενοκαρκίνωμα προστάτη
Gleason 3 + 4 με ποσοστό διήθησης 60%

Πρόβλεψη pT (Πίνακες Partin)

- T2a, PSA=7.4 ng/ml, Gleason 7(3+4)
- Εντοπισμένη νόσος 33 (29-38)
- Διήθηση κάψας 52 (48-57)
- Διήθηση σπερματοδόχων 10 (8-13)
- Διήθηση λεμφαδένων 4 (3-6)

Σταδιοποίηση

- MRI: εντοπισμένη νόσος
- Χωρίς πνευλικούς λεμφαδένες
- Bone scan : Αρνητικό

Στον ασθενή έγινε ριζική
προστατεκτομή (nerve sparing άμφω)

Ιστολογική Έκθεση

ΜΑΚΡΟΣΚΟΠΙΚΗ ΠΕΡΙΓΡΑΦΗ

Προστάτης αδένας με τις σπερματοδόχους κύστεις συν. βάρους 55 γραμμ.

Διαστάσεις προστάτη αδένα 5,5Χ3Χ3 εκ.

Δε σπερματοδόχος κύστη διαστάσεων 3,5Χ1,5 εκ.

Αρ σπερματοδόχος κύστη διαστάσεων 3,2Χ2 εκ.

Λεμφαδενικός ιστός λαγονιών-θυρεοειδούς άμφω

ΜΙΚΡΟΣΚΟΠΙΚΗ ΠΕΡΙΓΡΑΦΗ

- Gleason score 7 (4+3)
- ΔΕ λοβός : >1/2 αδενοκαρκίνωμα των μεγάλων πόρων και της περιφερικής ζώνης
- AP λοβός: 2 εστίες μ. δ. 0,8 και 1 εκ.
- Περινευρικές διηθήσεις: ναι
- Έμβολα σε αγγεία: ναι
- Εξωπροστατική επέκταση: όχι
- Χειρουργικά όρια: θετικό μονήρες δεξιά
- Σπερματοδόχες κύστεις: όχι διήθηση
- Μικροσκοπική διήθηση σε 1 λεμφαδένα δεξιά

pT2c N1M0

Ερωτήματα

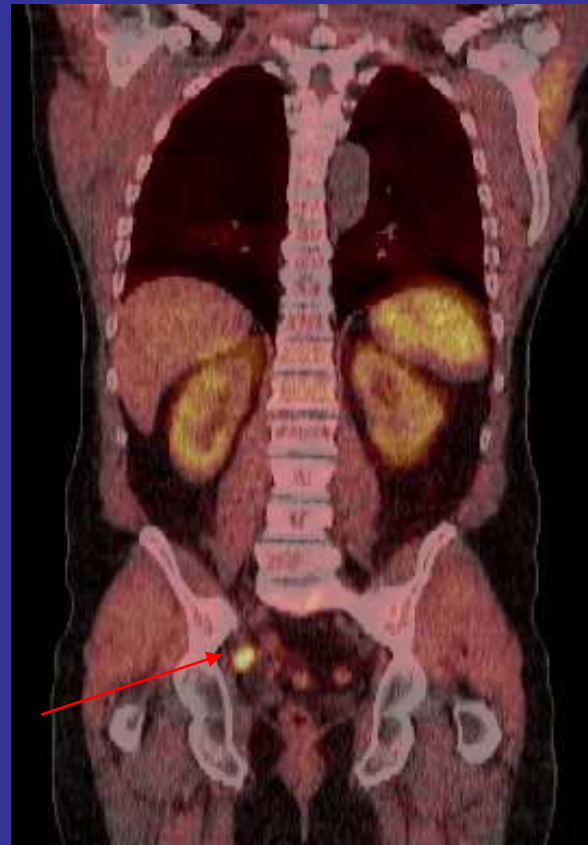
- Πως θα αντιμετωπισθεί περαιτέρω ο ασθενής ;
- Στο μήνα
PSA 0.05 ng /ml
Εμφανίζει μικρή stress ακράτεια
Πιέζει για τη αποκατάσταση της στυτικής του λειτουργίας

Παρακολούθηση

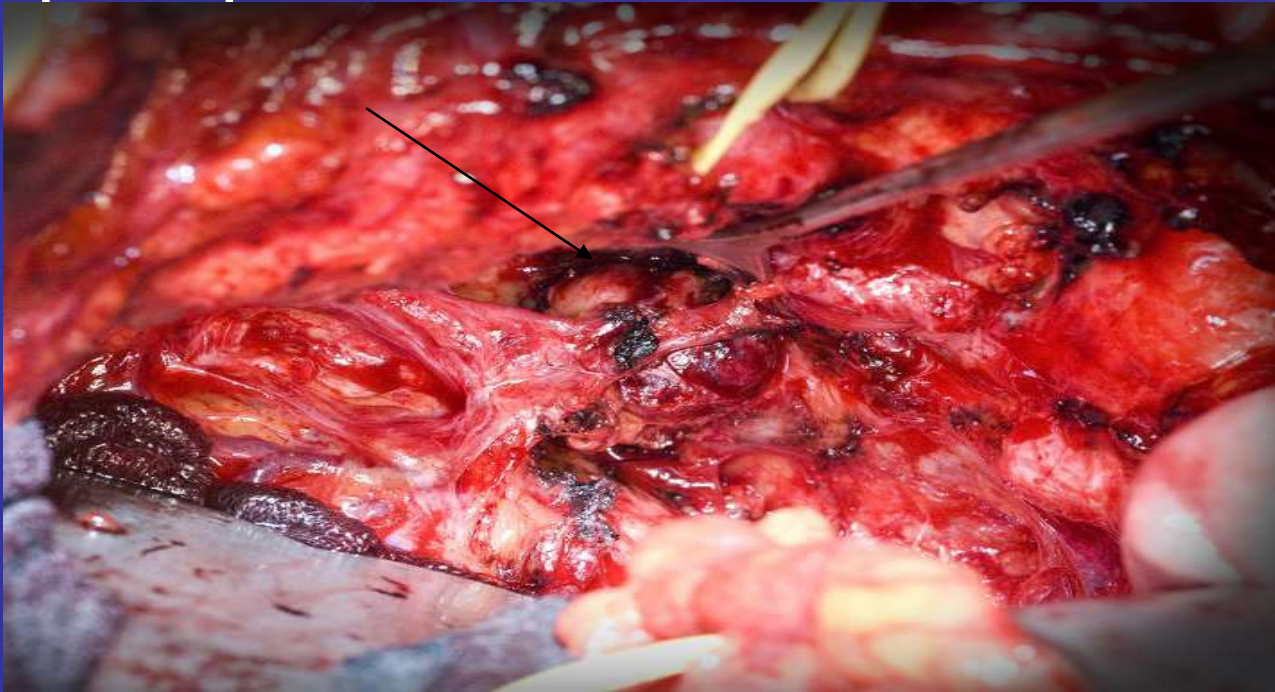- Αποφασίζεται να τεθεί ο ασθενής σε παρακολούθηση
- **Κινητική PSA**
- 1ο μήνα 0.05 ng/ml
- 3ο μήνα 0.09 ng/ml
- 6ο μήνα 0.12 ng/ml
- 12ο μήνα 0.15 ng/ml
- 18ο μήνα 0.21 ng/ml
- 24ο μήνα 0.30 ng/ml
- **Χρόνος διπλασιασμού PSA 13,98 μήνες, 1,17 years**
- Η ακράτεια και η σεξουαλική του λειτουργία έχει αποκατασταθεί
- **Πως θα συνεχίζατε;**

- Ο ασθενής υποβάλλεται σε ακτινοθεραπεία διάσωσης 64 GY
- Πτώση του PSA για 1 ½ έτος σε επίπεδα < 0.1 ng/ml και κατόπιν προοδευτική αύξηση του στους επόμενους 6 μήνες σε 1.5 ng/ml
- CT –Bone scan : Κ.Φ
- Εξακολουθεί να είναι σεξουαλικά ενεργός με PDE5
- Πως θα προχωρήσετε;

- Ο ασθενής υποβάλλεται σε 11-choline PET/CT και διαπιστώνεται πυελικός λεμφαδένας δεξιά



- Ο ασθενής υποβάλλεται σε λεμφαδενεκτομή διάσωσης και για τα επόμενα 2 έτη δεν εμφανίζει βιοχημική υποτροπή

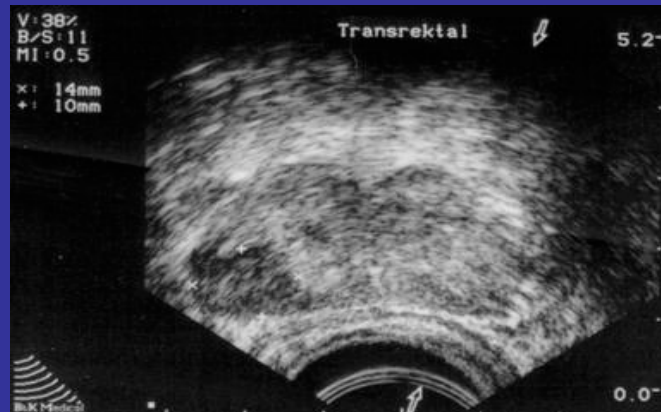


Clinical case 2

- Ασθενής ηλικίας 70 ετών
- LUTS από 6μηνου
- DRE: σκληρία δεξιού λοβού προστάτη
- PSA : 15.8 ng/ml
- Ατομικό αναμνηστικό: Υπέρταση υπό αγωγή

TRUS-BIOΨΙΕΣ

- TRUS: Υπόηχη περιοχή στη περιφέρεια του δεξιού λοβού με διάσπαση της κάψας



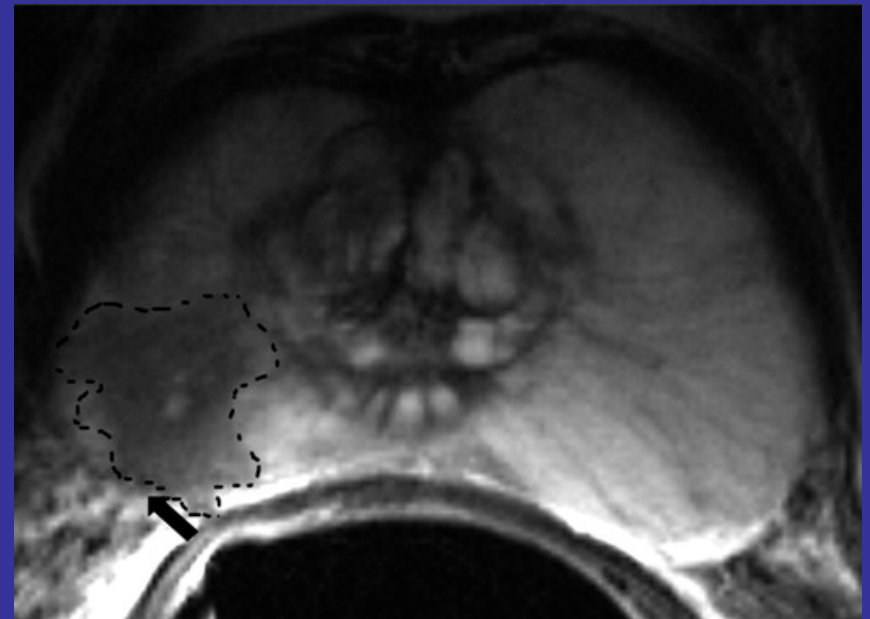
6 βιοψίες από δεξιό λοβό και 6 από αριστερό λοβό

Ιστολογική

- Διήθηση των 5 core από το δεξιό λοβό σε ποσοστό 80-100% από αδενοκαρκίνωμα προστάτη Gleason 9 (4+5)

Σταδιοποίηση

- Ολόσωμο σπινθηρογράφημα οστών: αρνητικό για δευτεροπαθείς εντοπίσεις
- C T κοιλίας: αρνητικό για σπλαχνικές εντοπίσεις, δεν διαπιστώνονται λεμφαδένες
- MRI πυέλου: εξωπροστατική επέκταση
- Στάδιο T3a, No, Mo
Gleason 9 (4+5)



- Ο ασθενής υποβλήθηκε σε ακτινοθεραπεία (3D/conformal) 76 GY σε συνδυασμό με LH-RH ανάλογο επί 3 έτη

- Κατά τη διάρκεια της θεραπείας ο ασθενής είναι σε καλή κλινική κατάσταση και το PSA < 0.5 ng/ml
- Μετά την διακοπή της θεραπείας ο ασθενής είναι ασυμπτωματικός αλλά εμφανίζει αύξηση του PSA το οποίο μετά ένα έτος είναι 3.2ng/ml
- Το ολόσωμο σπινθηρογράφημα οστών είναι αρνητικό και στην αξονική δεν διαπιστώνεται λεμφαδενική νόσος

Βιοψίες προστάτη

- Αδενοκαρκίνωμα προστάτη Gleason 9 (4+5)

- Στον ασθενή έγινε ριζική προστατεκτομή διάσωσης
- Κατά το χειρουργείο έγινε κάκωση του ορθού ,έγινε συρραφή και κολοστομία που αποκαταστάθηκε μετά 3μηνο
- Ιστολογική T3 N1 R+
- Έχει τεθεί σε ανδρογονικό αποκλεισμό
- Έχει μετρίου βαθμού ακράτεια ούρων

ΚΛΙΝΙΚΟ ΠΕΡΙΣΤΑΤΙΚΟ

- Άνδρας ηλικίας 71 ετών
- Ατομικό αναμνηστικό ελεύθερο
- Προσέρχεται (2/2012) αιτιώμενος διαταραχές ούρησης από 6μηνου και οσφυϊκό άλγος
- DRE: Μικρός προστάτης με διάχυτη σκληρία, κλινικά T3 νόσος
- PSA: 154,77 ng/ml,
- ALP: 239 U/l (Φ.Τ. 45-128U/l)

- TRUS-Biopsy
- **Ιστολογική:** Αδενοκαρκίνωμα προστάτη Gleason 9 (5+4), Grade 5 σε όλα τα ιστοτεμάχια από τους δύο λοβούς με περινευριδική διήθηση
- MRI κοιλίας:Κοίλα σπλάχνα Κ.Φ. Εκτεταμένη λεμφαδενική διήθηση σε παραορτικούς, κοινούς , έξω και έσω λαγόνιους λεμφαδένες. Πολλαπλές οστικές μεταστάσεις με καθίζηση του σώματος του 02 σπονδύλου
- Ολόσωμο σπινθηρογράφημα οστών: Πολλαπλές εστίες ΣΣ, πλευρές, πύελο, αριστερό ελάσσονα τροχαντήρα
- DEXA:T-score : -1.7
- Τι θεραπεία θα επιλέγατε;

- Ο ασθενής ετέθη σε LH-RH ανάλογο + αντιανδρογόνο + Calcioral-D3, denosumab 60 mg/6m
- ✓ Μετά 3μηνο PSA 1.1ng/ml testo : 27 ng/dl ασυμπτωματικός
- ✓ Στο 6μηνο PSA 2.5 ng/ml, testo 25 ng/dl ALP 214 U/l, LDH 247 U/l, Απόσυρση αντιανδρογόνου
- ✓ Στους 9 μήνες PSA 17 ng/ml, ALP 287 U/l, LDH 282 U/l , testo 25 ng /dl, συμπτωματικός (οστικά άλγη)
- ✓ Αξονική κοιλίας: ελάττωση φορτίου λεμφαδενικής νόσου παραορτικά, σπλάχνα κ.φ
- Σπινθηρογράφημα οστών: χωρίς μεταβολή
- Πως θα συνεχίζατε;

➤ Ο ασθενής άρχισε ΧΜΘ με Docetaxel +prezolone. Συνέχισε LH-RH ανάλογο +Zometa 4mg/m+Calcioral D3

Κατά την έναρξη της ΧΜΘ το PSA ήταν 52 ng/ml

Συμπλήρωσε 6 κύκλους χωρίς επιπλοκές

Μετά το πέρας της ΧΜΘ(5/13) ο ασθενής είναι ασυμπτωματικός με PSA 9,2 ng/ml

- Αξονική τομογραφία: Δεν απεικονίζονται παραορτικοί λεμφαδένες , πυελικοί λεμφαδένες. Σπλάχνα κ.φ
- Σπινθηρογράφημα οστών: χωρίς μεταβολή
- Πως θα συνεχίζατε;

- Συνεχίστηκε η αγωγή με LH-RH ανάλογο, Zometa 4mg/m, Calcioral D3
- Ο ασθενής παραμένει ασυμπτωματικός και μετά 6 μήνο (11/2013) PSA 40 ng/ml, testo 37ng/dl
- Απεικονιστικός έλεγχος: αμετάβλητος
- Πως θα συνεχίζατε;

- Ο ασθενής ετέθη σε αμπιρατερόνη και πρεζολόνη. (11/2013)
- Η θεραπεία ήταν καλά ανεκτή, δεν εμφάνισε υποκαλιαιμία, ήπιο περιφερικό οίδημα που αντιμετωπίστηκε με διουρητικά, φυσιολογική ηπατική λειτουργία
- Το nadir PSA στο 6μηνο ήταν 0.1 ng/ml και παρέμεινε σε αυτό το επίπεδο για 26 μήνες
- Ο απεικονιστικός έλεγχος /6μηνο δεν έδειχνε επιδείνωση

- Τον Ιανουάριο 2016, 26 μήνες μετά την έναρξη της αμπιρατερόνης και ενώ ο ασθενής είναι ασυμπτωματικός το **PSA 2.5 ng/ml**, testo 10.3 ng/dl, ALP 85 U/l, **LDH 455 U/l**
- Τον Φεβρουάριο 2016 **PSA 3,4 ng/ml**, ALP 100U/l **LDH 874 U/l** , Μάρτιος 2016 **PSA 14.2 ng/ml**
- Αξονική τομογραφία κοιλίας: **Ηπατικές μεταστάσεις** (4 στον δεξιό ηπατικό λοβό).**Αριστεροί λαγόνιοι λεμφαδένες**, δεν απεικονίζεται παραορτική λεμφαδενοπάθεια
- Σπινθηρογράφημα οστών: αμετάβλητο
- Πως θα συνεχίζατε;

- Από τον Απρίλιο 2016 ο ασθενής ξεκίνησε Gabazitaxel + prezolone
- Με τη συμπλήρωση του 6^{ου} κύκλου (10/2016)
- PSA 4.5 ng/ml
- Αξονική Τομογραφία: Δεν απεικονίζονται οι υπόπυκνες εστίες στον δεξιό ηπατικό λοβό. Εικόνα τήξης της λεμφαδενικής μάζας στην αριστερά λαγόνιο
- Μάρτιος 2017 συμπλήρωσε 10 κύκλους, ασυμπτωματικός, PS ECOG 1, PSA=2.5 ng/ml

- 8/2017
- CT θώρακος : ΚΦ, CT: κοιλίας Συμπαγή όργανα κ.φ Λεμφαδένας αρ. κοινής λαγονίου χωρίς μεταβολή
- Bone scan : χωρίς μεταβολή
- Ασυμπτωματικός

- 2/2018
- CAT Θώρακος- κοιλίας: χωρίς μεταβολή
- Bone scan : χωρίς μεταβολή
- PSA= 5.8 ng/ml, ALP = 82 U/l, LDH= 154 U/L
- Ασυμπτωματικός