



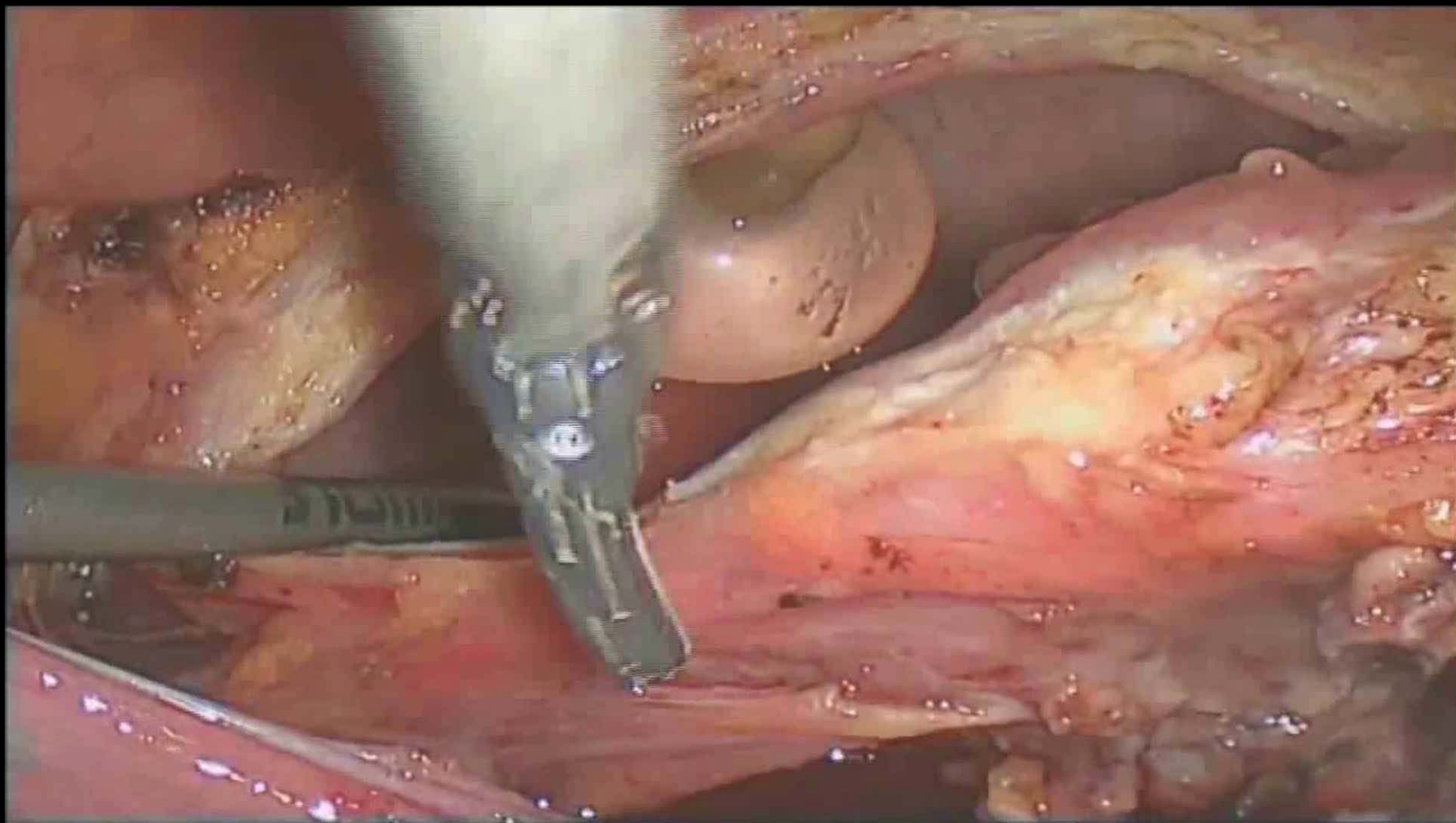
13^η
**Εκπαιδευτική
Εβδομάδα**
Ελλήνων Ειδικευομένων
Ουρολόγων
12-16
Φεβρουαρίου 2018
Αθήνα, Crowne Plaza Hotel

Κλινικά σενάρια

Κλινικό περιστατικό 1

- Ασθενής 55 ετών
- Μη καπνιστής
- ASA score 1
- Ευμεγέθους εξωφυτικός όγκος στο θόλο της κύστης 3x3cm.
- Κυστεοσκόπηση: συμπαγής όγκος
- Απεικονιστικός έλεγχος συμβατός με εντοπισμένη νόσο

Μερική κυστεκτομή όγκου κύστης

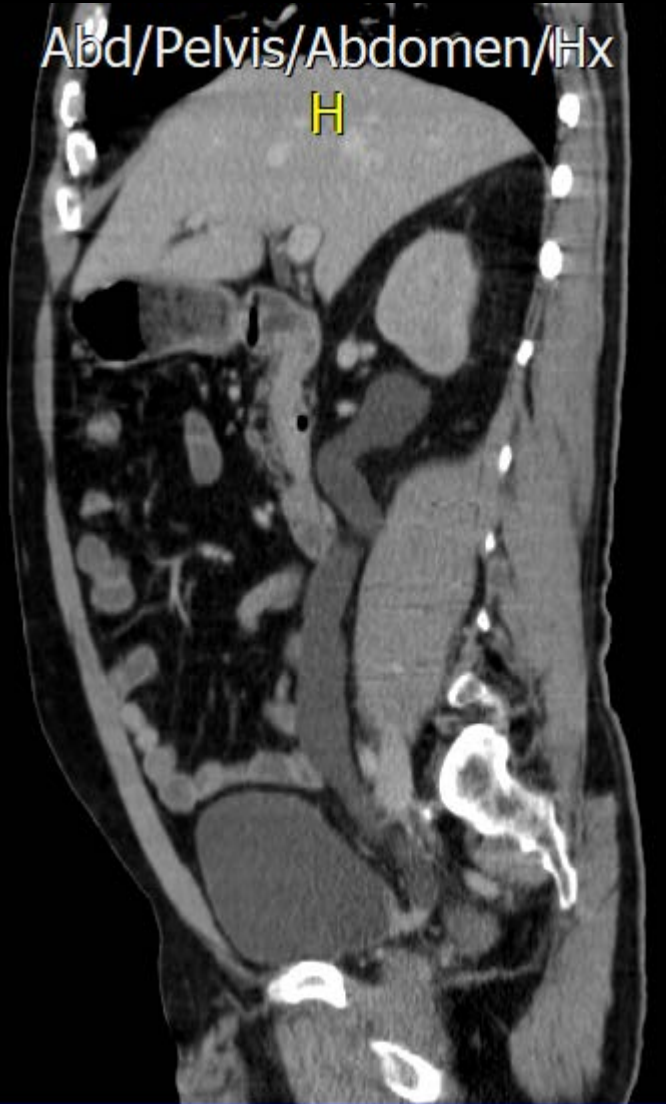

Κλινικό περιστατικό 2

- Ασθενής 65 ετών
- ASA score 1
- Μακροσκοπική αιματουρία
- CT-U: απόφραξη τελικής μοίρας ουρητήρα που προσλαμβάνει σκιαγραφικό
- Κυτταρολογική ούρων αρνητική

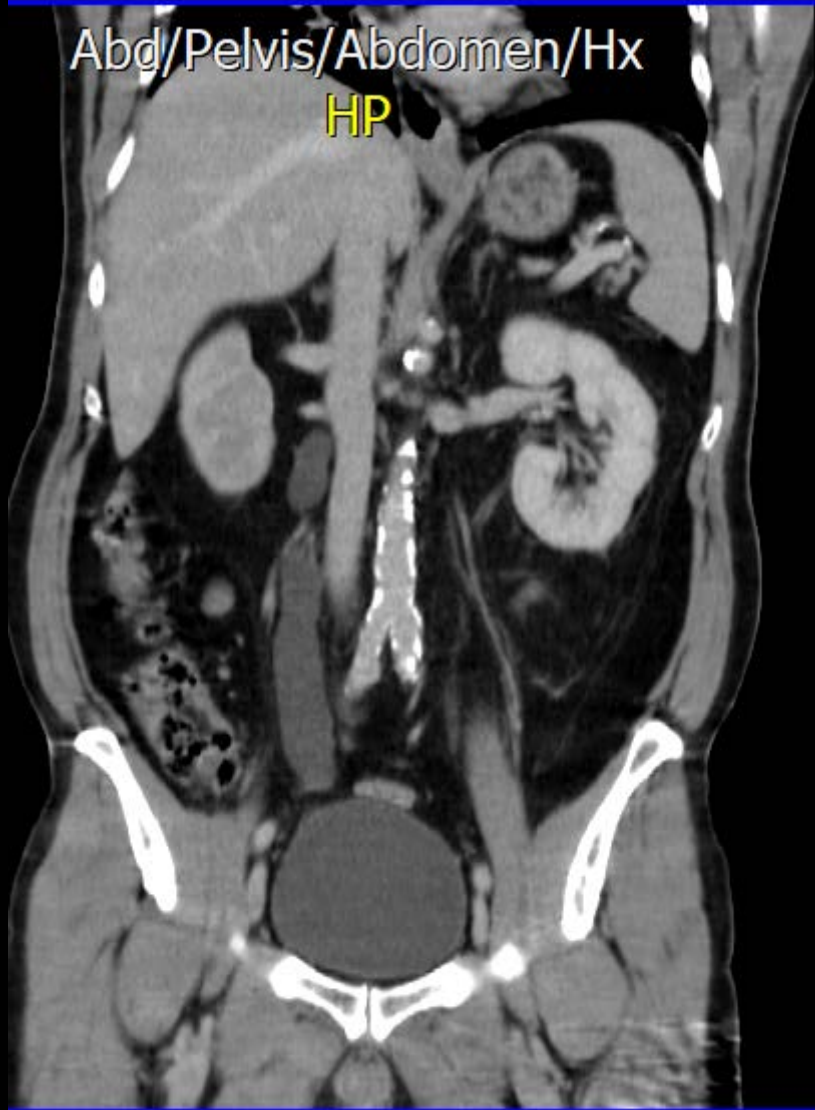Abd/Pelvis/Abdomen/Hx

H



Abd/Pelvis/Abdomen/Hx

HP



Κλινικό περιστατικό 3

- Ασθενής 75 ετών
- ASA 1, Ιατρός
- Κυστεοσκόπηση: Συμπαγής όγκος στο κυστικό τρίγωνο χωρίς εικόνα διήθησης στομίων
- TUR-BT: Μυοδιηθητικός όγκος+ λεμφαγγειακή διήθηση