

**13^η Εβδομάδα Ελλήνων
Ειδικευομένων Ουρολόγων
Παρασκευή 16/02/2018**



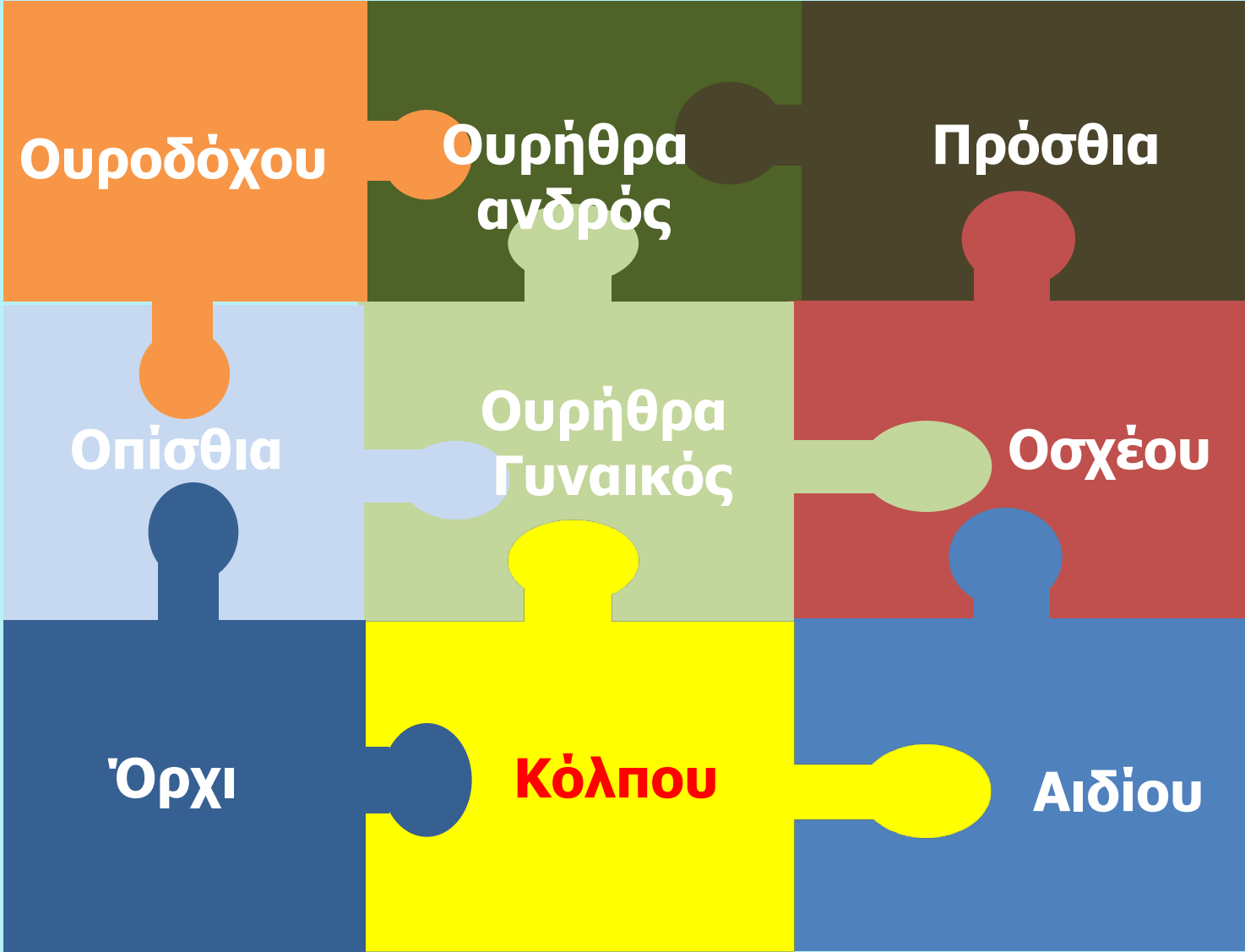“Κακώσεις κατώτερου ουροποιητικού”

**A. Μπαντής MSc PhD
Συντονιστής Δ/ντής Πανεπιστημιακού Γενικού Νοσοκομείου Αλεξ/πολης.
Διοικητής Ε.Κ.Α
Αντιπρόεδρος ΔΣ Κ.Α.Τ-Ε.Κ.Α**



EAU
European
Association
of Urology

EAU Guidelines 2017

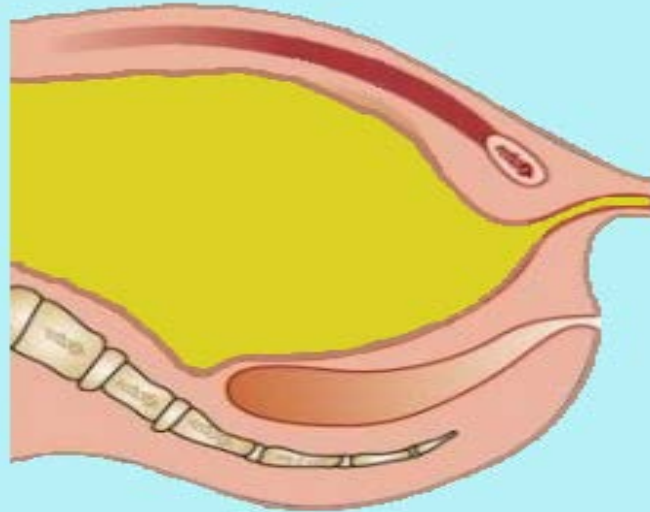


1. Κακώσεις ουροδόχου κύστης : Αιτιολογία

1. Θλαστικές κακώσεις από τροχαία ατυχήματα στο 85% των περιπτώσεων.
 - 90% από αυτά σχετίζονται με κατάγματα της πυέλου,
 - 9% όλων των καταγμάτων της πυέλου θα προκαλέσουν τραύμα στην κύστη.
2. Ιατρογενή 14%
 - Γυναικολογικές
 - Χειρουργικές επεμβάσεις στην ελάσσονα πύελο,
 - Διουρηθρικές επεμβάσεις και
 - Πλαστικές επεμβάσεις κήλης
3. Διατιτραίνοντα από εξωτερικό αίτιο.

1. Κακώσεις ουροδόχου κύστης : Σημεία κάκωσης

- Εξωπεριτοναϊκή ρήξη του τοιχώματος της ουροδόχου κύστης παρατηρείται σε ποσοστό 50-71%,
- Ενδοπεριτοναϊκή ρήξη στο 25-43% ενώ
- συνδυασμός 7-14%



1. Κλίμακα βαρύτητας κακώσεων ουροδόχου κύστης



Βαθμός	Περιγραφή	
1	Θλάση Αιμάτωμα	Ενδοτοιχωματικό αιμάτωμα – Διατομή μερικού πάχους
2	Διατομή	Εξωπεριτοναϊκή ρήξη τοιχώματος ουροδόχου <2 cm
3	Διατομή	Εξωπεριτοναϊκή (>2 cm) ή ενδοπεριτοναϊκή (<2 cm) ρήξη τοιχώματος ουροδόχου
4	Διατομή	Ενδοπεριτοναϊκή (>2 cm) ρήξη τοιχώματος ουροδόχου
5	Διατομή	Εξωπεριτοναϊκή ή ενδοπεριτοναϊκή ρήξη τοιχώματος ουροδόχου με επέκταση στον αυχένα ή στο τρίγωνο της κύστης.

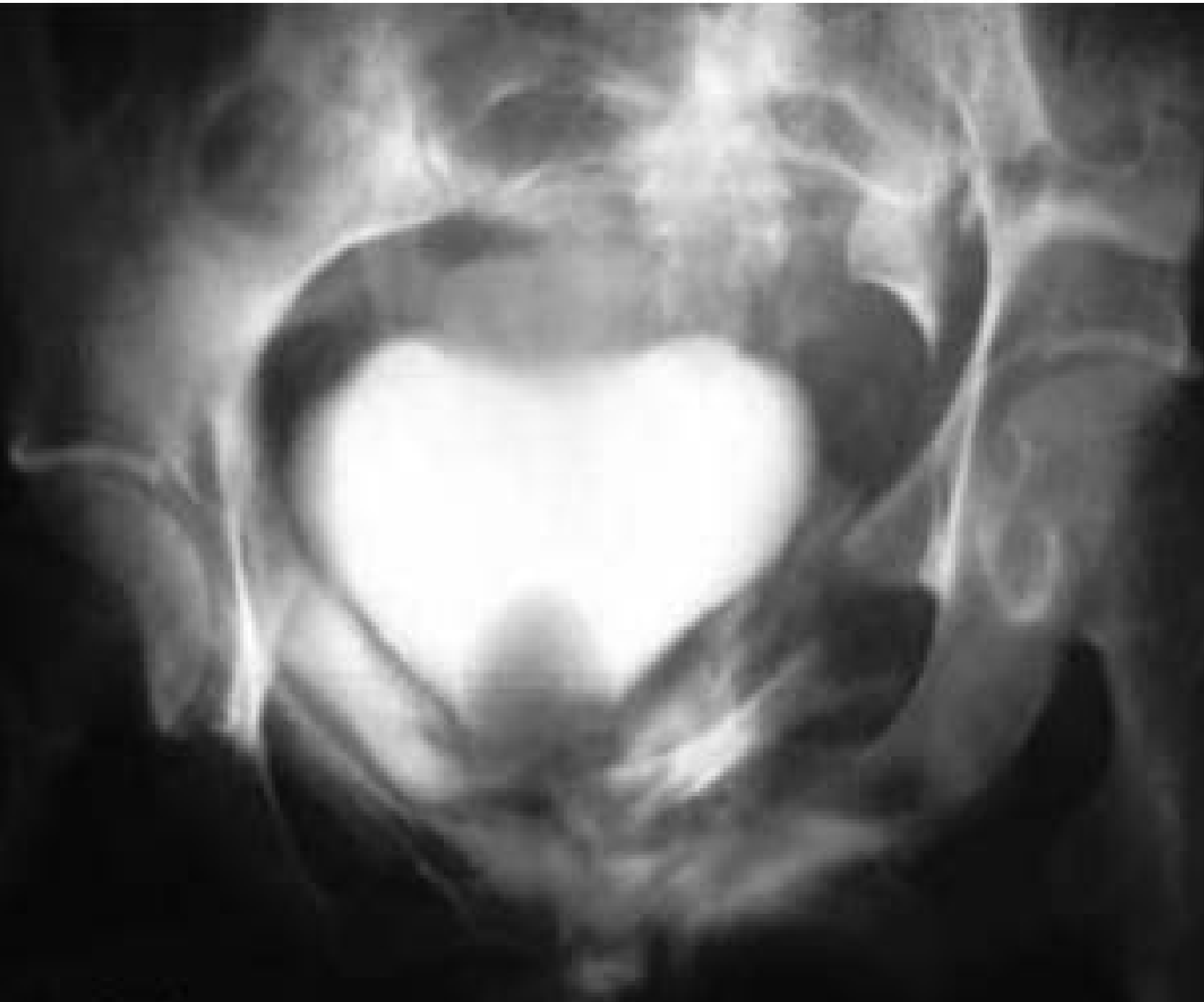

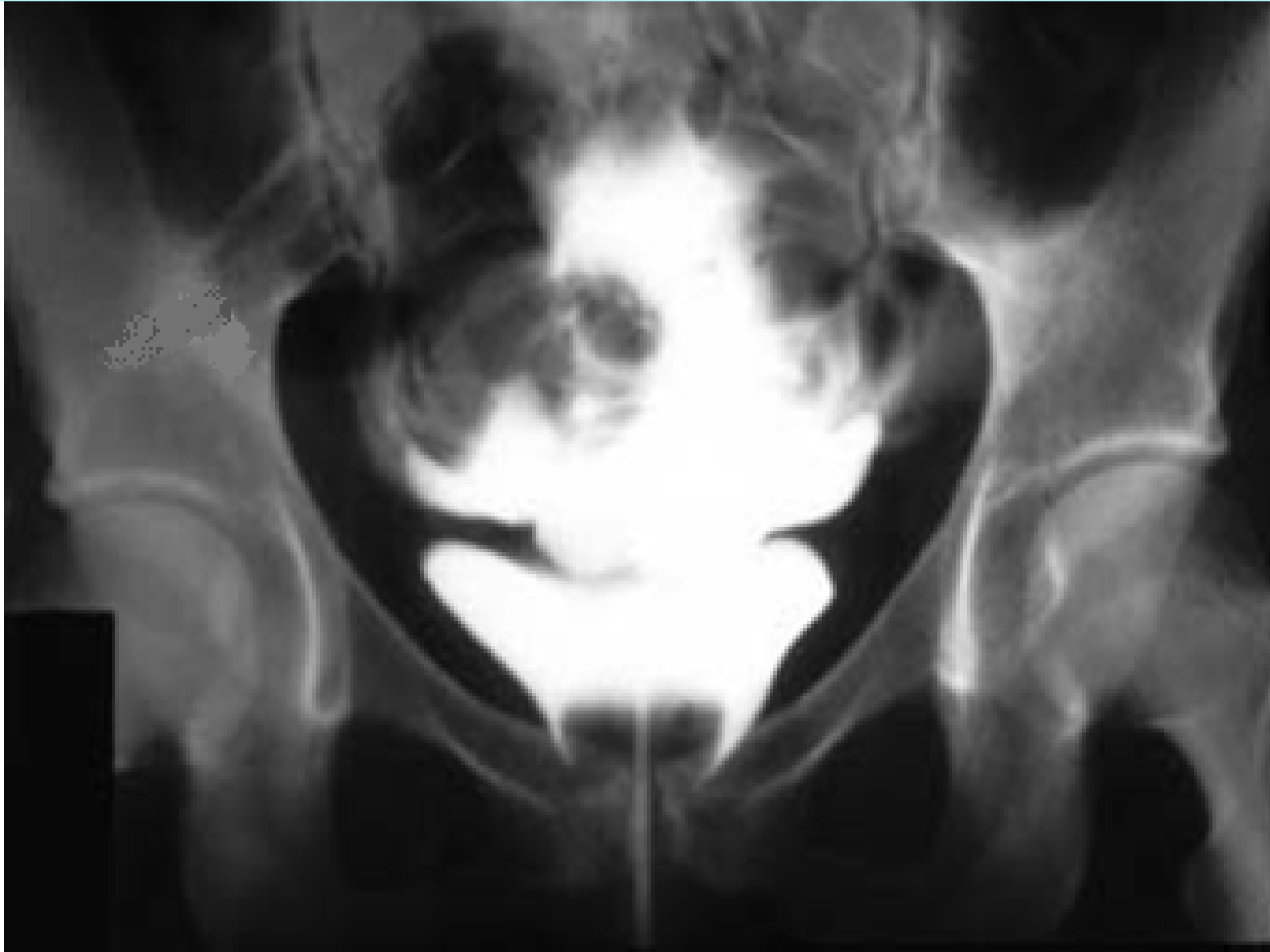1. Κακώσεις ουροδόχου κύστης : Κλινική εικόνα

1. Πόνος
2. Μακρο ή μικροσκοπική αιματουρία
3. Δυσκολία ούρησης – επίσχεση ούρων
4. Διόγκωση υπερηβική(επίσχεση ούρων ή αιμάτωμα) στο περίνεο και στο όσχεο
5. Συνυπάρχοντα κατάγματα λεκάνης

1. Κακώσεις ουροδόχου κύστης : Διάγνωση

1. Ιστορικό
2. Επισκόπηση
3. Ψηλάφηση
4. Δακτυλική εξέταση
5. Ακτινολογικός έλεγχος
 - N.O.K.
 - I.V.P.
 - C.T.
 - Ανιούσα κυστεογραφία





1. Κακώσεις ουροδόχου κύστης : Αντιμετώπιση

Ανιούσα κυστεογραφία

Χωρίς διάχυση

Διάχυση

Παρακολούθηση

Ενδοπεριτοναϊκή ρήξη

Εξωπεριτοναϊκή ρήξη

Αντιβιοτική θεραπεία

Μικρή ρήξη

Μεγάλη ρήξη

Χειρουργική αποκατάσταση

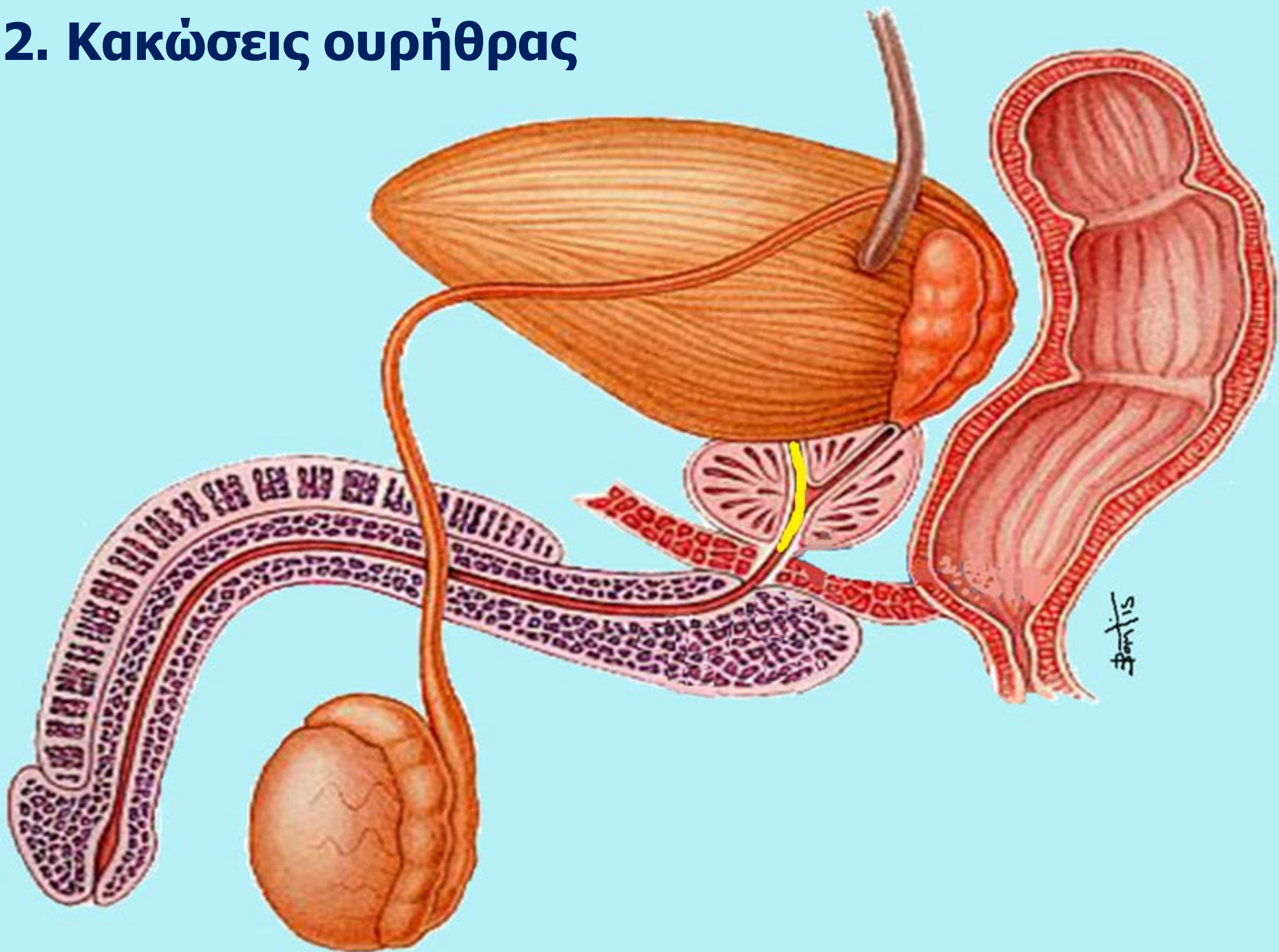
Αντιβιοτική θεραπεία

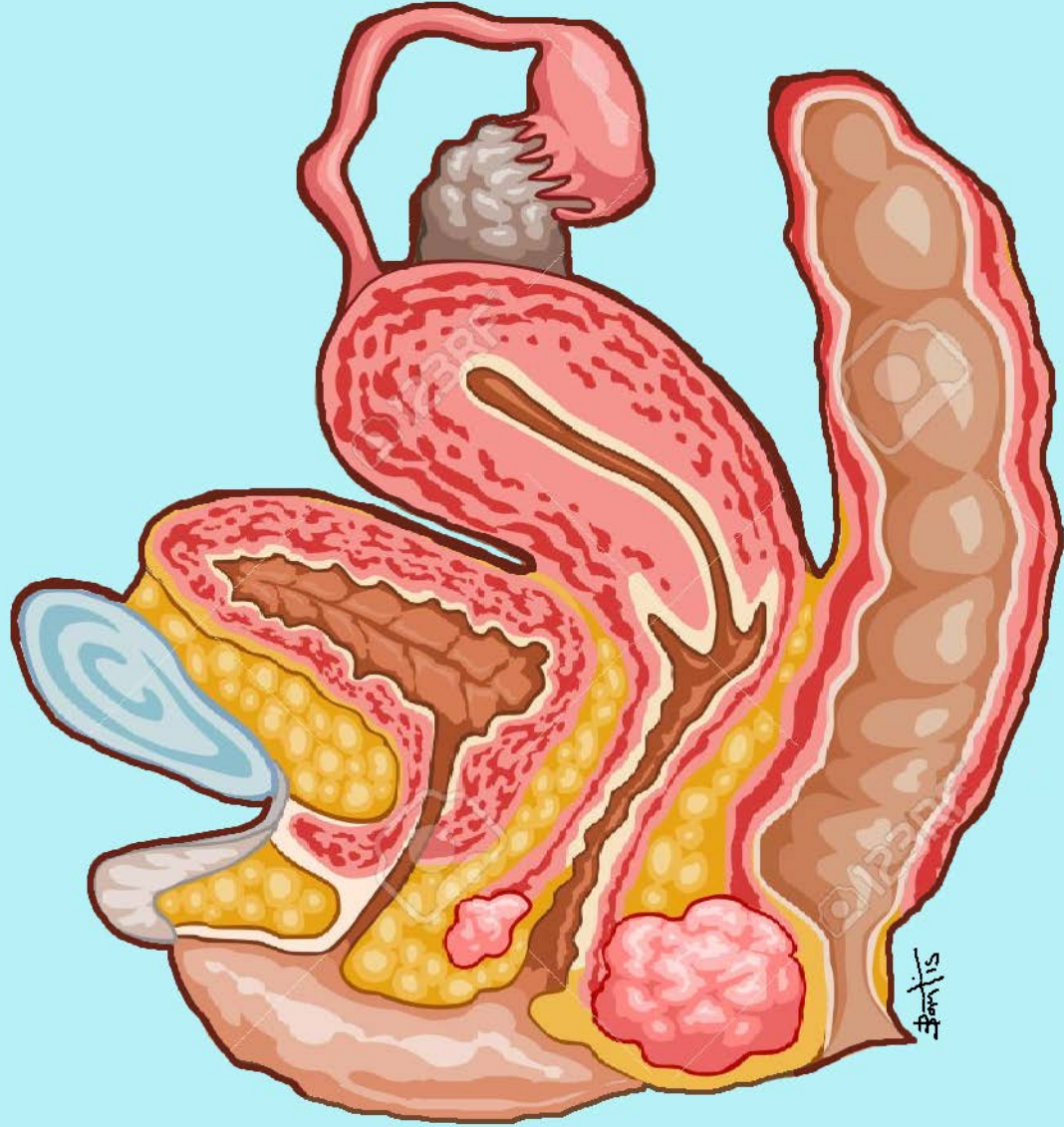
Κυστεοστομία

Αντιβιοτική θεραπεία
Παροχέτευση ούρων

Χειρουργική
αποκατάσταση

2. Κακώσεις ουρήθρας





2. Κακώσεις ουρήθρας : Πρόσθιας

1. Κλειστές – ανοικτές κακώσεις
2. Τροχαία ατυχήματα
3. Πτώσεις με ανοικτά σκέλη
4. Κατάγματα πέους
5. Αιχμηρά αντικείμενα – πυροβόλα όπλα
6. Εξωτερικές συσκευές ακράτειας
7. Ιατρογενείς κακώσεις

2. Κακώσεις ουρήθρας : Οπίσθιας

1. Κλειστές (90%) – ανοικτές κακώσεις
2. Τροχαία ατυχήματα
3. Κατάγματα των οστών της πυέλου
4. Κατάγματα των ηβοϊσχυακών κλάδων
5. Αιχμηρά αντικείμενα – πυροβόλα όπλα
6. Ιατρογενείς κακώσεις

2. Κλίμακα βαρύτητας κακώσεων ουρήθρας



Βαθμός	Περιγραφή	
1	Θλάση	Αίμα στο ουρηθρικό στόμιο, φυσιολογική ουρηθρογραφία.
2	Κάκωση τάσης	Επιμήκυνση της ουρήθρας χωρίς διαφυγή σκιαγραφικού στην ουρηθρογραφία.
3	Μερική ρήξη	Διαφυγή σκιαγραφικού στην περιοχή της κάκωσης και με απεικόνιση σκιαγραφικού μέσα στην κύστη.
4	Πλήρης ρήξη	Διαφυγή σκιαγραφικού στην περιοχή της κάκωσης χωρίς απεικόνιση σκιαγραφικού μέσα στην κύστη <2 cm διαχωρισμός της ουρήθρας.
5	Πλήρης Διατομή	>2 cm διαχωρισμός της ουρήθρας ή επέκταση στον προστάτη ή κόλπο.



2. Κακώσεις ουρήθρας : 1. Διάγνωση

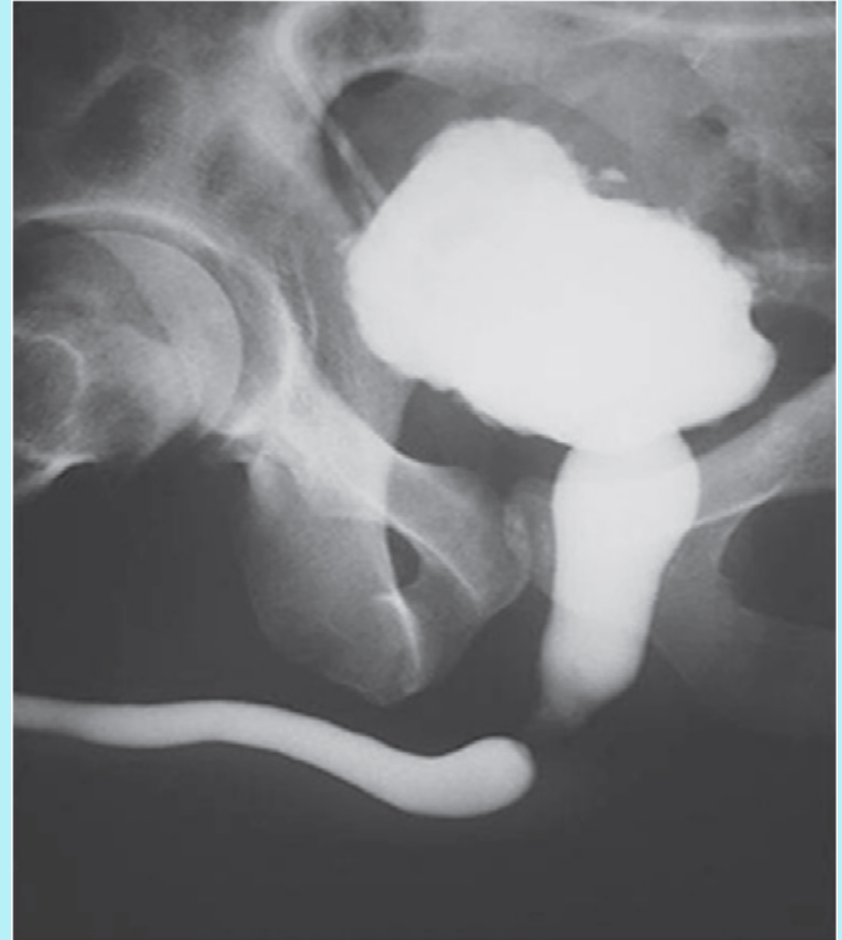1. Λεπτομερές ιστορικό

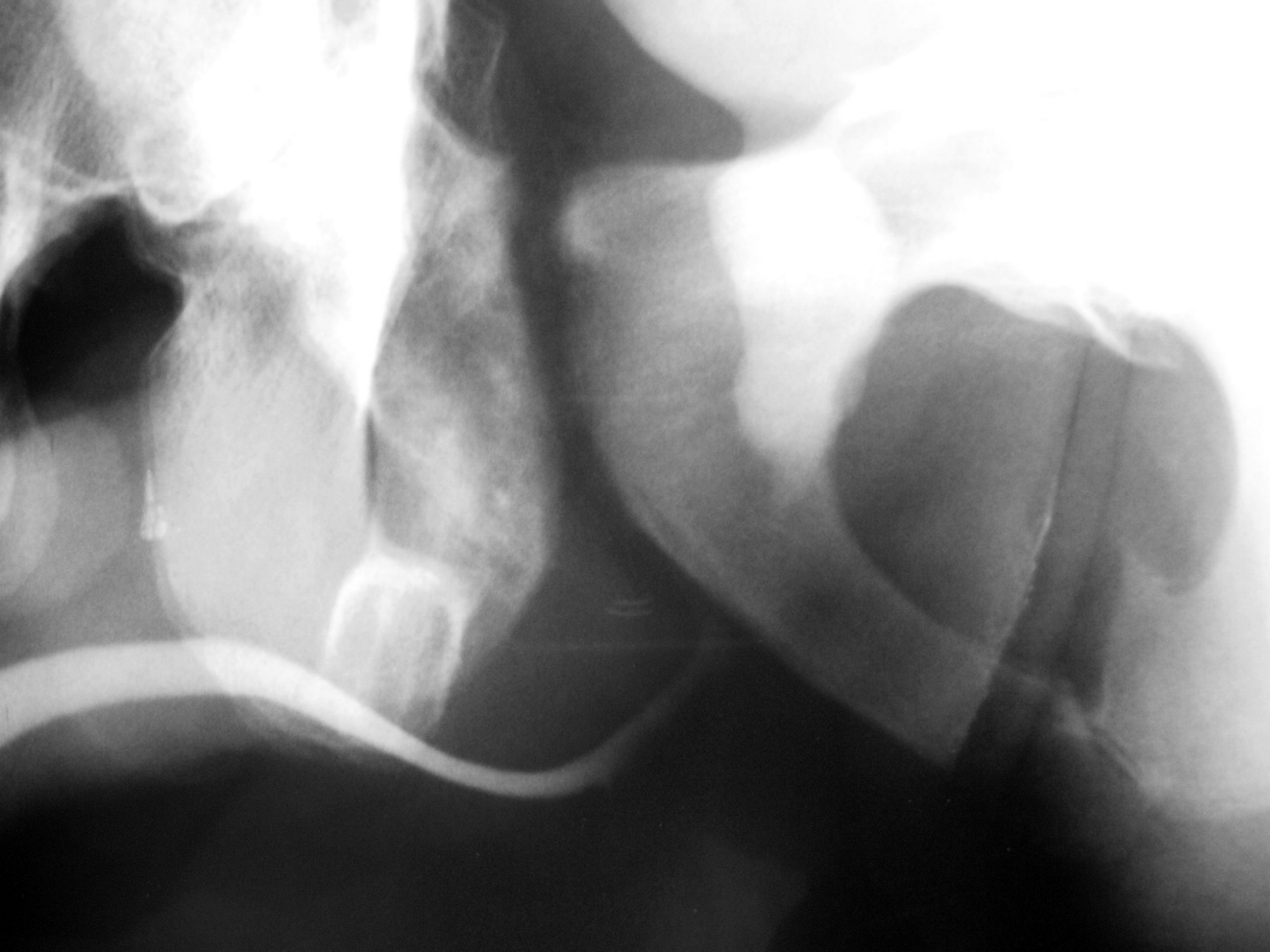2. Κλινική εξέταση

- Εκτίμηση της γενικής κατάστασης του ασθενή
- Ουρηθροραγία
- Αίμα στην είσοδο του κόλπου
- Αιματουρία
- Επώδυνη ούρηση
- Επίσχεση ούρων
- Αιματώματα και οιδήματα
- DRE

2. Κακώσεις ουρήθρας : 2. Διάγνωση

- Ακτινολογικός έλεγχος
 - Ανιούσα ουρηθρογραφία
 - Κατιούσα ουρηθρογραφία
 - ECHO
 - CT
 - MRI
- Ενδοσκοπικός έλεγχος





2. Αντιμετώπιση της ουρηθρικής κάκωσης στους άνδρες (οπίσθια ουρήθρα)

Ουρηθρική κάκωση



Ουρηθρογραφία



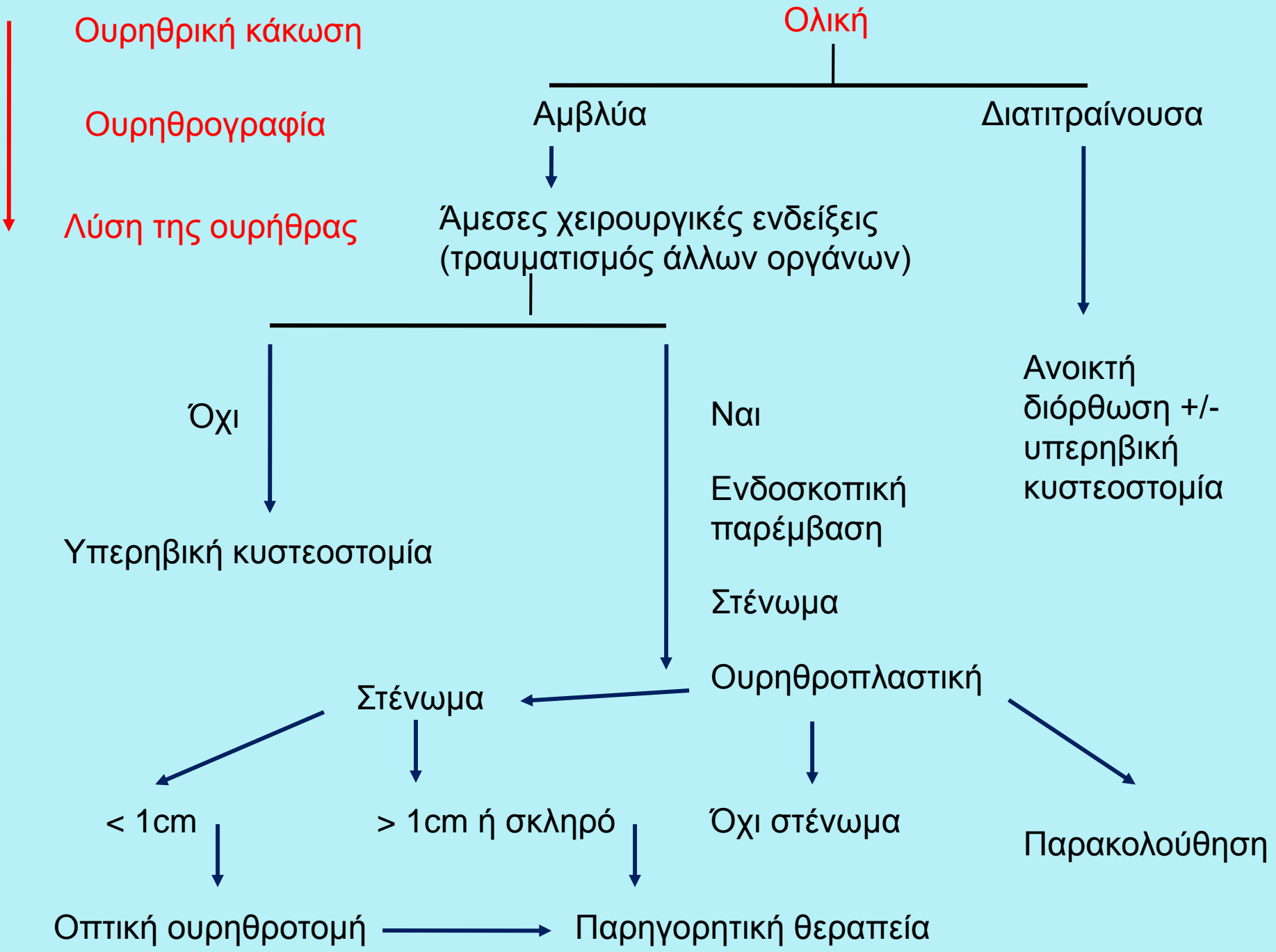
Φυσιολογική



Καθετηριασμός της ουρήθρας ή υπερηβικός



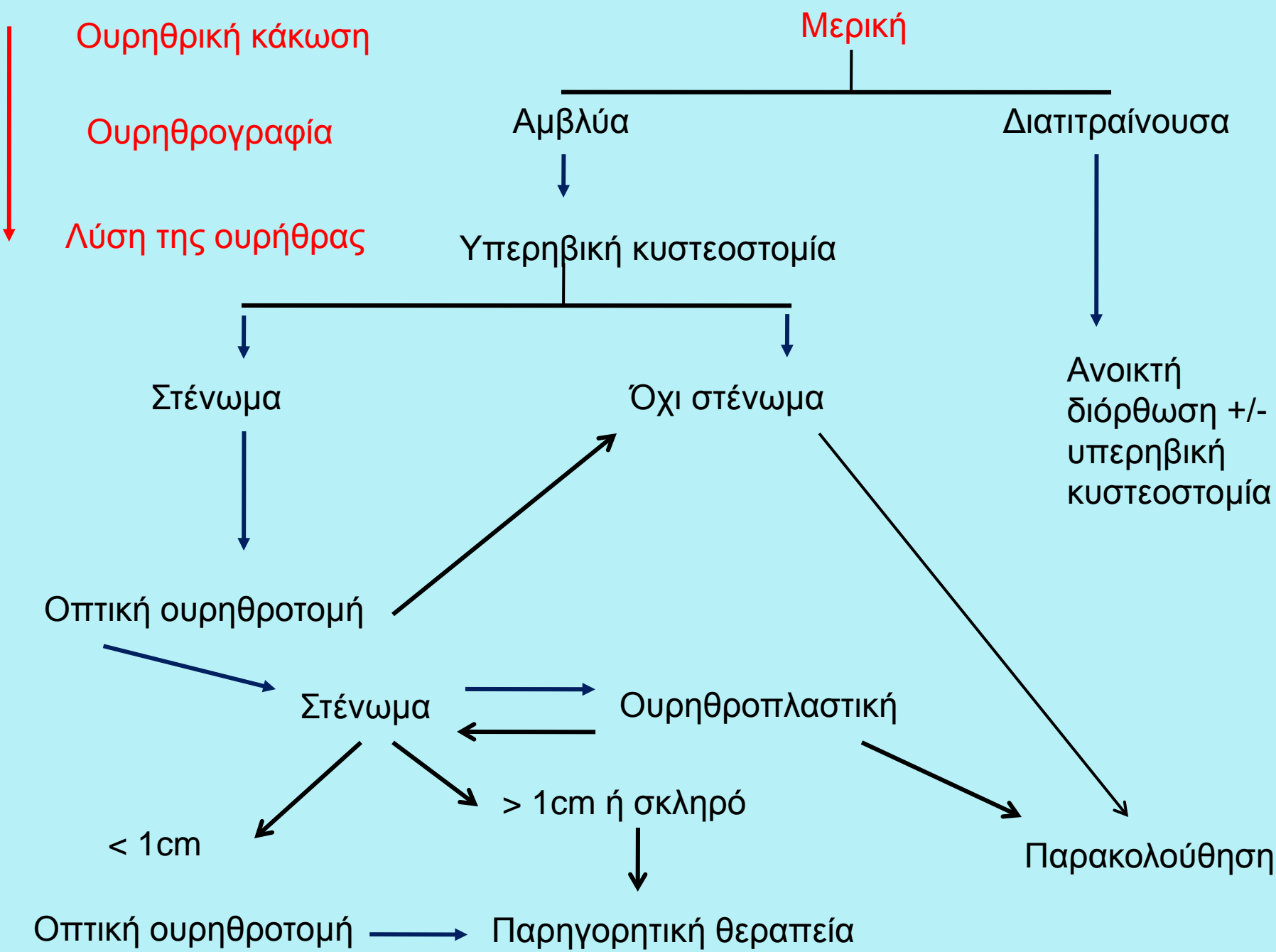
European
Association
of Urology



Ουρηθρική κάκωση

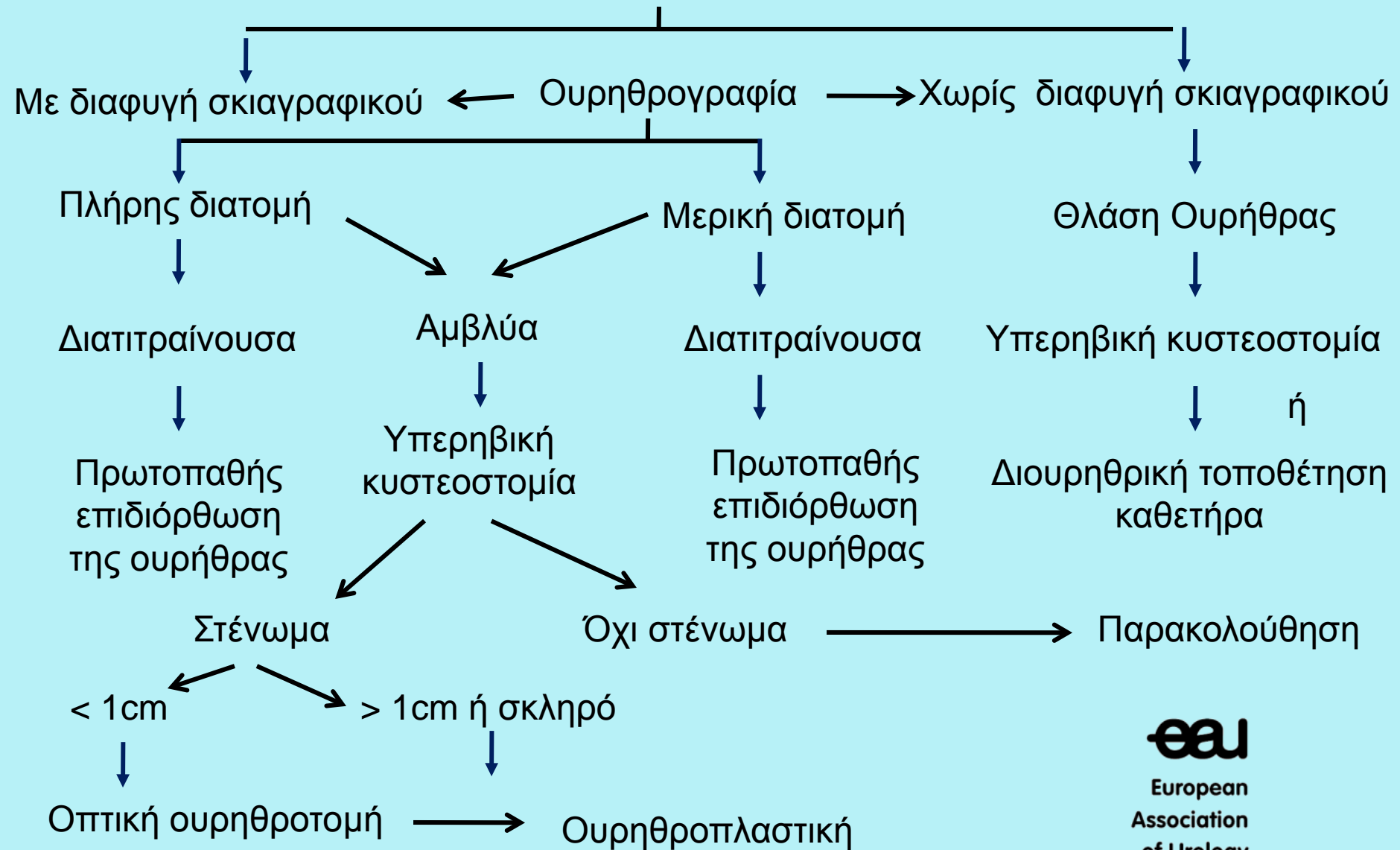
Ουρηθρογραφία

Λύση της ουρήθρας



2. Αντιμετώπιση της ουρηθρικής κάκωσης στους άνδρες (πρόσθια ουρήθρα)

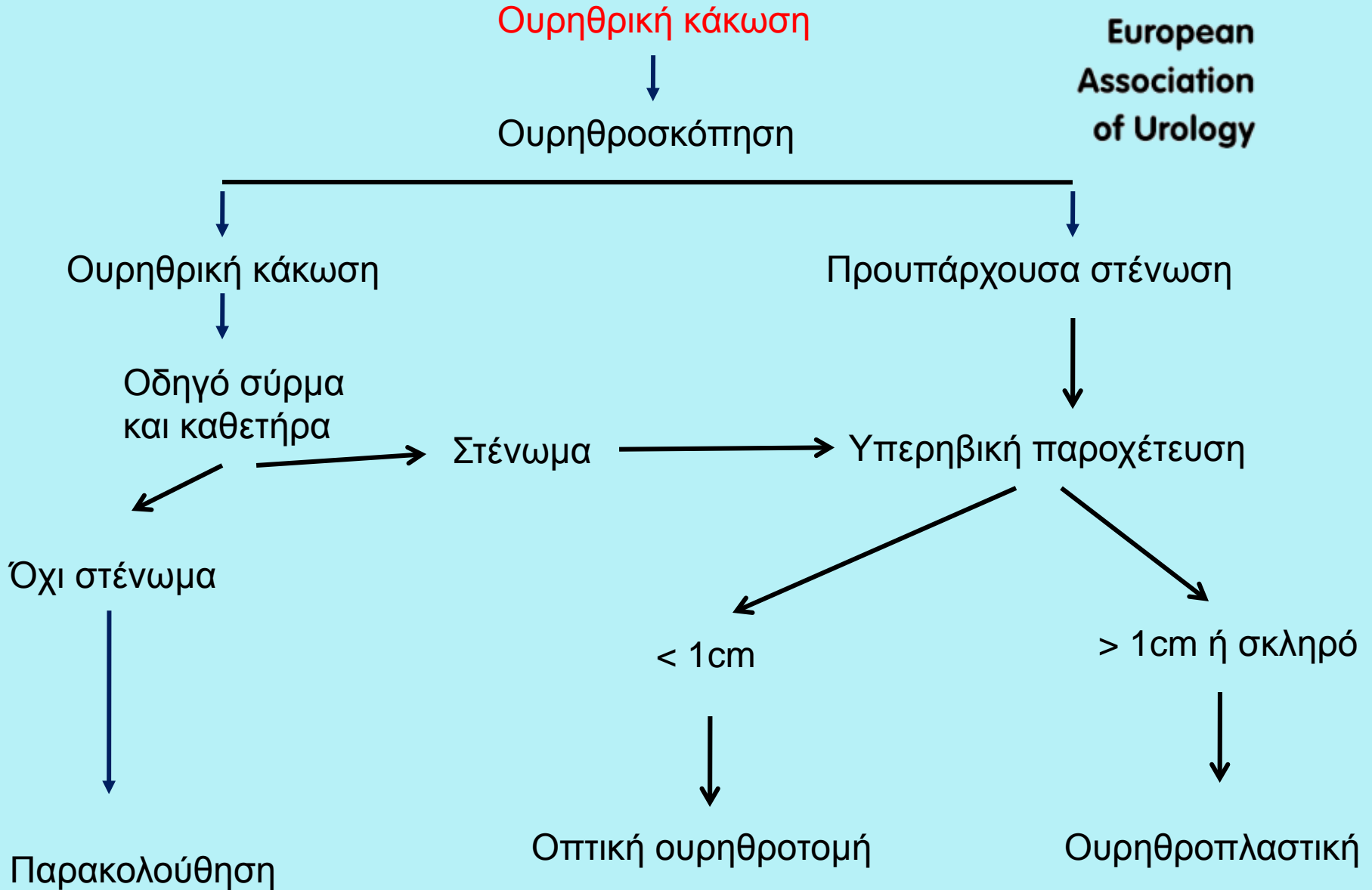
Ουρηθρική κάκωση



2. Ιατρογενής ουρηθρική κάκωση

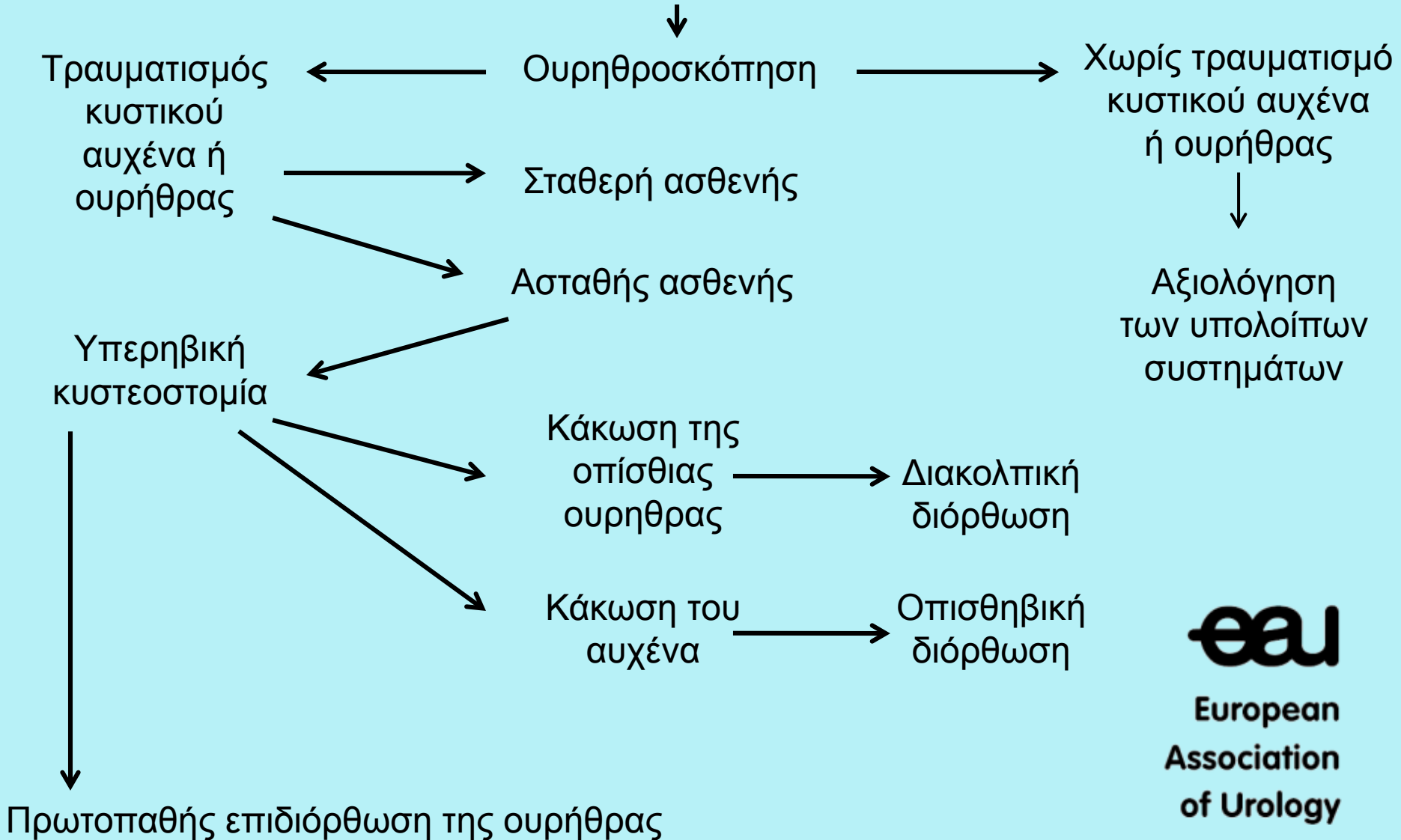


European
Association
of Urology



2. Αντιμετώπιση της ουρηθρικής κάκωσης στις γυναίκες

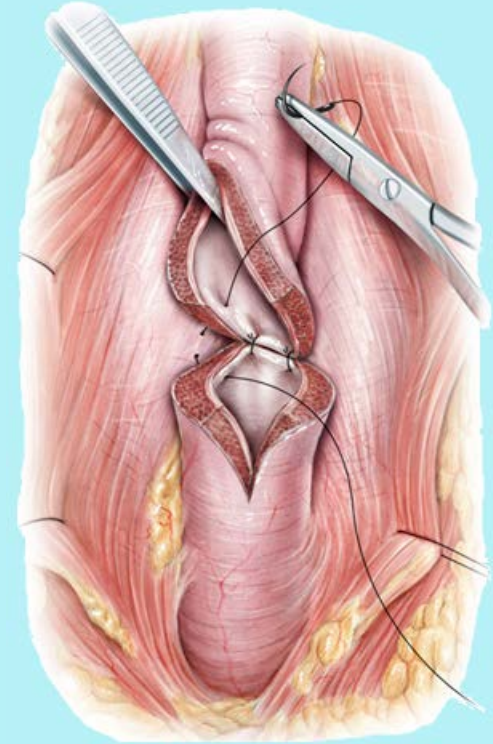
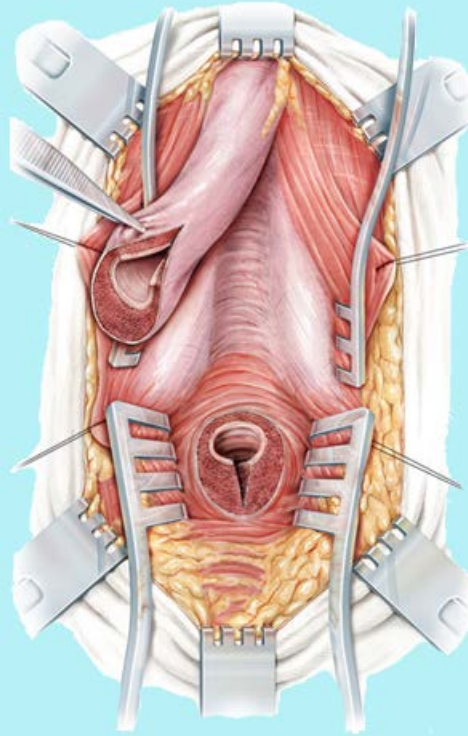
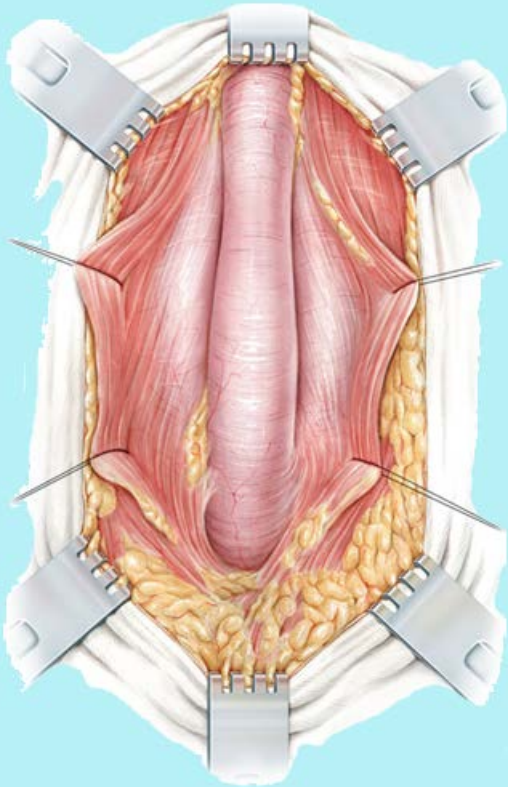
Ουρηθρική κάκωση



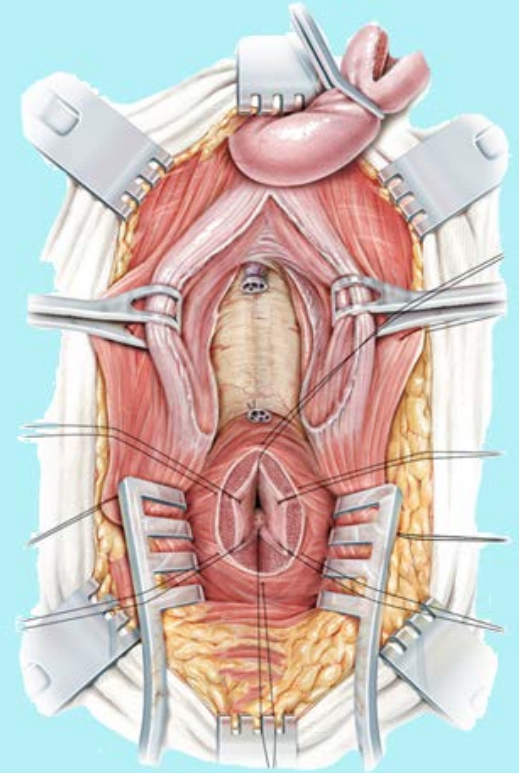
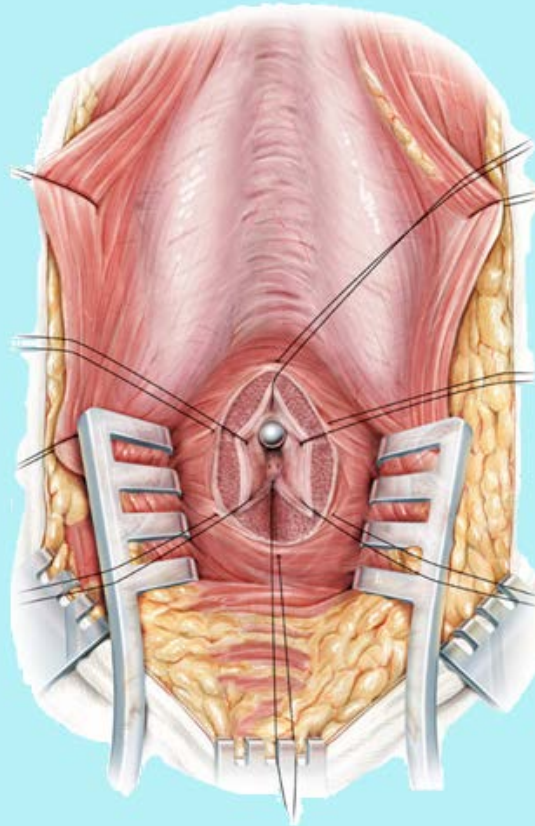
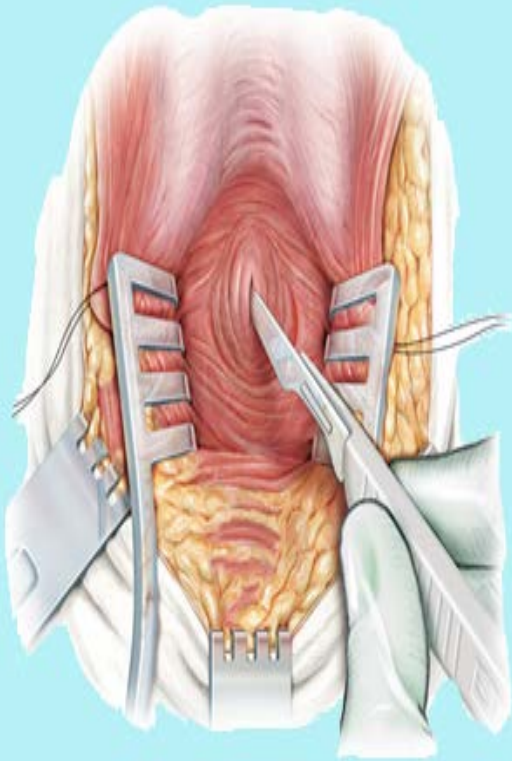
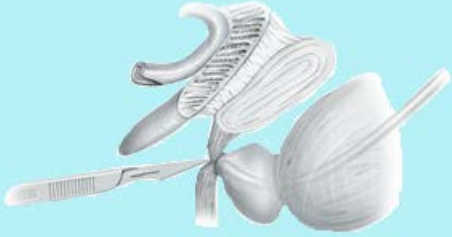eau

European
Association
of Urology

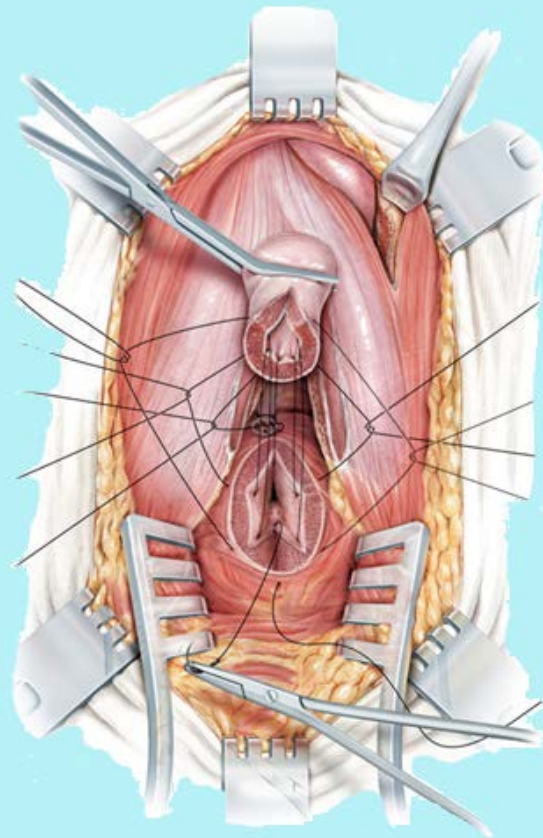
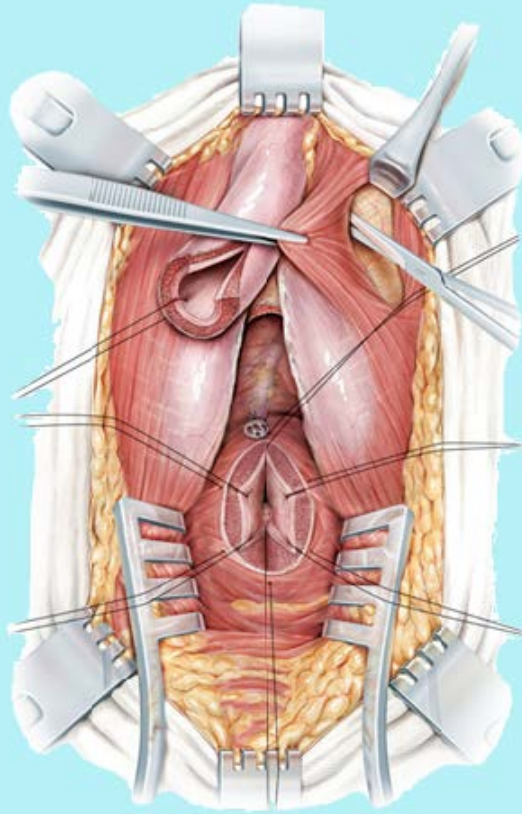
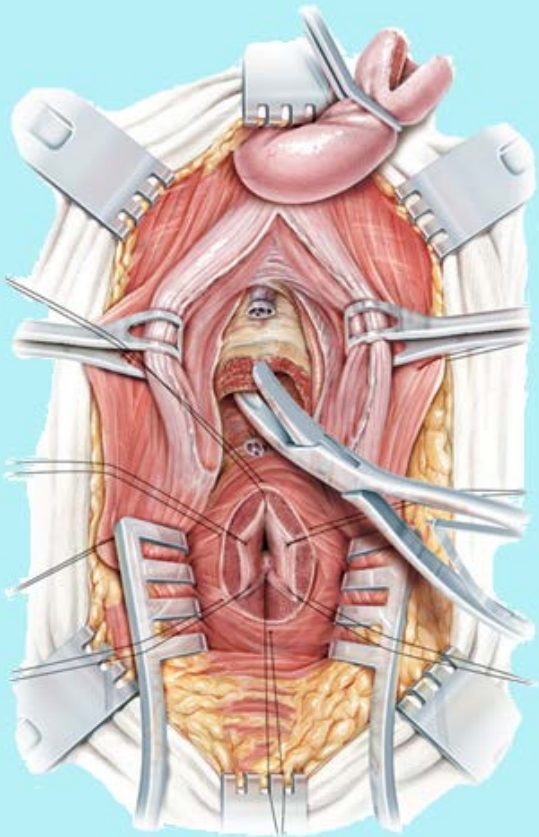
2.Χειρουργική αντιμετώπιση της ουρηθρικής κάκωσης στους άνδρες (Πρόσθια– Πλήρης διατομή).



2.Χειρουργική αντιμετώπιση της ουρηθρικής κάκωσης στους άνδρες (οπίσθια– Πλήρης διατομή).



2.Χειρουργική αντιμετώπιση της ουρηθρικής κάκωσης στους άνδρες (οπίσθια– Πλήρης διατομή).



10:44



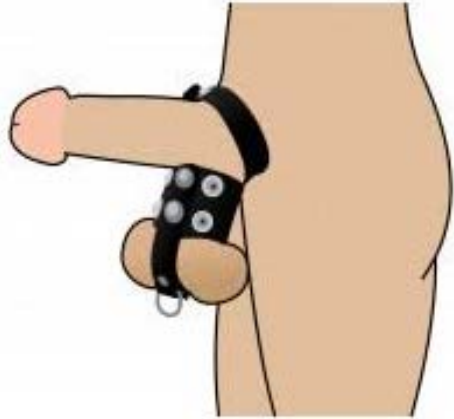3. Κακώσεις οσχέου – όρχεων.

1. <1% του συνόλου των τραυματισμών
2. 0,6 – 5% των τραυματισμών στο πεδίο της μάχης
3. <5% του συνόλου των εγκαυματιών
4. Συχνότερο σε ηλικίες 10 – 40 ετών

Αμβλύ: 1. Αθλητικές Δραστηριότητες (50%)
2. Τροχαίο ατύχημα (μηχανή) (5 - 17%)
3. Άμεση πλήξη – βία

Διατιτραίνον: 1. Πυροβόλο όπλο
2. Νύσσον όργανο
3. Δήγμα ζώου

Γενικά: 1. Εργατικά ατυχήματα σε χειριστές μηχανημάτων
2. Περίεργες σεξουαλικές πρακτικές
3. Φωτιά



3. Κακώσεις οσχέου – όρχεων - Διάγνωση.

- Ιστορικό (Πώς, Πότε, Συνοδός Ναυτία;)
- Κλινική εξέταση
 - Θέση, σχήμα όρχεων
 - Συνοδές κακώσεις (μηριαία αγγεία)
 - Εντόπιση πόνου
 - Διαφανοσκόπηση (Υδροκήλη vs αιματοκήλη)
 - Αντανακλαστικό κρεμαστήρα (συστροφή;)
 - Αίμα από ουρήθρα; +/- κάκωση ουρήθρας;
 - Βουβωνοκήλη;

3. Κακώσεις οσχέου – όρχεων – Διάγνωση- Δ/διάγνωση

1. Εργαστηριακή διερεύνηση

2. Απεικονιστικές εξετάσεις

2.Α Υπερηχοτομογραφία, MRI, CT, ^{99m}Tc

3. Ρήξη όρχεως, Αιματοκήλη, Συστροφή όρχεως,
Αιμάτωμα επιδιδυμίδας ή σπερματικού τόνου,
Ενδοορχικό αιμάτωμα, Ορχεοεπιδιδυμίτιδα
Οσχεοκήλη, Υδροκήλη ή σπερματοκήλη, Ρήξη
κιρσοκήλης, Κάταγμα πυέλου

3. Κλίμακα βαρύτητας κακώσεων όρχη



Βαθμός	Περιγραφή
1	Θλάση ή αιμάτωμα
2	Ρήξη του ινώδη χιτώνα.
3	Ρήξη του ινώδη χιτώνα με απώλεια <50% του παρεγχύματος
4	Απώλεια > 50% του παρεγχύματος
5	Ολική καταστροφή ή αποκοπή



3. Κλίμακα βαρύτητας κακώσεων οσχέου



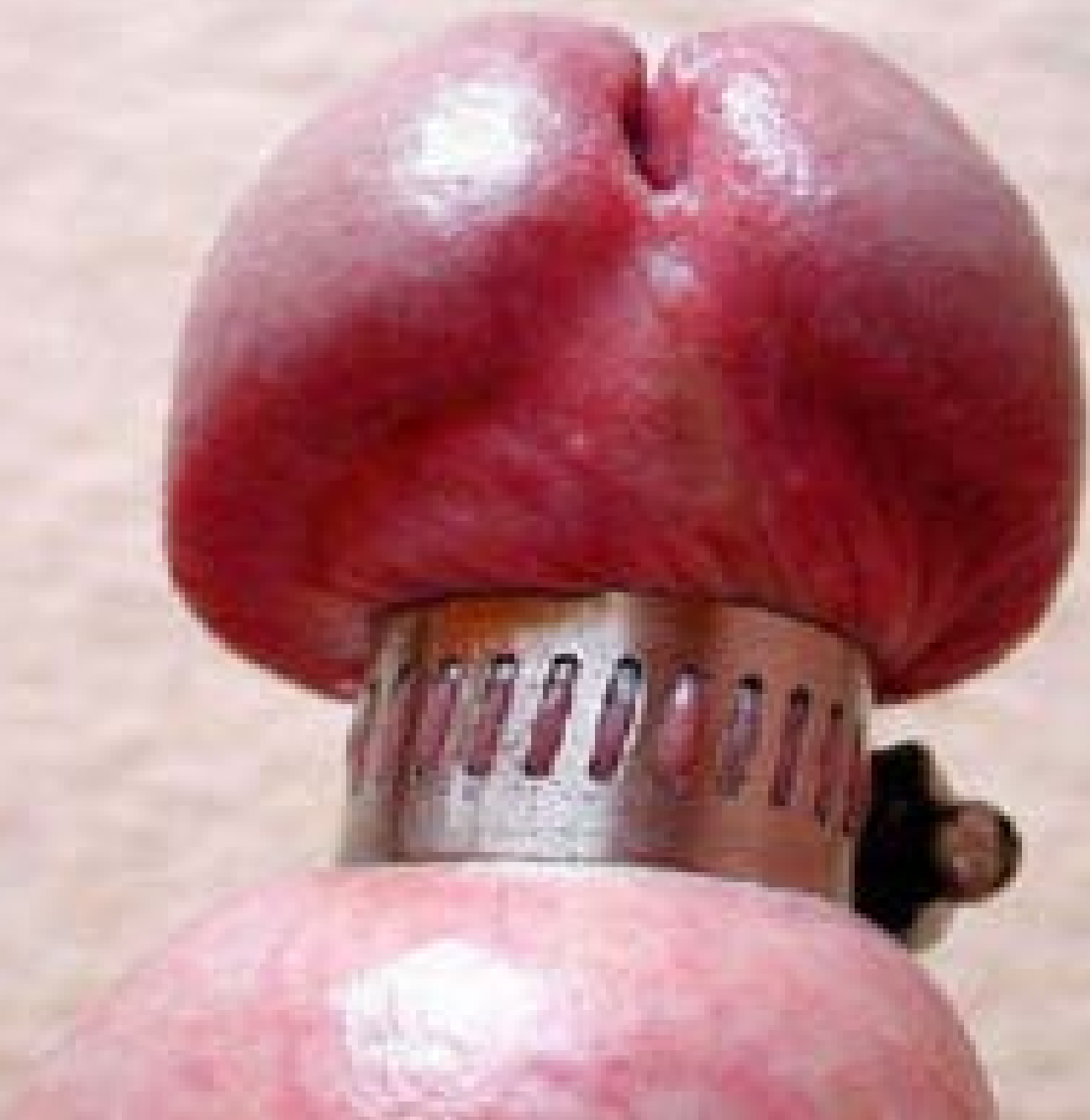Βαθμός	Περιγραφή
1	θλάση
2	Ρήξη < 25% της διαμέτρου του οσχέου.
3	Ρήξη > 25% της διαμέτρου του οσχέου.
4	Απώλεια < 50%
5	Απώλεια > 50%

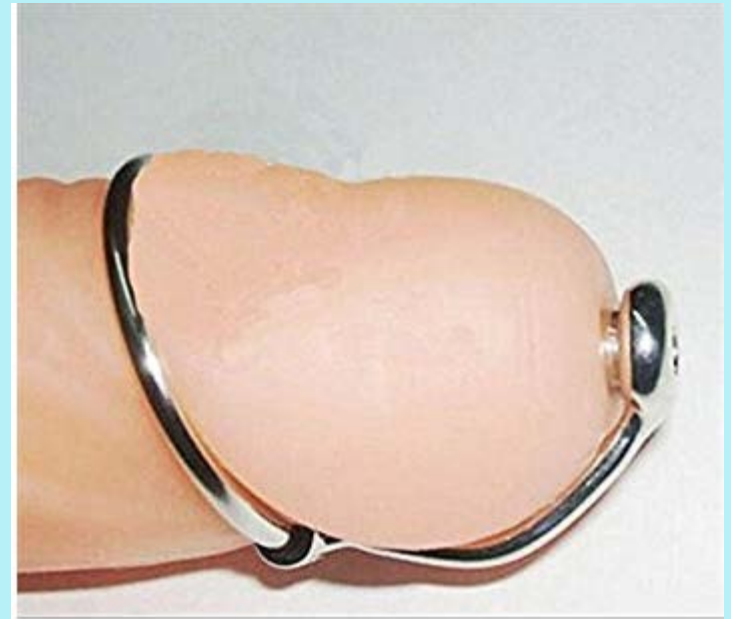
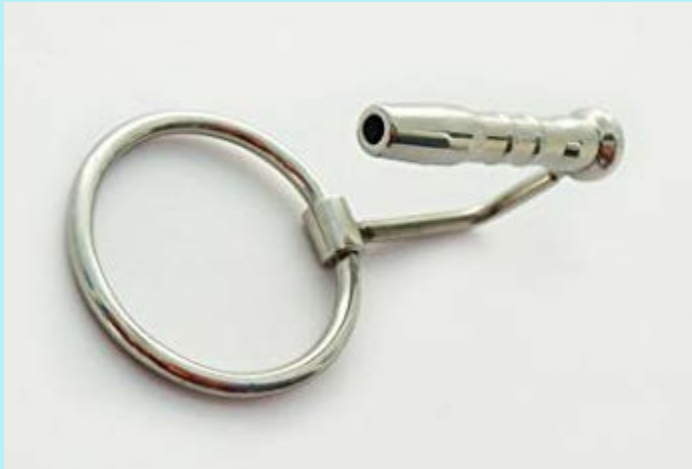


3. Κακώσεις οσχέου – όρχεων – Θεραπεία

1. Αμβλύ τραύμα, ακέραιο δέρμα οσχέου, χωρίς ρήξη όρχεως, βιώσιμος όρχις σε US: Παγοθεραπεία ανύψωση – συγκράτηση οσχέου, αναλγησία, Αιματοκήλες <5εκ. μπορούν να αντιμετωπιστούν επίσης συντηρητικά.
2. Αμβλύ τραύμα, με λύση δέρματος οσχέου, χωρίς ρήξη, βιώσιμος όρχις με ανέπαφο ινώδη χιτώνα σε US: Πλύση – καθαρισμός τραύματος Αφαίρεση νεκρωμένου δέρματος, Επιμελής αιμόσταση, Καθαρό τραύμα, Συρραφή– αντιβιοτική κάλυψη (αντιβιοτική αλοιφή). Μολυσμένο τραύμα Σύγκληση κατά δεύτερο σκοπό με συχνές αλλαγές – καθαρισμούς, Αντιβιοτική κάλυψη με αντιβιοτικά ευρέος φάσματος.
3. Διατιτραίνον τραύμα οσχέου ρήξη όρχεως σε US, μεγάλη (>5εκ) ή διογκούμενη αιματοκήλη με ή χωρίς λύση του οσχέου Άμεση χειρουργική αντιμετώπιση – διερεύνηση, Αφαίρεση νεκρωμένων ιστών – αντιμετώπιση αιμορραγίας, Συρραφή ινώδη χιτώνα με απορροφήσιμο ράμμα (4-0), Μπορεί να χρησιμοποιηθεί ο ιδίως ελυτροειδής χιτώνας σαν μόσχευμα, Τυχόν τραύμα ουρήθρας πρέπει να συρραφθεί, Η χρήση Penrose μειώνει το μετεγχειρητικό αιμάτωμα, Συρραφή κατά στρώματα με διακεκομμένες ραφές μειώνει τη μετεγχειρητική ισχαιμία και βοηθά στην παροχέτευση.





4.1. Κακώσεις πέους - Κλίμακα βαρύτητας.

1. Κάταγμα πέους
2. Ακρωτηριασμός
3. Ανοικτά τραύματα
4. Τραύματα μαλακών ιστών- θλαστικά τραύματα



Βαθμός	Περιγραφή
1	Δερματική ρήξη/ θλάση
2	Ρήξη της περιτονίας του Buck χωρίς απώλεια ιστού
3	Απώλεια δέρματος/ ρήξη έως τη βάλανο/ στόμιο ουρήθρας σηραγγώδη σώματα ή έλλειμμα ουρήθρας < 2cm.
4	Έλλειμμα ουρήθρας ή σηραγγωδών > 2 cm – μερική πεεκτομή.
5	Πεεκτομή.



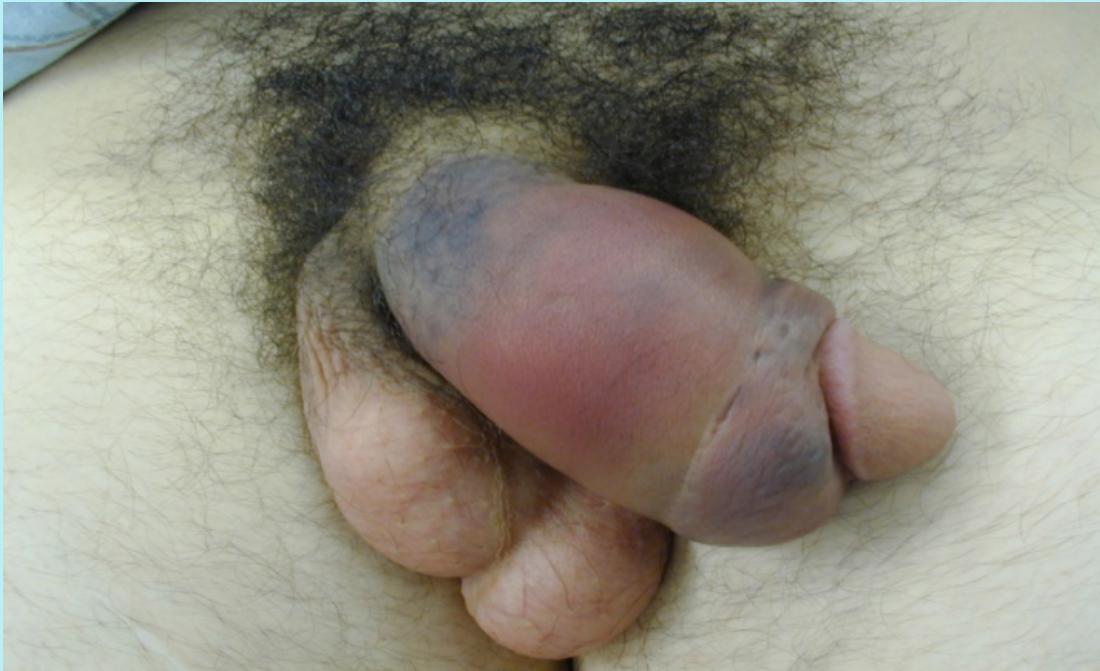4. 1. Κακώσεις πέους – Κατάγματα πέους

Η τραυματική ρήξη ενός ή και των δυο σηραγγωδών σωμάτων, με πιθανή συμμετοχή της ουρήθρας (συνηθέστερη σε ρήξη και των δύο σηραγγωδών)

- Κατά τη σεξουαλική συνεύρεση
- Πιθανώς σε εργατικά ατυχήματα
- Αυνανισμό
- Πυροβολισμό
- Οποιοδήποτε τραυματισμό του πέους σε στύση

4. 1. Κακώσεις πέους – Κατάγματα πέους – Διάγνωση – ΔΔ.

1. Ιστορικό: σεξουαλική επαφή, κριγμός κατά τον τραυματισμό, οξύ άλγος.
1. Φυσική εξέταση: Σημαντική δυσμορφία, Οίδημα, Εκχύμωση, Αιμάτωμα, Σχήμα S, Το πέος στρέφεται αντίθετα του σημείου της κάκωσης, αίμα εκ του έξω ουρηθρικού στομίου (30%)
2. ΔΔ Ρήξη της ραχιαίας φλέβας.



4. 1. Κακώσεις πέλους – Κατάγματα πέλους – Θεραπεία Ι.

1. Σκοπός της θεραπείας

- Διατήρηση μήκους του πέλους
- Διατήρηση στυτικής λειτουργίας
- Διατήρηση ικανότητας ούρησης

2. Συντηρητική θεραπεία

- Κρύες κομπρέσες
- Πιεστικοί επίδεσμοι
- Νάρθηκες
- Αντιφλεγμονώδη
- Αντιπηκτική αγωγή
- Υπερηβική παροχέτευση

4. 1. Κακώσεις πέους – Κατάγματα πέους – Θεραπεία ΙΙ.

1. Χειρουργική αντιμετώπιση

92% καλά αποτελέσματα με τη χειρουργική αντιμετώπιση

59% με τη συντηρητική

2. Αρχές της χειρουργικής αντιμετώπισης

Επίτευξη βέλτιστου χειρουργικού πεδίου

Αφαίρεση του αιματώματος

Αναγνώριση του σημείου της κάκωσης

Διόρθωση του ελλείμματος του ινώδους χιτώνα

Διόρθωση του ουρηθρικού τραύματος

3. Χειρουργική προσπέλαση:

Τομή επί της κάκωσης

Κυκλοτερής τομή και απογύμνωση,

Βουβωνοσχαική τομή.

4. Επιπλοκές: ΣΔ, Γωνίωση του πέους, Επώδυνες στύσεις

Σχηματισμός ινωδών πλακών, Πείκo απόστημα

Ουρηθροδερματικό συρίγγιο.

4. 1. Κακώσεις πέους – Ακρωτηριασμός πέους.

- Ολική ή μερική διατομή του πέους
- Συνήθως αυτοακρωτηριασμοί σε ψυχιατρικούς ασθενείς
- Κατόπιν σεξουαλικών διαπληκτισμών
- Σεξουαλική κακοποίηση

- Η διάγνωση είναι οφθαλμοφανής
- Μη αναγκαίες οι εργαστηριακές εξετάσεις

- Θεραπεία άμεση και χειρουργική
- Γίνεται προσπάθεια επανένωσης ή χειρουργικός καθαρισμός του κολοβώματος για πιθανή μετέπειτα πλαστική αποκατάσταση του πέους

4. 1. Κακώσεις πέους – Ακρωτηριασμός πέους.

1. Χειρουργική αντιμετώπιση:

- Προσεκτική αφαίρεση των νεκρωμάτων
- Αναστόμωση της ουρήθρας γύρω από ένα Foley για σταθεροποίηση
- Ανάταξη του ινώδους χιτώνα
- Χρήση μικροχειρουργικής για την αποκατάσταση νεύρων, φλεβών και αρτηριών

2. Επιπλοκές της επέμβασης:

- Στυτική δυσλειτουργία
- Γωνίωση του πέους
- Αιμάτωμα
- Πείκιο απόστημα
- Ουρηθροδερματικό συρίγγιο
- Στενώματα ουρήθρας
- Νέκρωση του δέρματος του πέους

4. 1. Κακώσεις πέους – Ανοικτό τραύμα πέους.

1. Αιτιολογία:

- Πυροβόλα όπλα
- Νύσσοντα αντικείμενα
- Δαγκώματα

2. Χειρουργική αντιμετώπιση:

- Προσεκτική αφαίρεση των νεκρωμάτων
- Αναστόμωση της ουρήθρας γύρω από ένα Foley για σταθεροποίηση
- Ανάταξη του ινώδους χιτώνα

3. Επιπλοκές :

- Παρόμοιες με τους υπόλοιπους τραυματισμούς του πέους

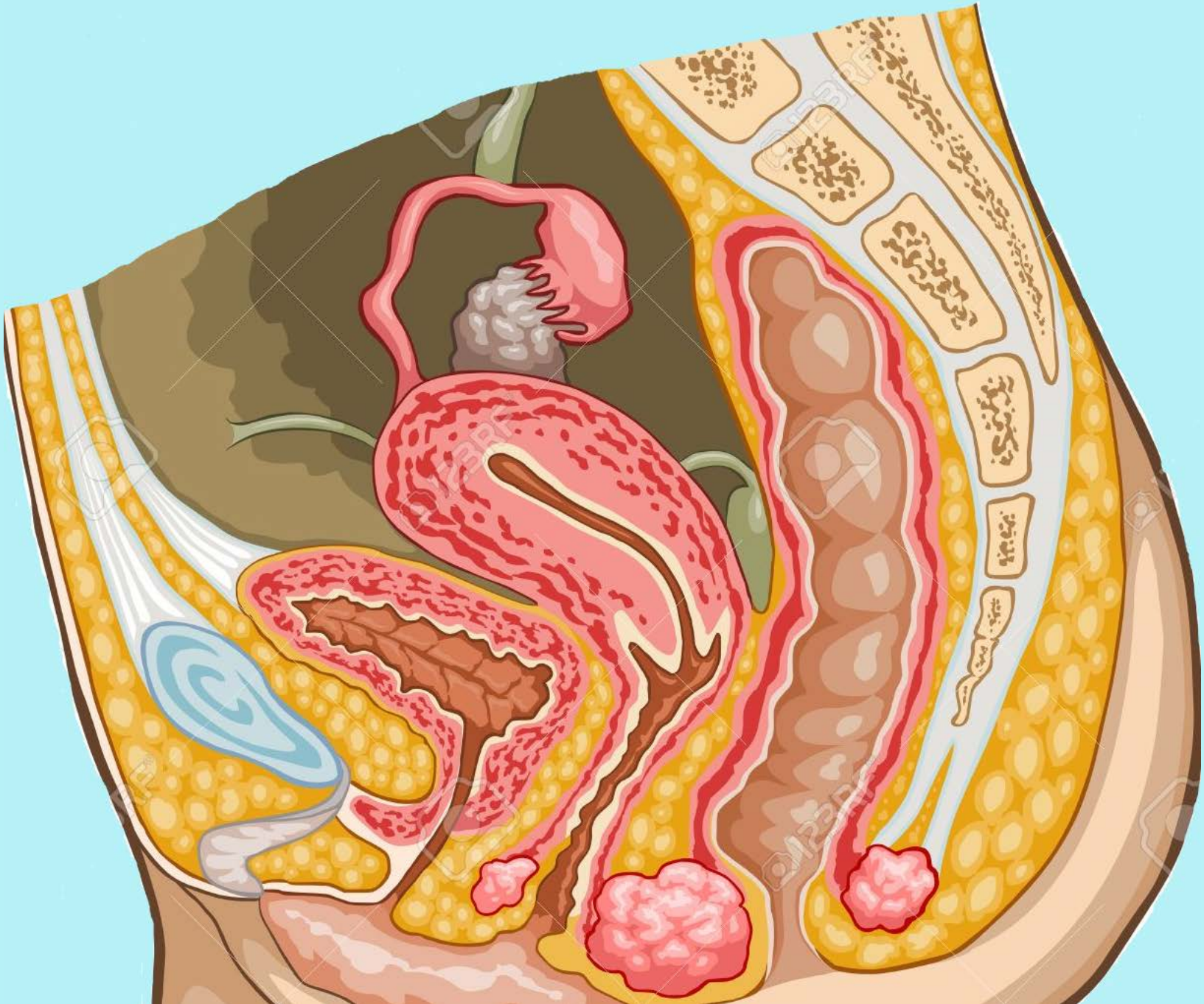
4.2. Τραύματα μαλακών ιστών.

1. Αιτιολογία

- Ως αποτέλεσμα πληθώρας μηχανισμών
- Φλεγμονές
- Εγκαύματα
- Δαγκώματα από ανθρώπους ή ζώα
- Απογυμνωτικά τραύματα (degloving)

2. Αντιμετώπιση

- Σε όλες τις κακώσεις πρέπει να γίνεται ανάταξη όσο το δυνατόν νωρίτερα
- Σε δαγκώματα από ανθρώπους που θεωρούνται επιμολυσμένα - ποτέ σύγκλειση
- Μικρά θλαστικά τραύματα μπορεί να συγκλείνονται άμεσα
- Μεγαλύτερα όμως μπορεί να απαιτούν την εφαρμογή μοσχευμάτων



5. Κλίμακα βαρύτητας κακώσεων κόλπου



Βαθμός	Περιγραφή
1	Θλάση ή αιμάτωμα
2	Ρήξη βλεννογόνου.
3	Ρήξη λιπώδους και μυϊκού ιστού
4	Ολική ρήξη
5	Κάκωση και γειτονικών οργάνων



6. Κλίμακα βαρύτητας κακώσεων αιδοίου

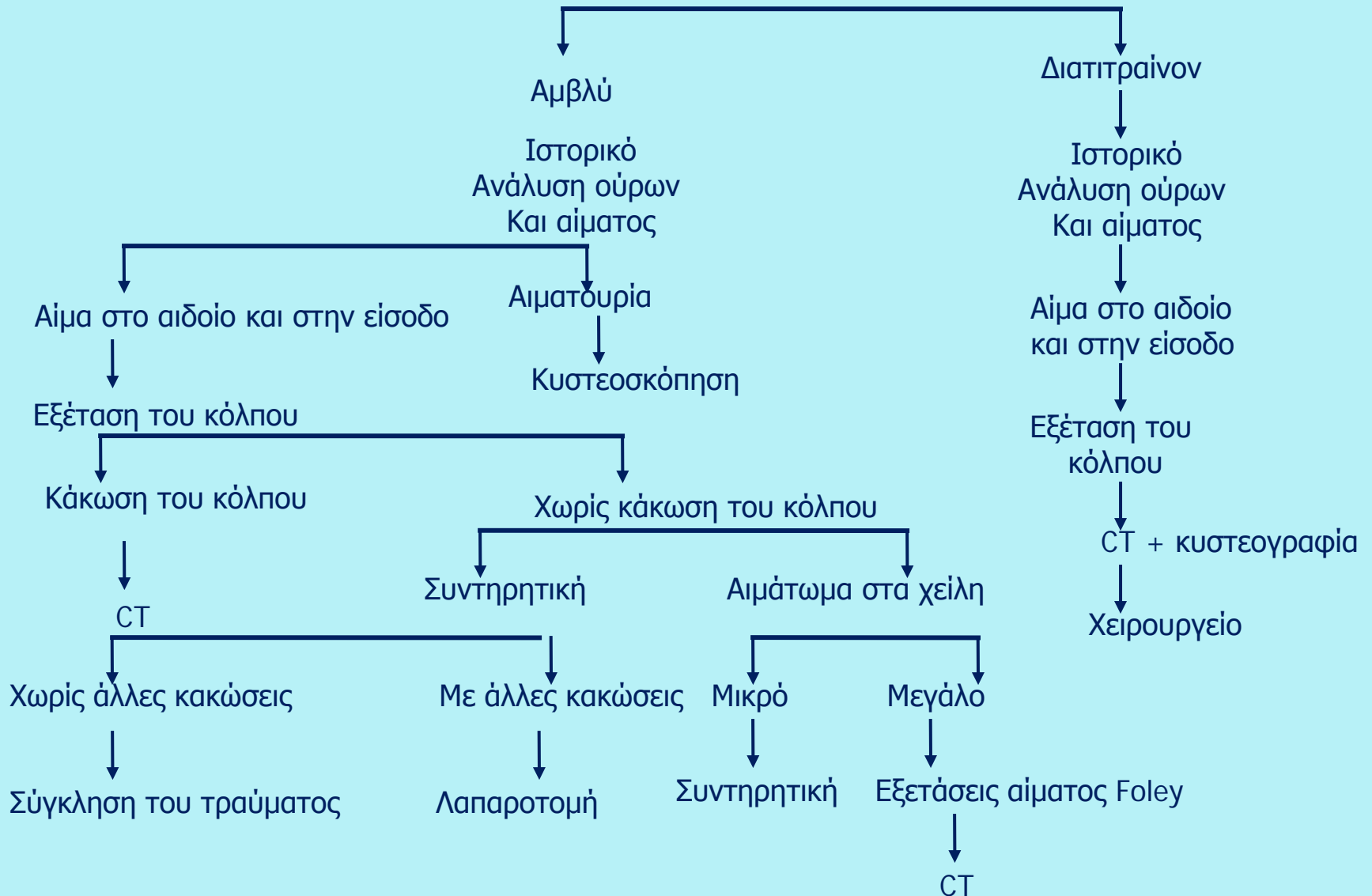


Βαθμός	Περιγραφή
1	Θλάση ή αιμάτωμα
2	Ρήξη δέρματος.
3	Ρήξη λιπώδους και μυϊκού ιστού
4	Απώλεια ιστού
5	Κάκωση και γειτονικών οργάνων



7. Κακώσεις γεννητικών οργάνων στις γυναίκες.

Κακώσεις γεννητικών οργάνων στις γυναίκες
(εξέταση σπέρματος σε ειδικές περιπτώσεις)

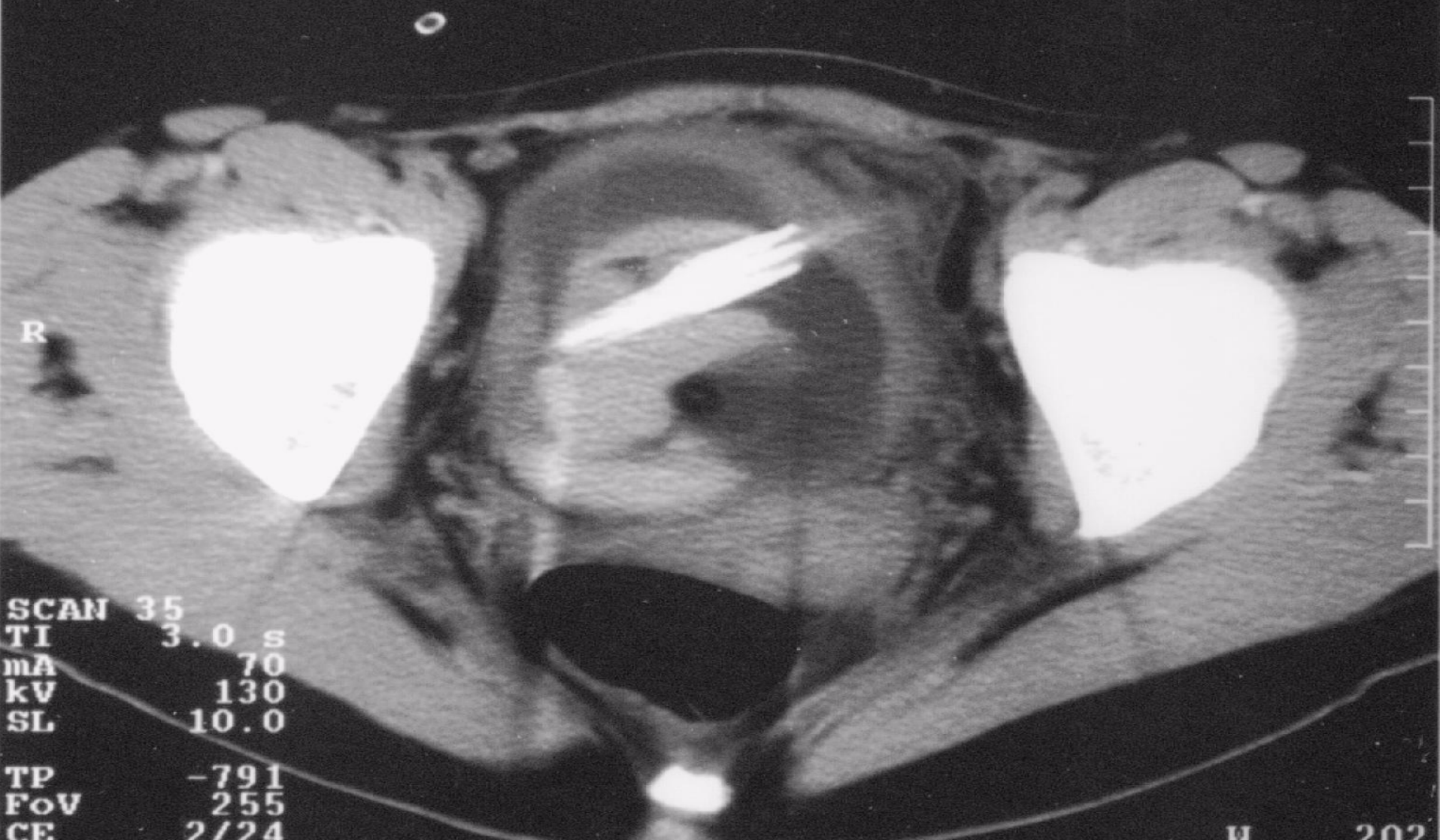


10
25-SEP-1975
13:54:40
25-FEB-2004
IMAGE 36

A

AB5 5

SOMATOM AR
H-SP-CR VD10E



25-FEB- 4

18cm HR
3.5MHz AA
NEAR F2

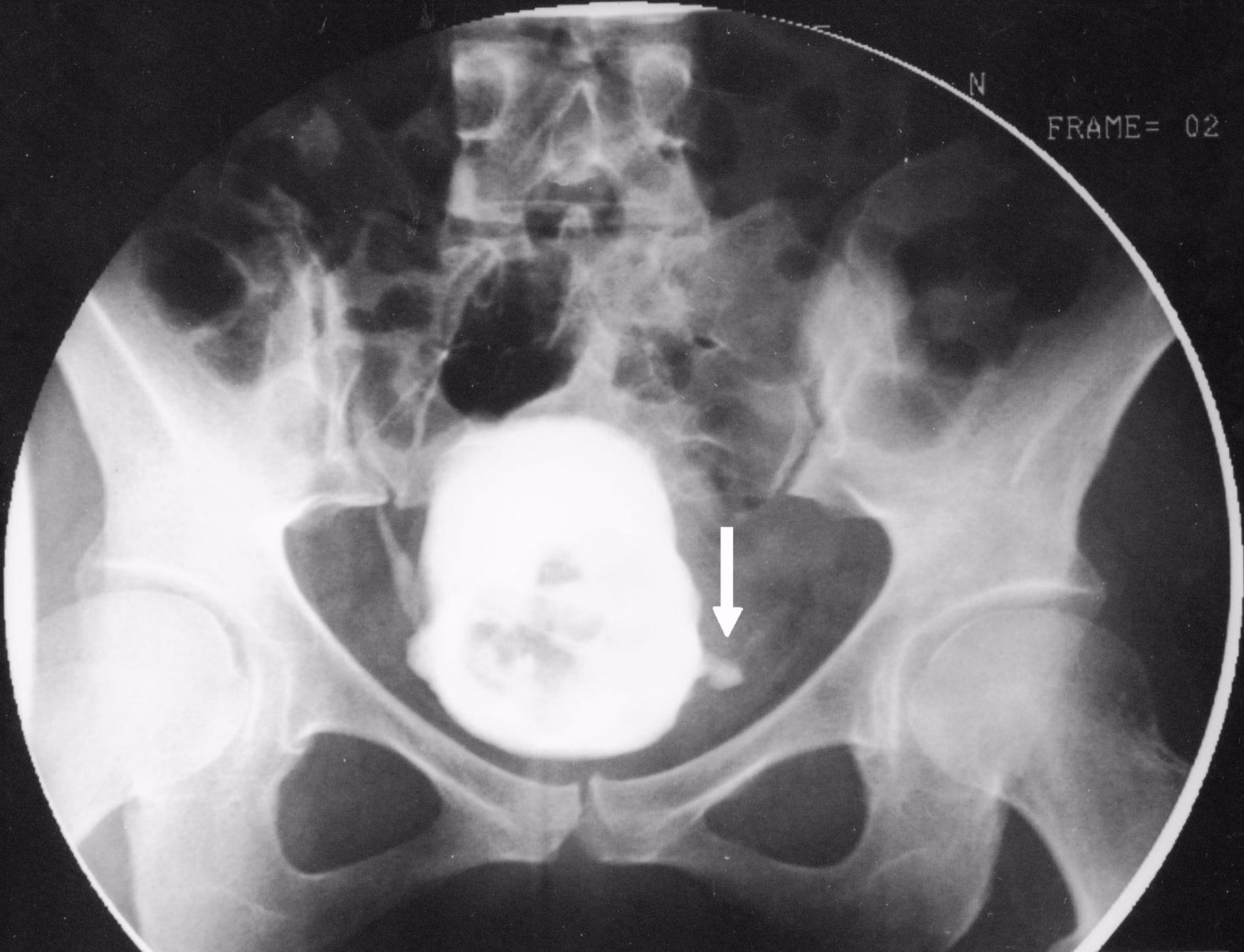


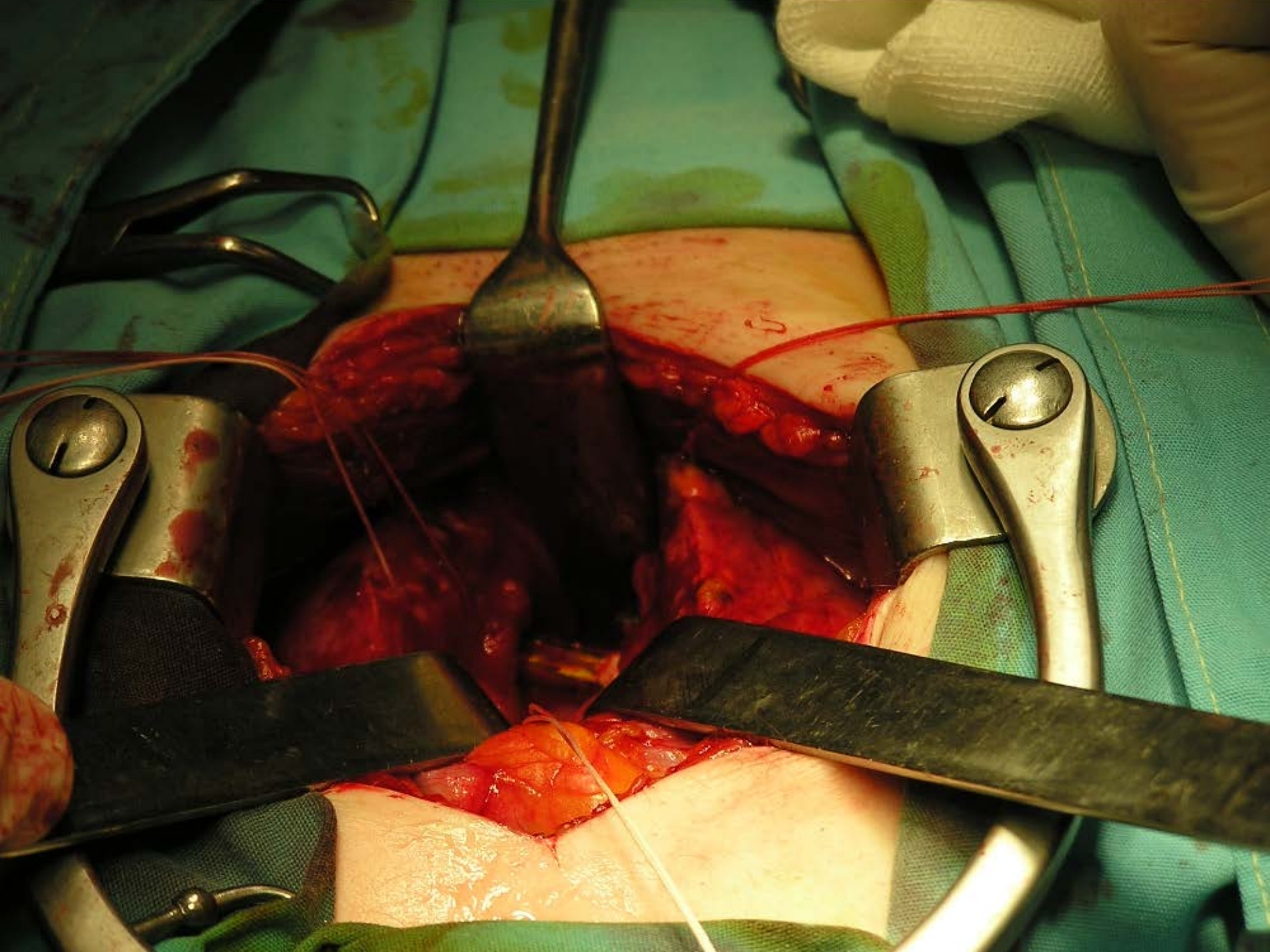
← ENH-2 →

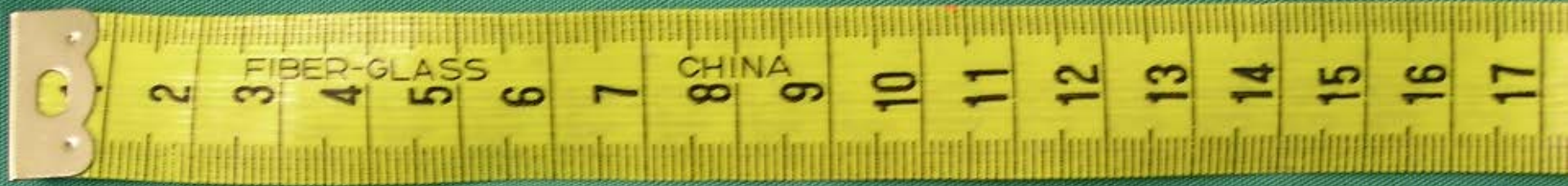← POST3 →

N

FRAME= 02







Case Report

Perforation of the Urinary Bladder Caused by Transurethral Insertion of a Pencil for the Purpose of Masturbation in a 29-Year-Old Female

**Athanasios Bantis,¹ Petros Sountoulides,¹ Christos Kalaitzis,¹
Stelios Giannakopoulos,¹ Eleni Agelonidou,¹ Soultana Foutzitzis,²
and Stavros Touloupidis¹**

¹*Department of Urology, University Hospital of Alexandroupolis, Dragana, 68100 Alexandroupolis, Greece*

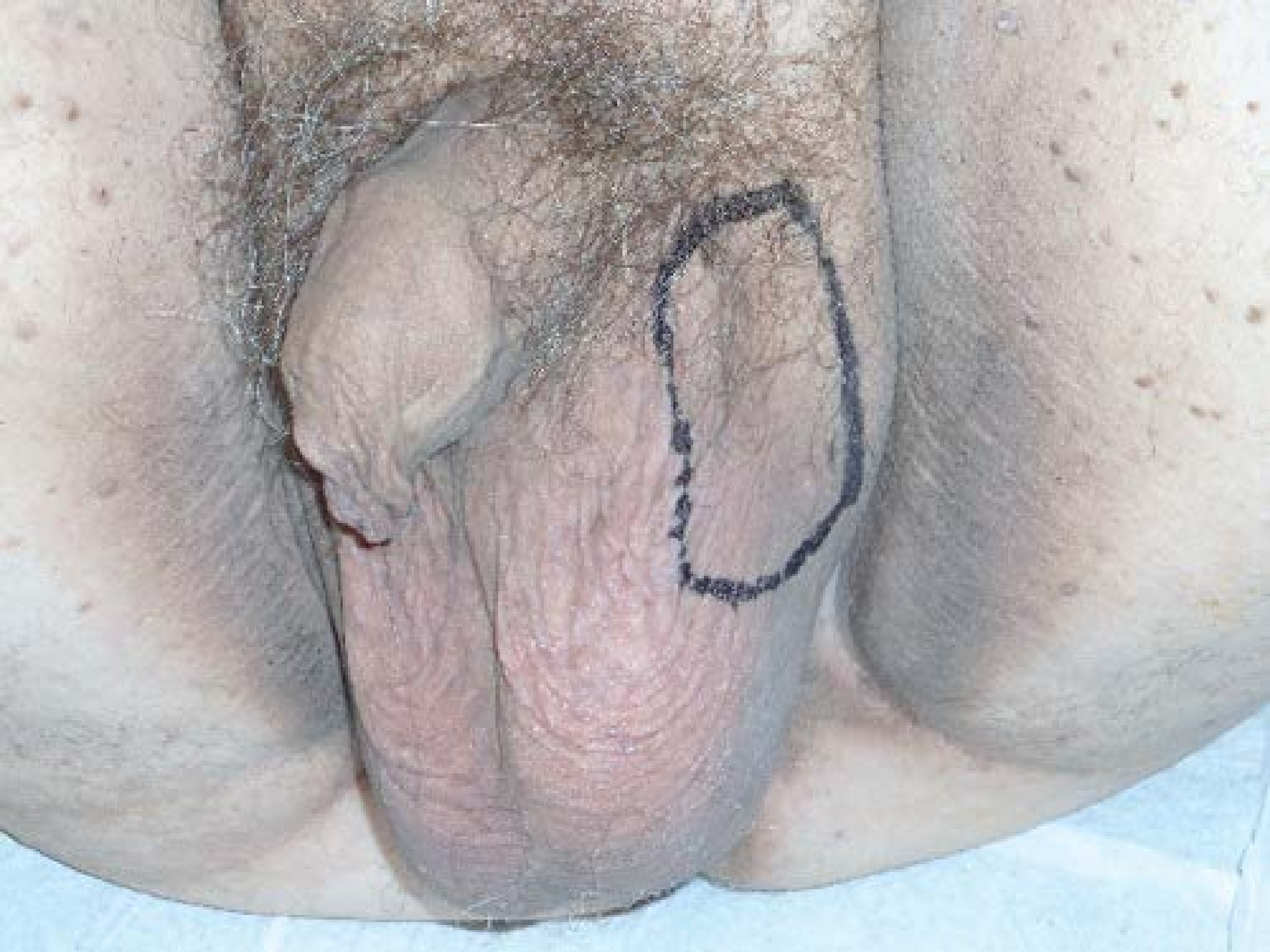²*Department of Radiology, University Hospital of Alexandroupolis, Dragana, 68100 Alexandroupolis, Greece*

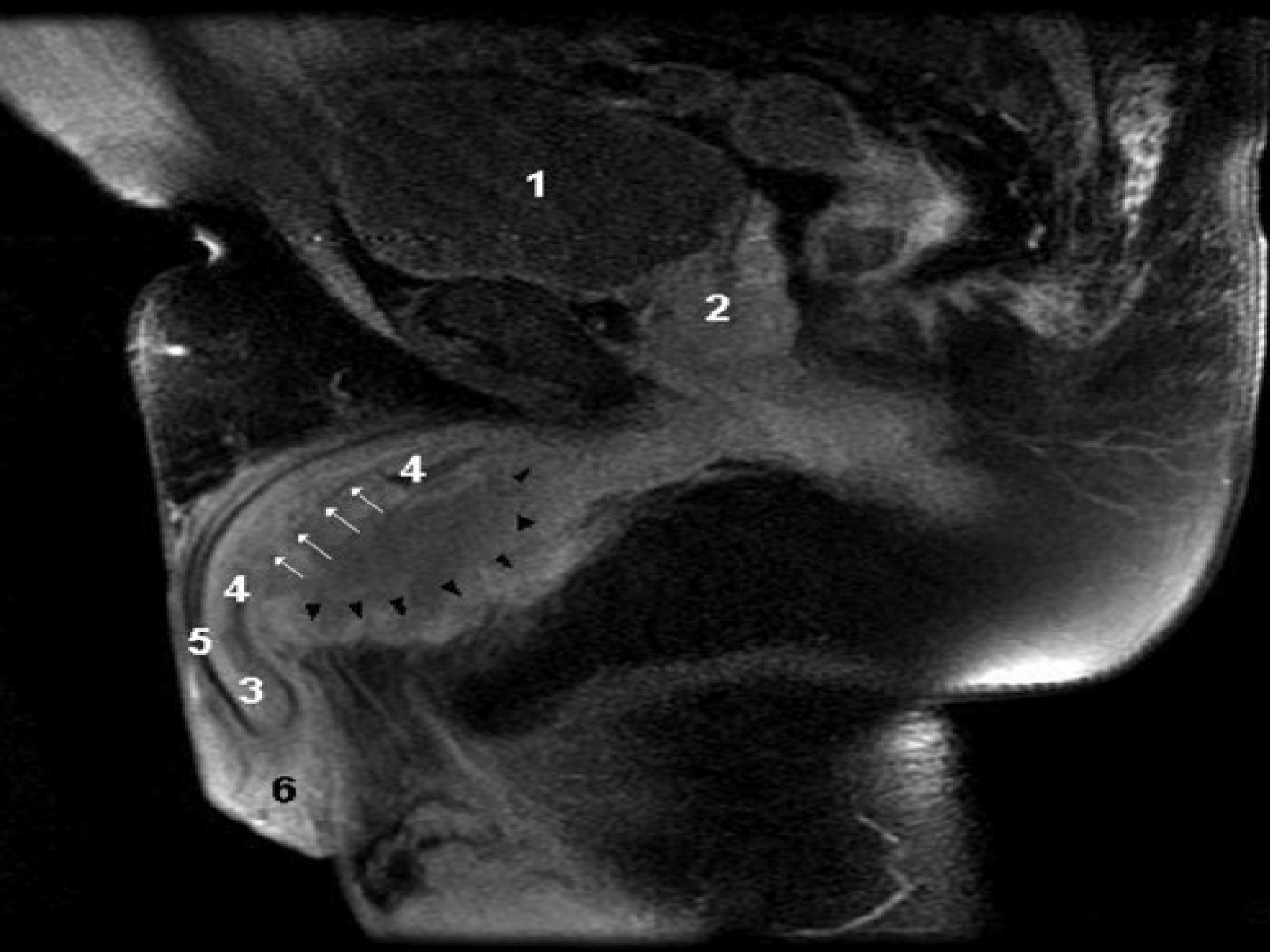
Correspondence should be addressed to Athanasios Bantis, bantis68@otenet.gr

Received 23 March 2010; Accepted 6 July 2010

Academic Editor: Maxwell V. Meng

Copyright © 2010 Athanasios Bantis et al. This is an open access article distributed under the Creative Commons Attribution License, which permits unrestricted use, distribution, and reproduction in any medium, provided the original work is properly cited.





1

2

4

4

5

3

6

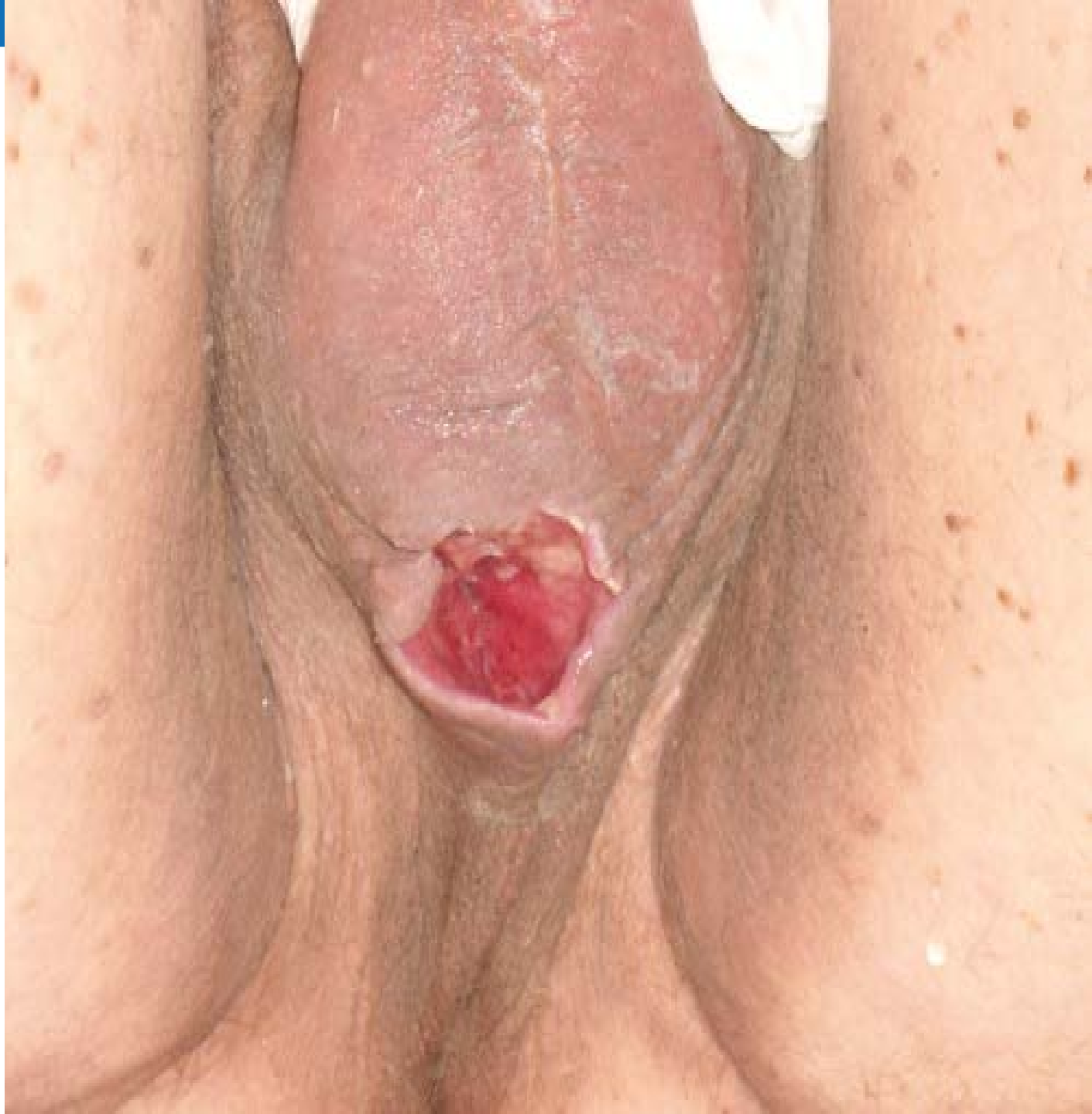Conservative management of penile trauma may be complicated by abscess formation

Athanasios Bantis,¹ Petros Sountoulides,¹ Christos Kalaitzis,¹ Savas Deftereos²

Departments of ¹Urology and ²Radiology, University Hospital of Alexandroupolis, Alexandroupolis, Greece

Abstract

Blunt penile trauma during sexual activity, although highly underreported due to the associated patient embarrassment, constitutes a real urological emergency requiring immediate attention and possibly early surgical intervention. We report a case of a 58-year old man who presented with penile pain following excessive masturbation. Although there were no clinical signs of penile deformity or hematoma, magnetic resonance imaging revealed the presence of a rupture in the tunica albuginea. The patient opted for non-surgical management and his recovery period was complicated by the formation of an abscess at the site of the albugineal tear thus prolonging his hospital stay. The abscess was surgically drained and the patient reports to have normal erections at 3-month follow up.





- 1. Κακώσεις ουροδόχου κύστης.**
- 2.1. Κακώσεις ουρήθρας : Πρόσθιας & οπίσθιας.**
- 2.2. Κακώσεις γυναικείας ουρήθρας.**
- 3. Κακώσεις οσχέου – όρχεων.**
- 4.1. Κακώσεις πέους.**
- 4.2. Τραύματα μαλακών ιστών.**
- 5. Κακώσεις αιδοίου.**



Σας ευχαριστώ.....