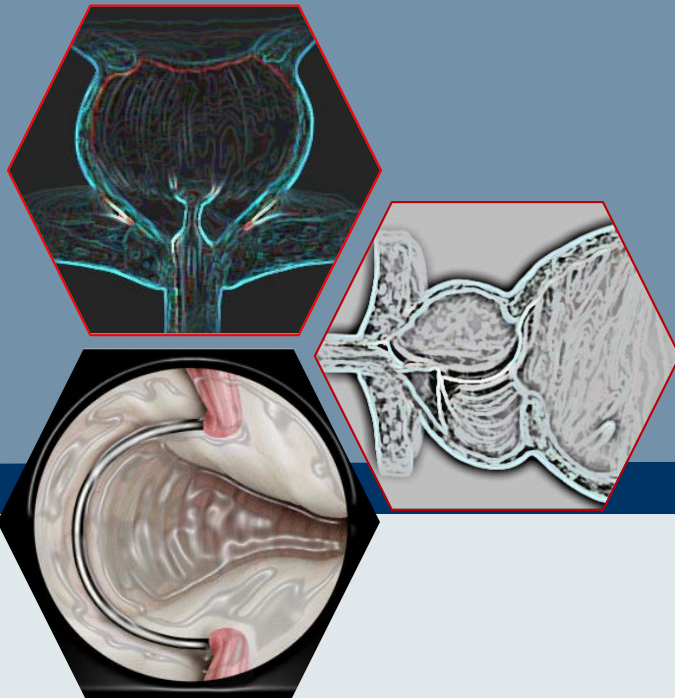


# ΔΙΟΥΡΗΘΡΙΚΗ ΠΡΟΣΤΑΤΕΚΤΟΜΗ

Σοπηλίδης Οδυσσέας  
Χειρουργός Ουρολόγος  
Γ' Ουρολογική κλινική  
Νος 'ΥΓΕΙΑ'





# ΧΕΙΡΟΥΡΓΙΚΗ ΤΕΧΝΙΚΗ

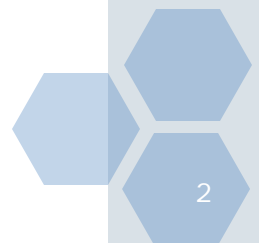
ΣΥΝΟΛΙΚΗ ΕΚΤΙΜΗΣΗ  
της ΚΑΤΑΣΤΑΣΗΣ του ΑΣΘΕΝΗ

ΕΚΤΙΜΗΣΗ  
της ΔΙΕΓΧΕΙΡΗΤΙΚΗΣ  
ΠΟΡΕΙΑΣ

**ΕΠΙΛΟΓΗ**

ΥΠΟΔΟΜΗ του ΧΕΙΡΟΥΡΓΕΙΟΥ  
και της **ΚΛΙΝΙΚΗΣ**  
ΔΕΞΙΟΤΗΤΑ ΤΟΥ ΧΕΙΡΟΥΡΓΟΥ

**Η ΕΠΙΛΟΓΗ ΕΙΝΑΙ ΤΕΧΝΗ**





# ΧΕΙΡΟΥΡΓΙΚΗ ΤΕΧΝΙΚΗ

**Γενικό  
ιστορικό**

Η δυνητικότητα των παθήσεων προς χειρουργείο  
Πιθανές επιπλοκές από αυτά ή παλαιότερα χειρουργεία

**Ειδικό  
ιστορικό**

**Όγκος προστάτη  
Μέσος λοβός  
Στενώματα**  
Υποσπαδίας -  
Ανωμαλίες ουρογεννητικού.  
Λιθίαση  
Προηγούμενοι χειρισμοί ή καθετηριασμός

**ΣΤΟΧΟΣ**

**Τεχνική και Χειρουργικός χρόνος**  
Τροποποίηση αυτής  
Πιθανότητες και δυνατότητα μετατροπής σε ανοικτό

!!!

**Καταγραφή όλων των δεδομένων**



# ΧΕΙΡΟΥΡΓΙΚΗ ΤΕΧΝΙΚΗ

1

**Ο ΣΤΟΧΟΣ**  
ΤΗΣ ΕΠΕΜΒΑΣΗΣ  
ΕΊΝΑΙ  
**Η ΕΚΤΟΜΗ**  
ΤΟΥ ΑΔΕΝΩΜΑΤΟΣ

2

ΤΟ ΚΥΡΙΟ  
ΠΡΟΒΛΗΜΑ ΕΙΝΑΙ  
**Η ΑΙΜΟΡΡΑΓΙΑ**  
ΚΑΙ οι ΕΠΙΠΛΟΚΕΣ:  
**ΤΡΩΣΗ**  
**ΚΑΚΩΣΗ**  
**ΑΠΟΡΡΟΦΗΣΗ**

3

**ΑΥΣΤΗΡΗ ΤΗΡΗΣΗ:**  
ΧΕΙΡΟΥΡΓΙΚΩΝ  
ΟΡΙΩΝ.  
ΤΕΧΝΙΚΗΣ.  
ΤΑΚΤΙΚΗ ΣΤΗΝ  
ΑΙΜΟΣΤΑΣΗ...



# ΧΕΙΡΟΥΡΓΙΚΗ ΤΕΧΝΙΚΗ

40-60 εκ. ΥΨΟΣ πλύσεων

Τακτικός έλεγχος  
κοιλίας

Μέτρηση Na

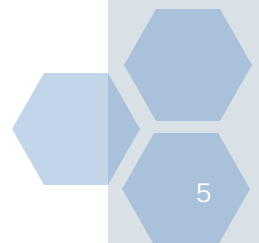


Χορήγηση  
διουρητικών

Τακτικός  
οπτικός έλεγχος

Ελεγχόμενες  
κινήσεις

**Συνεργασία με τον αναισθησιολόγο**





# NESBIT

1

**ΕΝΑΡΞΗ 12<sup>Η</sup> έως 3<sup>η</sup> αριστερά  
εκτομή έως την κάψα και σπερμ. Λοφίδιο**

2

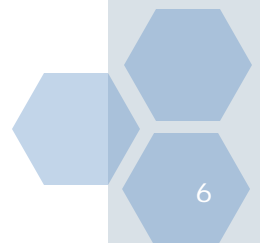
**3<sup>η</sup> έως 6<sup>η</sup> ώρα και κυστικός αυχένας**

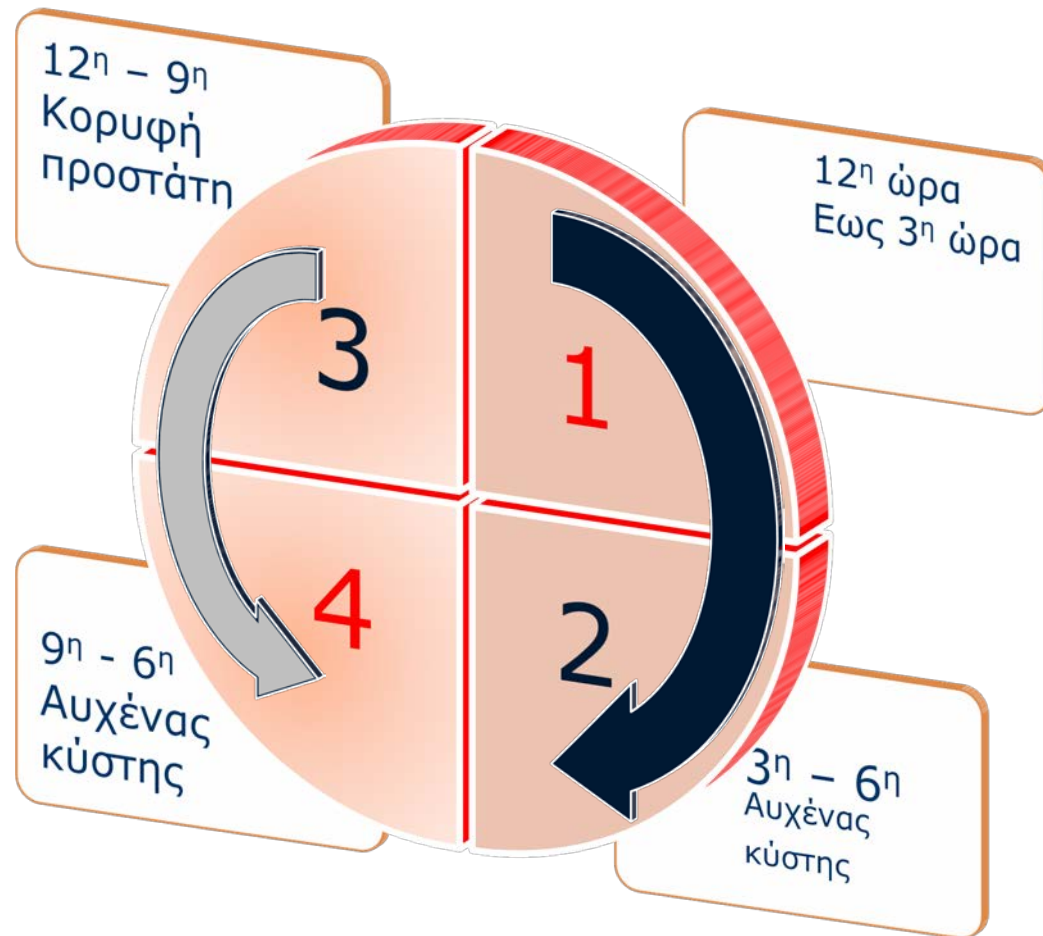
3

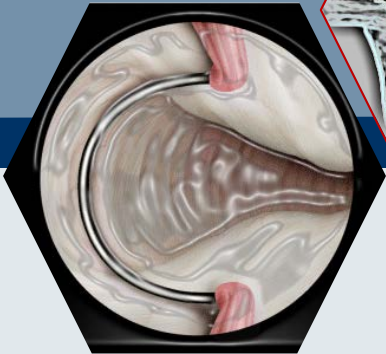
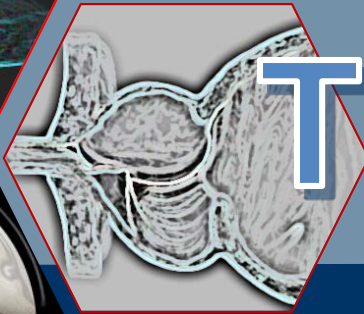
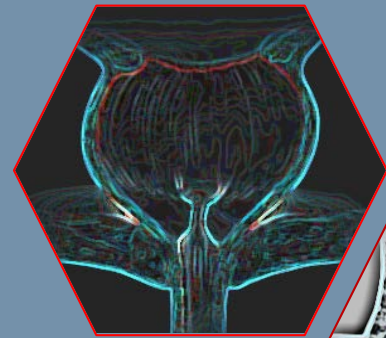
**Ίδια τεχνική  
Δεξιός λοβός και κυστικός αυχένας**

4

**Μέσος λοβός και κορυφή  
επιμελής αιμόσταση**







Thank You!

