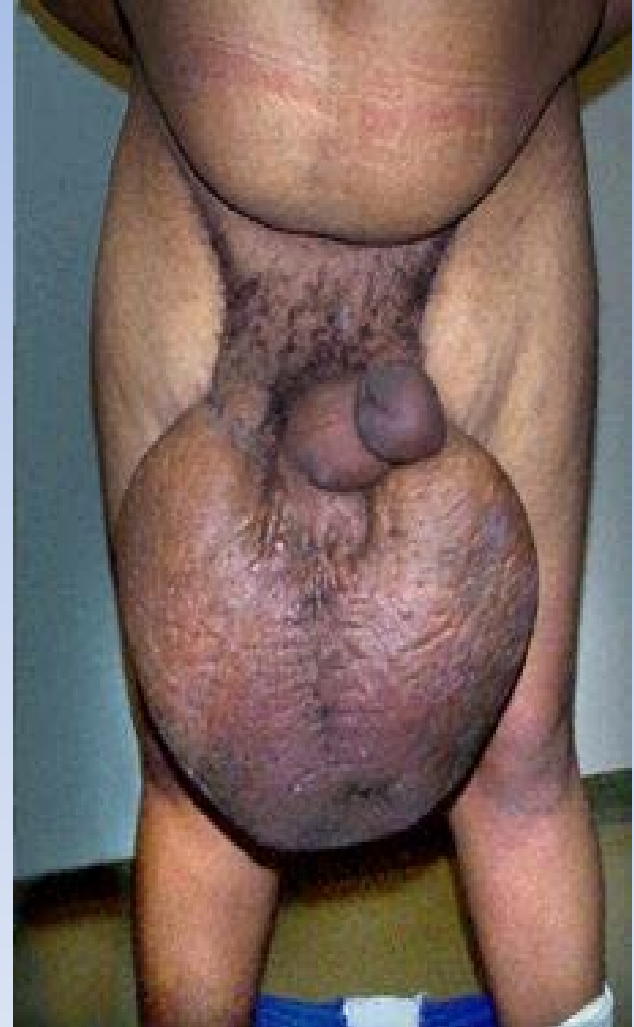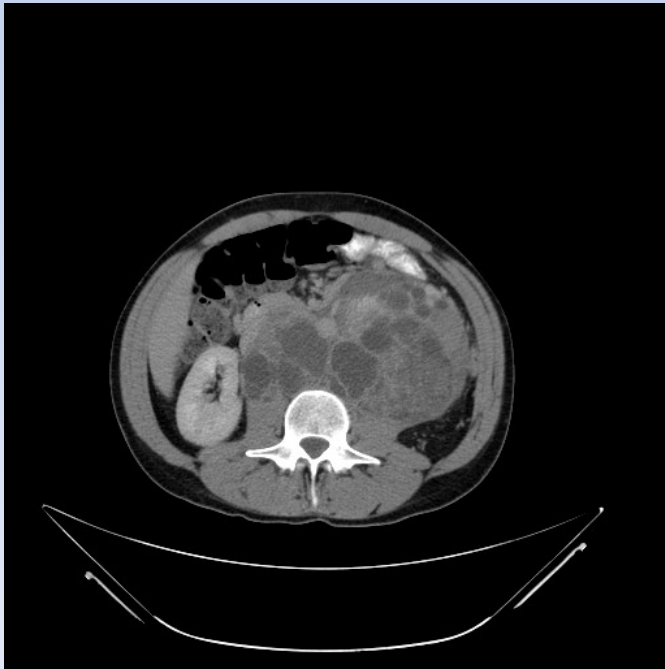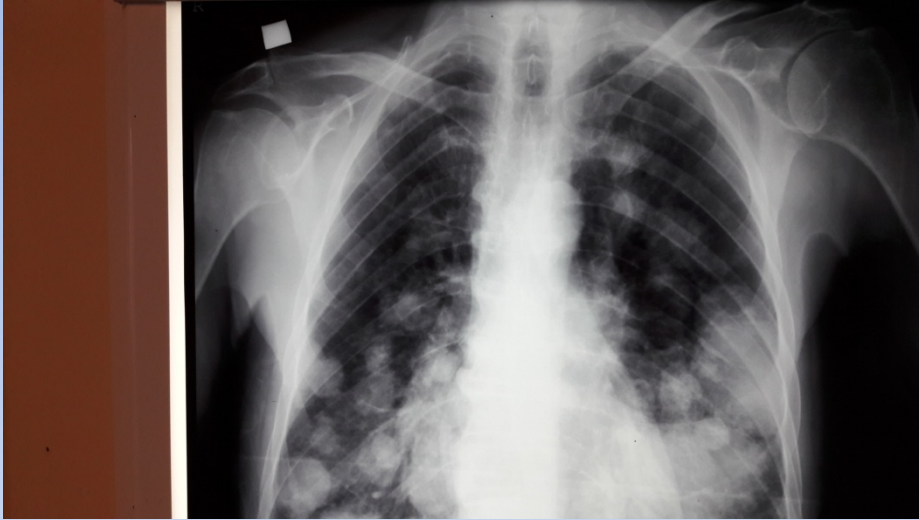


Θεραπεία όγκων όρχεων σταδίου IB και III

Βασίλειος Τζώρτζης
Καθηγητής Ουρολογίας
Πανεπιστημίου Θεσσαλίας

Προχωρημένη νόσος



Stage II Testicular Cancer

- Cancer has spread to lymph nodes in the back of the abdomen (retroperitoneum), but not lymph nodes in other parts of the body
- Stage IIA: cancer has spread to 1 to 5 lymph nodes, none of which are larger than 2 centimeters (cm), and serum marker levels are normal or slightly elevated
- Stage IIB: cancer has spread to regional lymph nodes, one of which is greater than 2 cm but none are greater than 5cm; or cancer has spread to more than 5 lymph nodes with none greater than 5cm. **Serum markers are normal or slightly elevated**
- Stage IIC: cancer has spread to at least 1 lymph node that is larger than 5cm, and **serum marker levels are normal or slightly elevated**

Stage III Testicular Cancer

- Stage IIIA: cancer has spread to distant lymph nodes or the lungs, and serum marker levels are normal or slightly elevated
- Stage IIIB: cancer has spread to any lymph nodes and/or the lungs but not to other organs, and **serum marker levels are substantially elevated**
- Stage IIIC: Either or both of the following
 - Serum marker levels are highly elevated, and cancer has spread to at least 1 lymph node or organ
 - Cancer has spread to an organ other than the lungs

Stage IIB	Any patient/TX	N2	M0	S0
	Any patient/TX	N2	M0	S1
Stage IIC	Any patient/TX	N3	M0	S0
	Any patient/TX	N3	M0	S1
Stage III	Any patient/TX	Any N	M1a	SX
Stage IIIA	Any patient/TX	Any N	M1a	S0
	Any patient/TX	Any N	M1a	S1
Stage IIIB	Any patient/TX	N1-N3	M0	S2
	Any patient/TX	Any N	M1a	S2
Stage IIIC	Any patient/TX	N1-N3	M0	S3
	Any patient/TX	Any N	M1a	S3
	Any patient/TX	Any N	M1b	Any S

IGCCCG International Germ Cell Prognostic Classification

JCO 15(2) 594 - 603, 1997

Non-Seminoma	Seminoma
GOOD PROGNOSIS	
<p>Testis/Retroperitoneal primary</p> <p style="text-align: center;">And</p> <p>No non-pulmonary visceral metastases</p> <p style="text-align: center;">And</p> <p>Good markers <i>-all of:</i> AFP<1000ng/ml and hCG <5000iu/L and LDH<1.5xULN</p> <p style="text-align: center;">56% of non-seminomas</p> <p style="text-align: center;">5yr PFS 89%</p> <p style="text-align: center;">5yr OS 92%</p>	<p>Any primary site</p> <p style="text-align: center;">And</p> <p>No non-pulmonary visceral metastases</p> <p style="text-align: center;">And</p> <p>Normal AFP, any hCG, any LDH</p> <p style="text-align: center;">90% of seminomas</p> <p style="text-align: center;">5yr PFS 82%</p> <p style="text-align: center;">5yr OS 86%</p>

IGCCCG International Germ Cell Prognostic Classification

JCO 15(2) 594 - 603, 1997

Non-Seminoma	Seminoma
INTERMEDIATE PROGNOSIS	
<p>Testis/Retroperitoneal primary And No non-pulmonary visceral metastases And Intermediate markers -any of: AFP \geq 1 000 ng/mL and \leq 10 000 ng/ml or hCG \geq 5 000iu/l and \leq 50 000 iU/l or LDH \geq 1.5 X ULN and \leq 10X ULN</p> <p>28% non-seminoma 5yr PFS 75% 5yr OS 80%</p>	<p>Any primary site And Non-pulmonary visceral metastases And NormalAFP, any hCG, any LDH</p> <p>10% of seminomas 5yr PFS 67% 5yr OS 72%</p>

IGCCCG International Germ Cell Prognostic Classification


JCO 15(2) 594 - 603, 1997

Non-Seminoma	Seminoma
POOR PROGNOSIS	
<p style="text-align: center;">Mediastinal primary Or Non-pulmonary visceral metastases Or Poor markers -any of: AFP >10 000 ng/ml or hCG>50 000 iU/L or LDH> 10XULN</p> <p style="text-align: center;">16% non-seminoma 5yr PFS 41% 5yr OS 48%</p>	No patients classified as poor prognosis

Evolution of chemotherapy

Cis-diamminedichloroplatinum, vinblastine, and bleomycin combination chemotherapy in disseminated testicular cancer

- 47 evaluable patients
- 74% CR rate, additional 5 pts rendered disease-free with post-chemotherapy surgery (85% NED)
- 30/47 (60%) long term survivors



Einhorn and Donohue
Arch Int Med 1977

Staging tips

CT abdomen / pelvis

If no LN found consider normal

If LN \geq 4mm in the 1o landing zone \rightarrow highly suspicious \rightarrow repeat in 4-6 weeks before assigning stage / treatment (provided there has been no architectural distortion of the landing zone lymphatics, ie: orchiopexy, previous abdominal surgery ect)

If LN $>$ 1cm outside the landing zone or $>$ 4mm in case of prior architectural distortion of the landing zone \rightarrow positive

CT chest

for Seminoma only if positive CT A/P or abnormal CXR

Staging tips

MRI brain, bone scan only if clinically indicated (symptoms, chorio,...)

LDH, aFP, bHCG 1 week post-orchietomy : if still elevated and normal CT A/P and chest imaging → repeat every 5-7 days until normalization or plateau to assign correct stage.

USE POST-ORCHIECTOMY LEVELS OF TUMOR MARKERS FOR STAGE / RISK ASSIGNMENT

PET/CT not contributing at initial diagnosis (may be useful if residual disease post initial treatment for Seminoma)

Definition of IGCCCG prognostic group.

Stage IIc & III **Seminoma**

- Προ πλατίνας εποχή – ακτινοθεραπεία
- Σήμερα (1977)
 - Bleomycin, Etoposide, Cisplatin (BEP) x3–4
 - Etoposide, Cisplatin (EP) x4
 - 90% CR στη Χ/Θ στην 4ετία
 - 10% υποτροπή
- Postchemo residual retroperitoneal mass
 - >3cm + PET - εκτομή ???
 - Παρακολούθηση (ίνωση)

Stage IIc & III NSGCTs

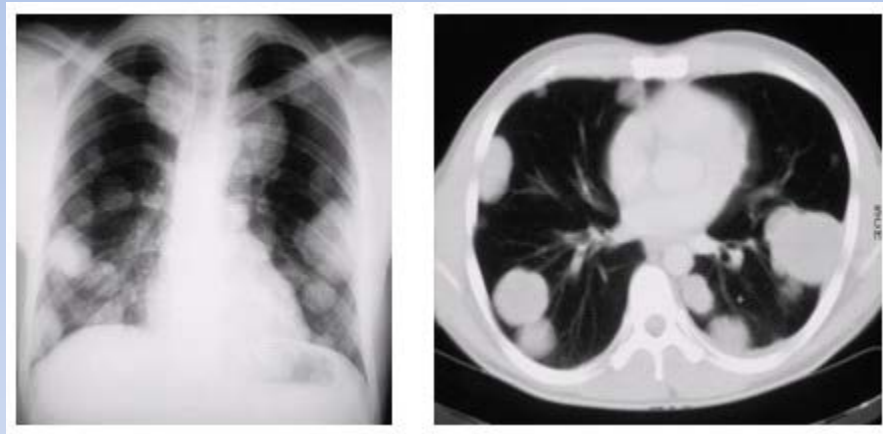
- Low risk
 - X/Θ – BEP x3 or EP x4
 - 92% 5-ετή επιβίωση
- Intermediate and High risk
 - X/Θ – BEP x4 or B/isosfamide/P
 - 48% 5-ετή επιβίωση

Stage IIc & III NSGCTs

- Μετά Χ/Θ
 - CR (φυσιολογικοί δείκτες, εξαφάνιση της μάζας)
 - Παρακολούθηση
 - 10% υποτροπή και Χ/Θ σωτηρίας
 - PR (φυσιολογικοί δείκτες, υπολειπόμενη μάζα)
 - Full B/L RPLND
 - 10-20% GCT – Χ/Θ σωτηρίας
 - 40-50% teratoma - παρακολούθηση
 - 40% νέκρωση– παρακολούθηση
 - Poor response (υψηλοί δείκτες, αναλλοίωτη μάζα)
 - Χ/Θ σωτηρίας, high dose chemo & autologous bone marrow transplant
 - 25% long term survival

Πότε η Χ/Θ είναι επείγουσα!!

Αναπνευστική ανεπάρκεια λόγω των μεταστάσεων



→ Άμεση έναρξη χημειοθεραπείας (πρίν την ορχεκτομή)

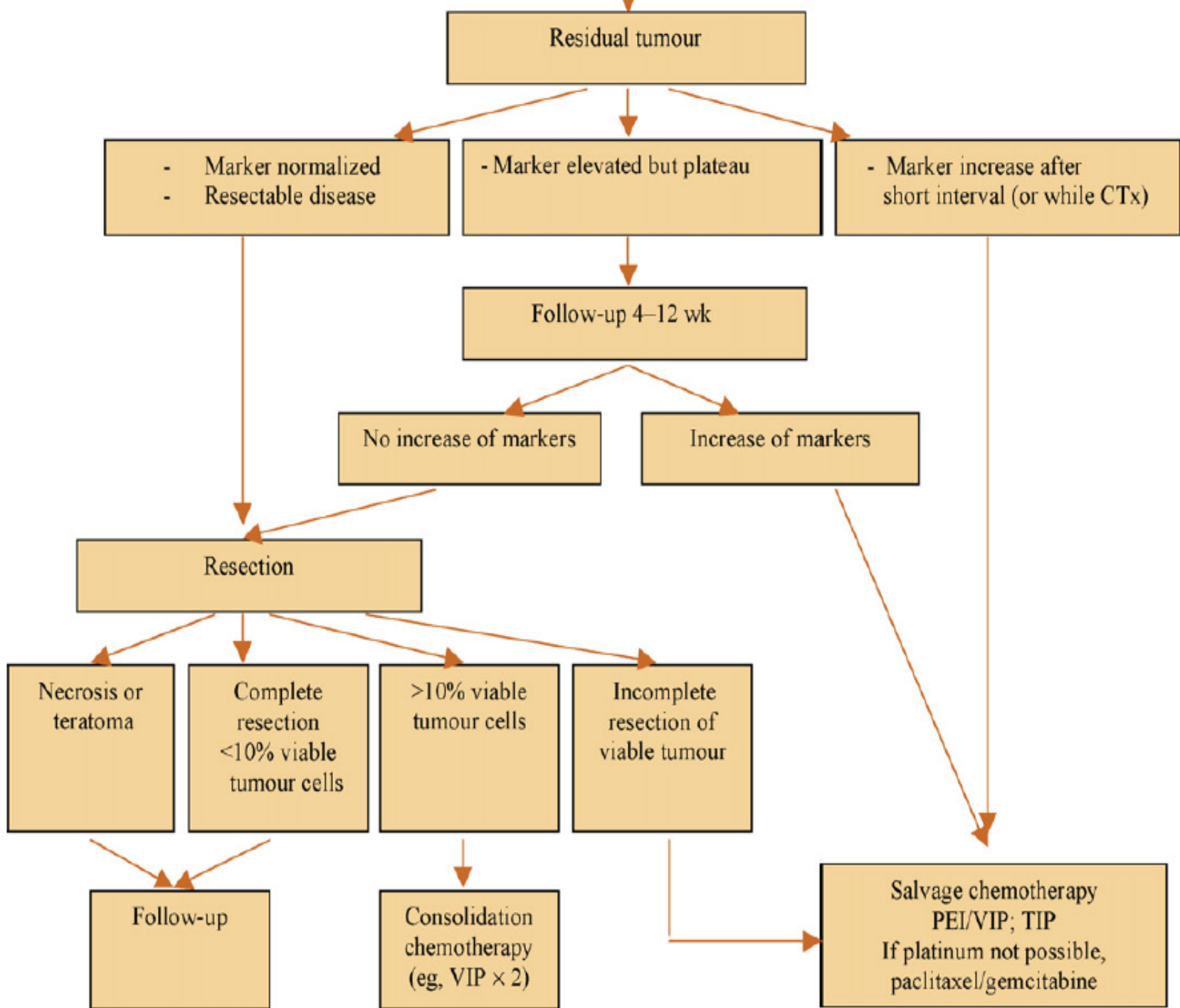
→ 3 μέρες Cis/Eto εισαγωγικό: μείωση ARDS από 87% σε 29%

Επιπλοκές Χ/Θ

Chemotherapy Drug	Toxic Effects
Bleomycin	Pulmonary toxicity, Raynaud phenomenon
Etoposide	Secondary leukemia
Cisplatin	Nephrotoxicity, ototoxicity, hypomagnesemia, neuropathy, infertility
Ifosfamide	Nephrotoxicity, hemorrhagic cystitis, SIADH, central nervous system toxicity ^a
Paclitaxel	Neuropathy, hypersensitivity reaction, diarrhea
Vinblastine	Constipation or ileus, SIADH
High-dose carboplatin	Ototoxicity, nephrotoxicity, neuropathy, electrolyte (Ca, Mg, K, Na) disturbances

Αντιμετώπιση των υπολειπόμενων μαζών

- Μη ασφαλής πρόβλεψη νέκρωσης-ίνωσης
- Το μέγεθος δεν είναι κριτήριο αποκλεισμού χειρουργικής αντιμετώπισης
- Υποεκτίμηση από τον απεικονιστικός έλεγχο



RPLND

- Πρωτογενής (TM αρνητικοί)
 - CS I NSGCT
 - CS IIA NSGCT
- Μετά χημειοθεραπεία (PC-RPLND)

ORIGINAL ARTICLE – UROLOGIC ONCOLOGY

Trends of Retroperitoneal Lymphadenectomy Use in Patients with Nonseminomatous Germ Cell Tumor of the Testis: A Population-Based Study

Maxine Sun, BSc¹, Firas Abdollah, MD^{1,2}, Lars Budaüs, MD^{1,3}, Daniel Liberman, MD^{1,4}, Zhe Tian, BSc¹, Monica Morgan, MD^{1,4}, Rupinder Johal, MD^{1,4}, Jan Schmitges, MD^{1,3}, Shahrokh F. Shariat, MD⁵, Francesco Montorsi, MD², Markus Graefen, MD³, Paul Perrotte, MD^{1,4}, and Pierre I. Karakiewicz, MD^{1,4}

- Μείωση των RPLNDs σταδίου I
 - 39% 1988 – 1995
 - 16% 2004 - 2006

Indiana classification

- Κλασικός (standard) PC-RPNLD
 - Μετά 1^{ης} γραμμής χημειο
- Σωτηρίας (salvage) PC-RPNLD
 - Μετά 2^{ης} γραμμής χημειο με δείκτες κφ
- Απελπισίας (desperation) PC-RPNLD
 - Μετά 2^{ης} γραμμής χημειο με > δείκτες
- Redo PC-RPNLD
 - Υποτροπή μέσα στο χει/κο πεδίο
- Unresectable PC-RPNLD

Ενδείξεις: Σεμίνωμα

- Μάζα >3 cm
- + ευρήματα στο PET (4-6 εβδομάδες μετά την 21^η ημέρα από την τελευταία χημειο ή ακτινο)
- Υποτροπή μετά 2ετία (Late relapse)
- Μετεγχειρητική νοσηρότητα
 - Επικουρικοί χειρισμοί: 38.1% vs 25% NSGCT
 - Επιπλοκές: 24.7% vs 20.3% NSGCT

PC-RPNLD για μάζες >3cm

	έτος	n	Ίνωση	Σεμίνωμα
Herr et al.	1997			
> 3 cm		27	19 (70 %)	8 (30 %)
< 3 cm		28	28 (100 %)	0 (0 %)
Ravi et al.	1999			
> 3 cm		25	18 (72 %)	7 (28 %)
< 3 cm		17	17 (100 %)	0 (0 %)
Ganjo et al.	1999			
> 3 cm		18	16 (89 %)	2 (11 %)
< 3 cm		8	6 (75 %)	2 (25 %)
Σύνολο				
> 3 cm		70	53 (76 %)	17 (24 %)
< 3 cm		53	51 (96 %)	2 (4 %)

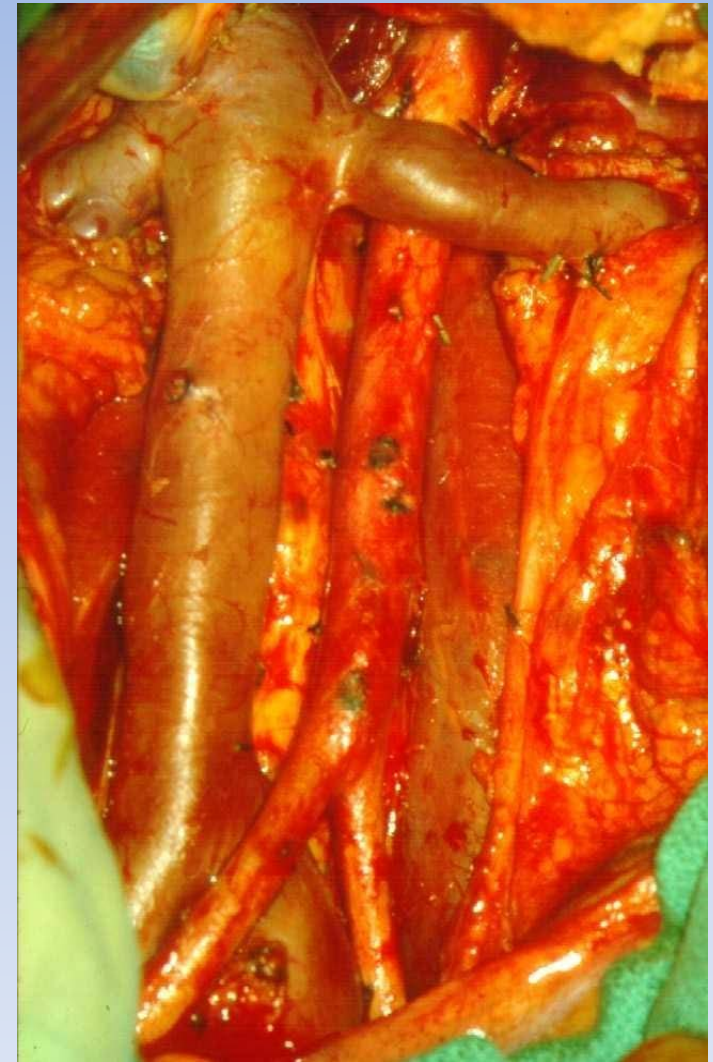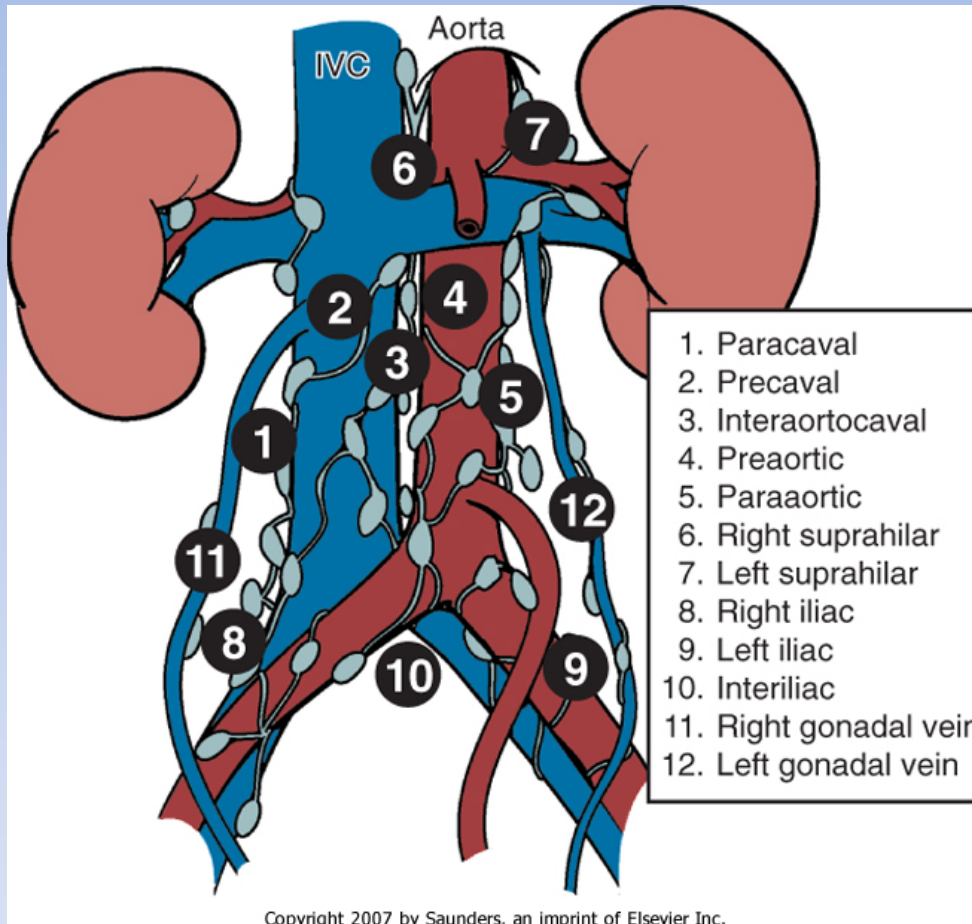
Ενδείξεις: Μη Σεμινωμάτωδεις

- Μάζα > 1 cm + φυσιολογικοί δείκτες
- Μάζα > 1 cm + σταθεροί δείκτες (plateau)
- Μάζα < 1 cm + τεράτωμα στην αρχική βιοψία
- Φυσιολογικοί δείκτες + υποτροπή εντός του χει/κου πεδίου της πρώτης επέμβασης
- ± φυσιολογικοί δείκτες μετά από χημειοθεραπεία σωτηρίας με εξαιρεσιμες μάζες
- Χημειοαντίσταση με εξαιρεσιμες μάζες

Λεμφαδενικές μεταστάσεις

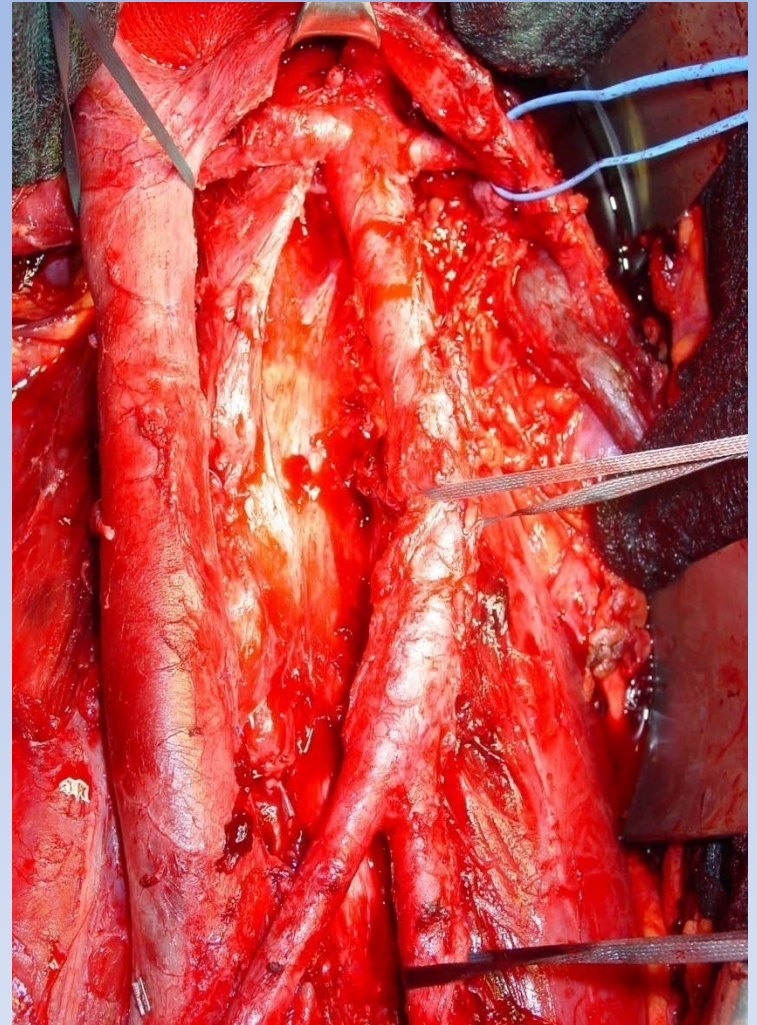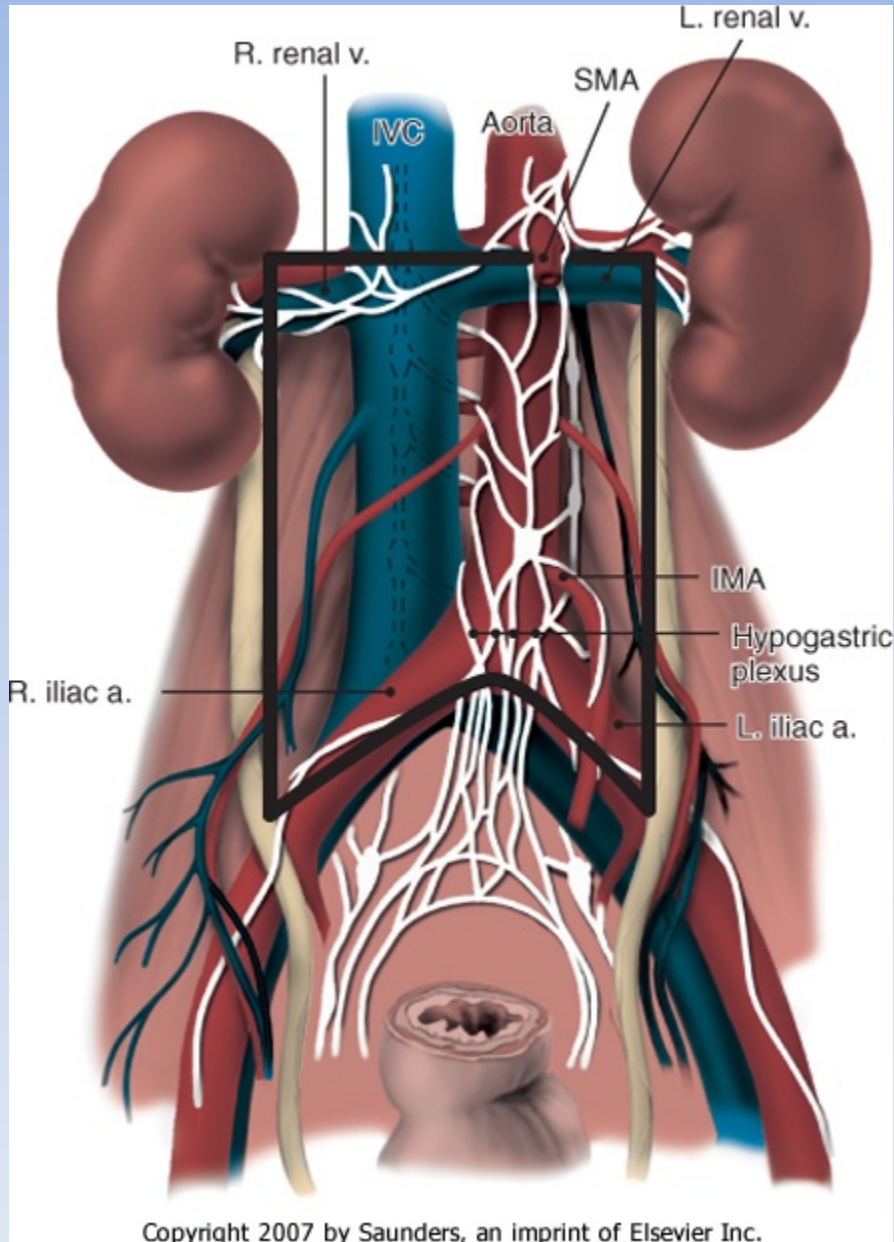
- Προβλέψιμη φυσική ιστορία (εκτός χοριοκαρκίνωματος)
- **Αριστερός**: παραορτικοί – προαορτικοί - μεταξύ κάτω κοίλης φλέβας και αορτής
- **Δεξιός**: μεταξύ της κάτω κοίλης φλέβας και της αορτής και ακολουθεί η διήθηση των προκοιλικών και παραορτικών
- Στη συνέχεια στους μεσοθωρακικούς και υπερκλείδιους λεμφαδένες
- Επιδιδυμίδα ---- έξω λαγόνιους
- Όσχεο ---- βουβωνικούς
- **Scrotal violation**

Χειρουργική τεχνική



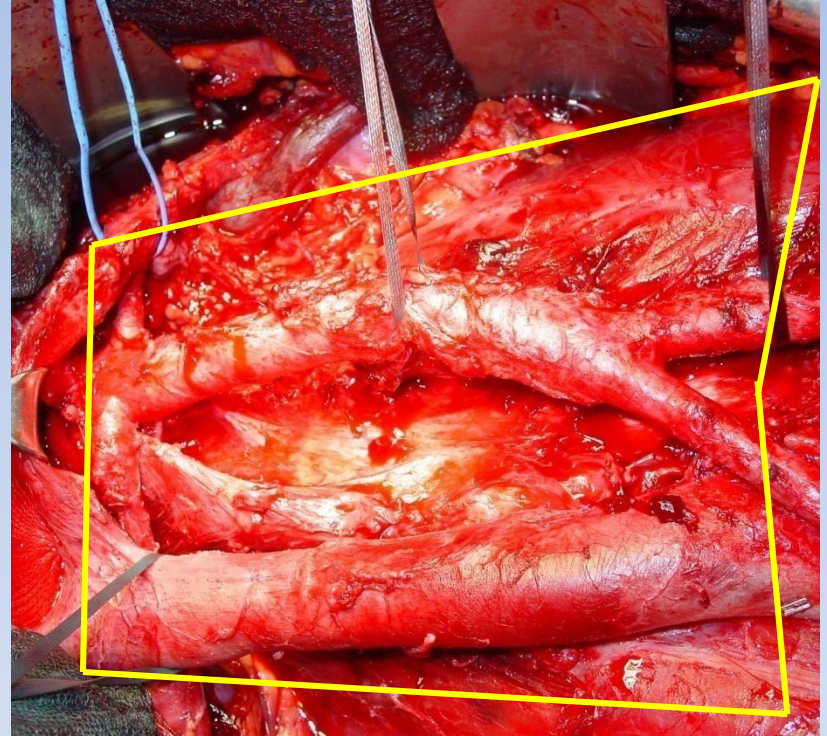
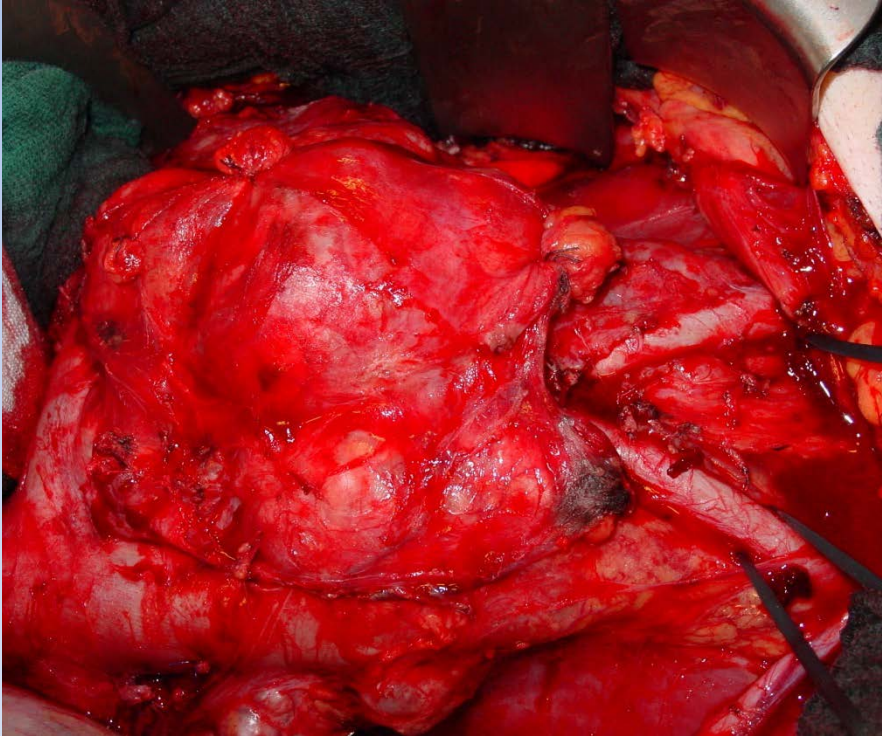
Bilateral Suprahilar

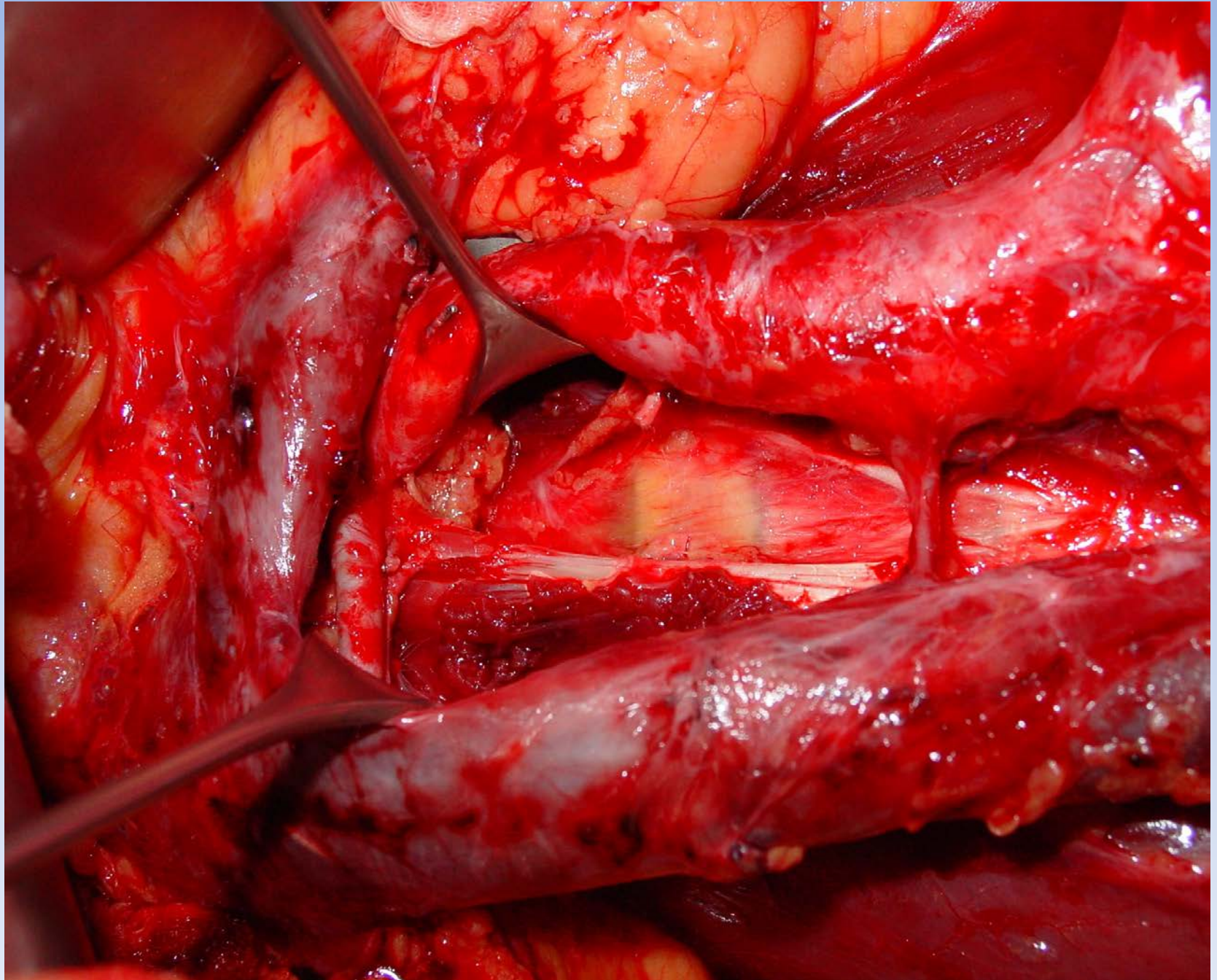
Χειρουργική τεχνική



Bilateral Infrarenal

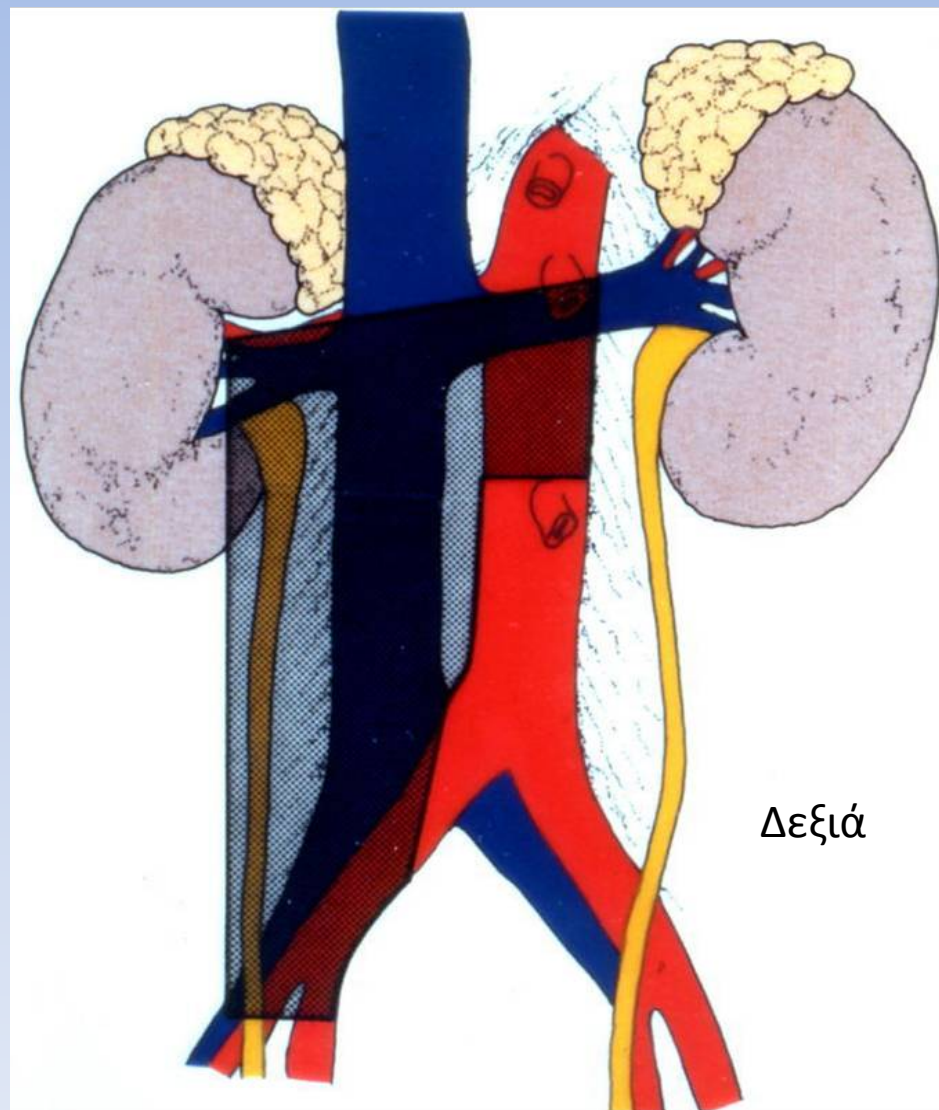
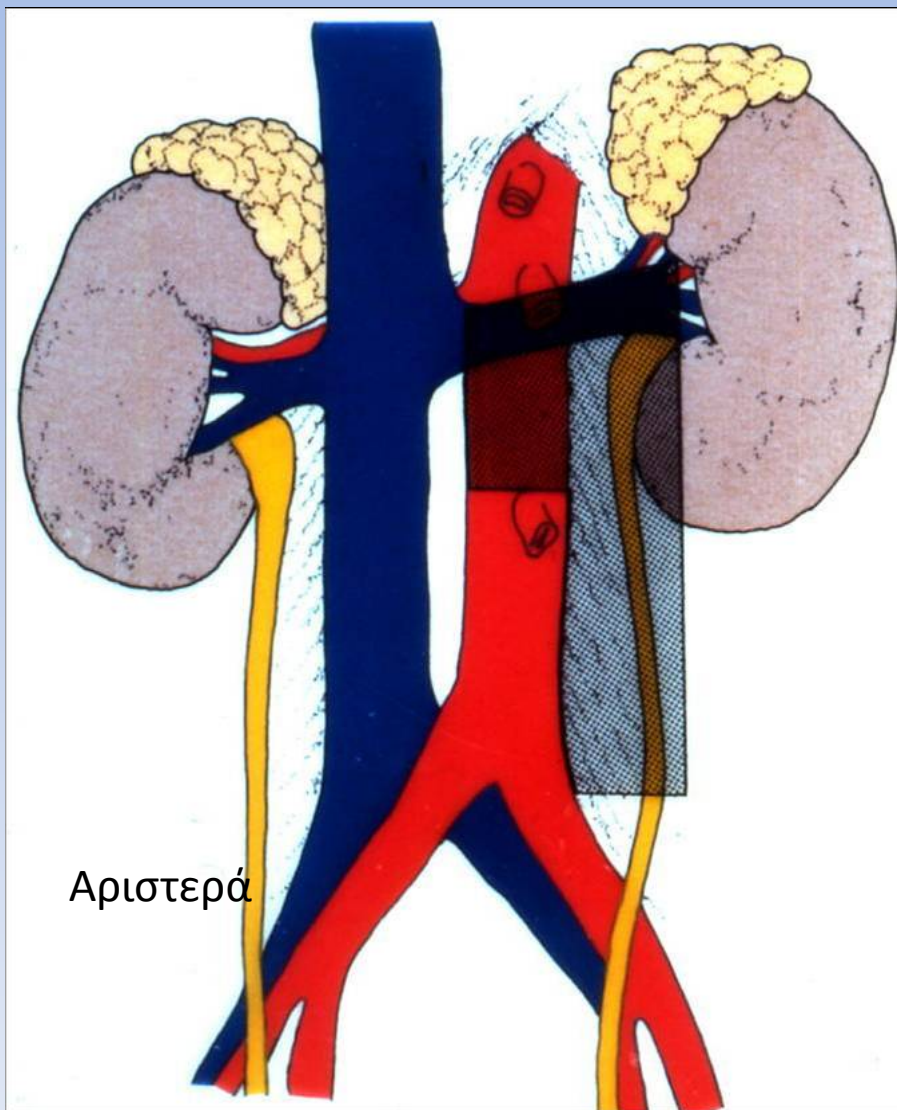
“full bilateral”





Χειρουργική τεχνική

Τροποποιημένη PC-RPLND (NS)

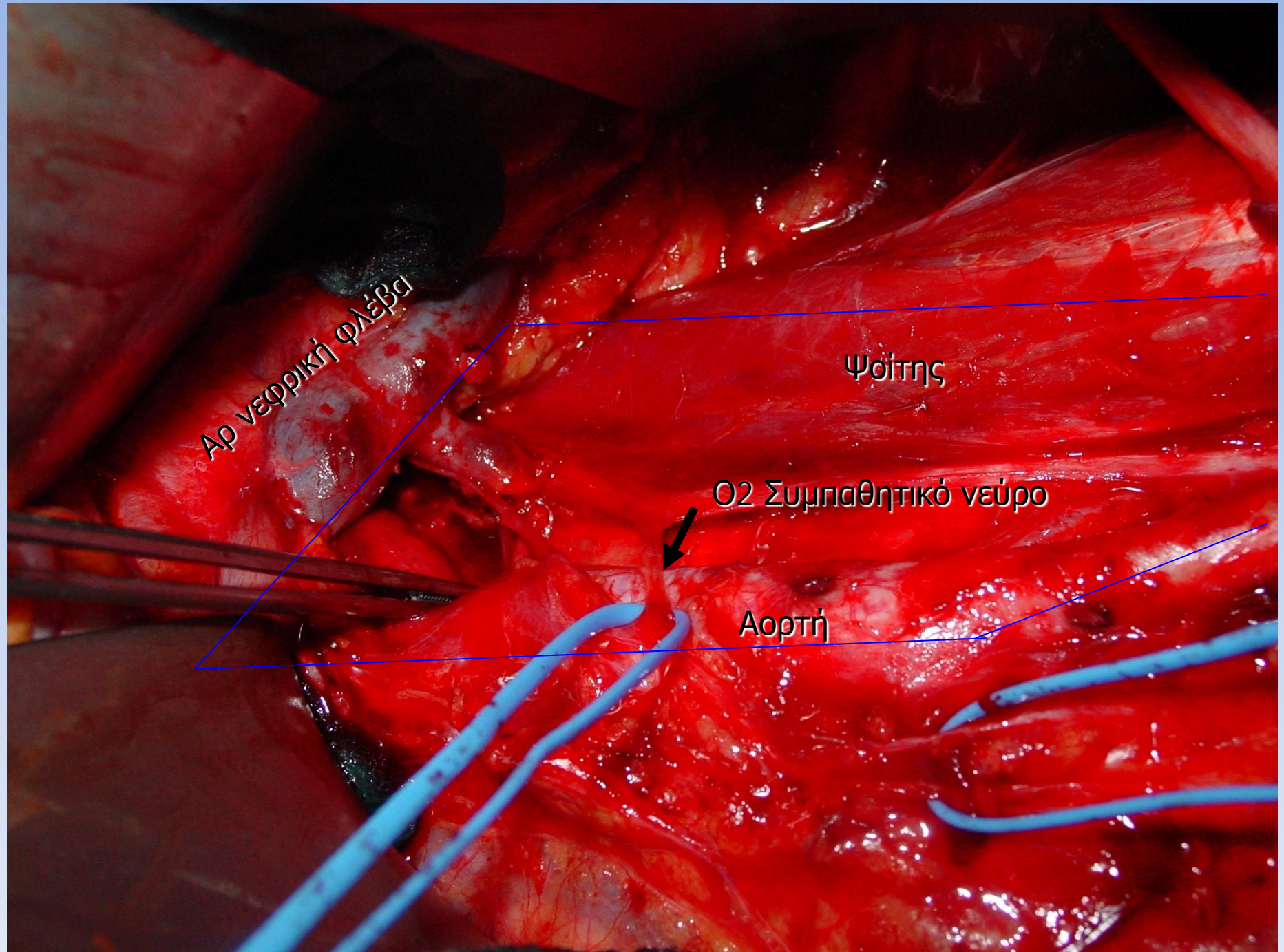


Αρ νεφρική φλέβα

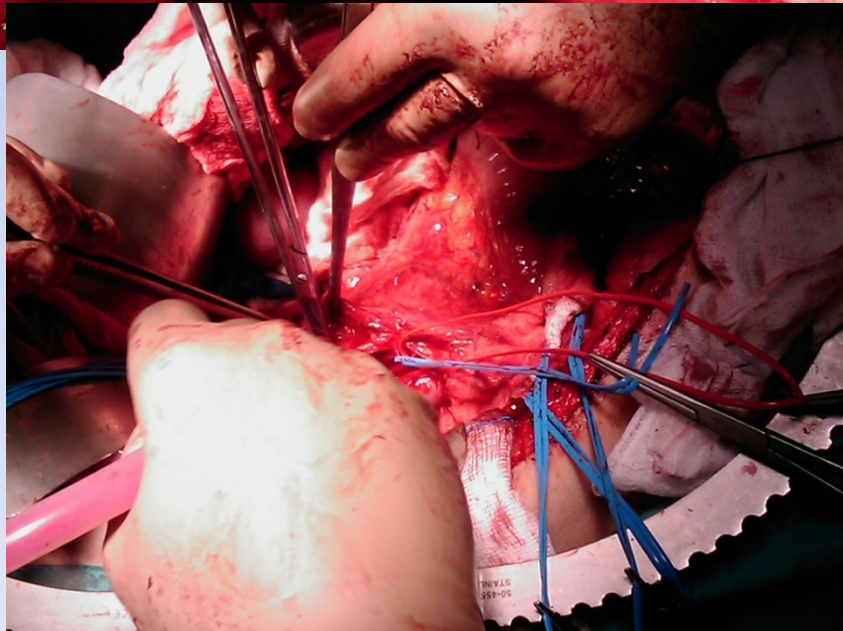
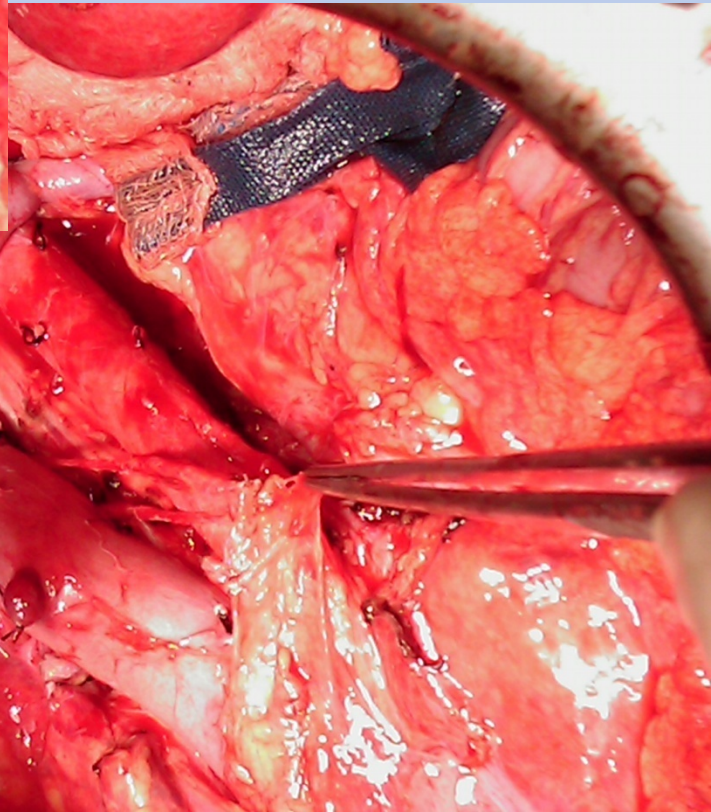
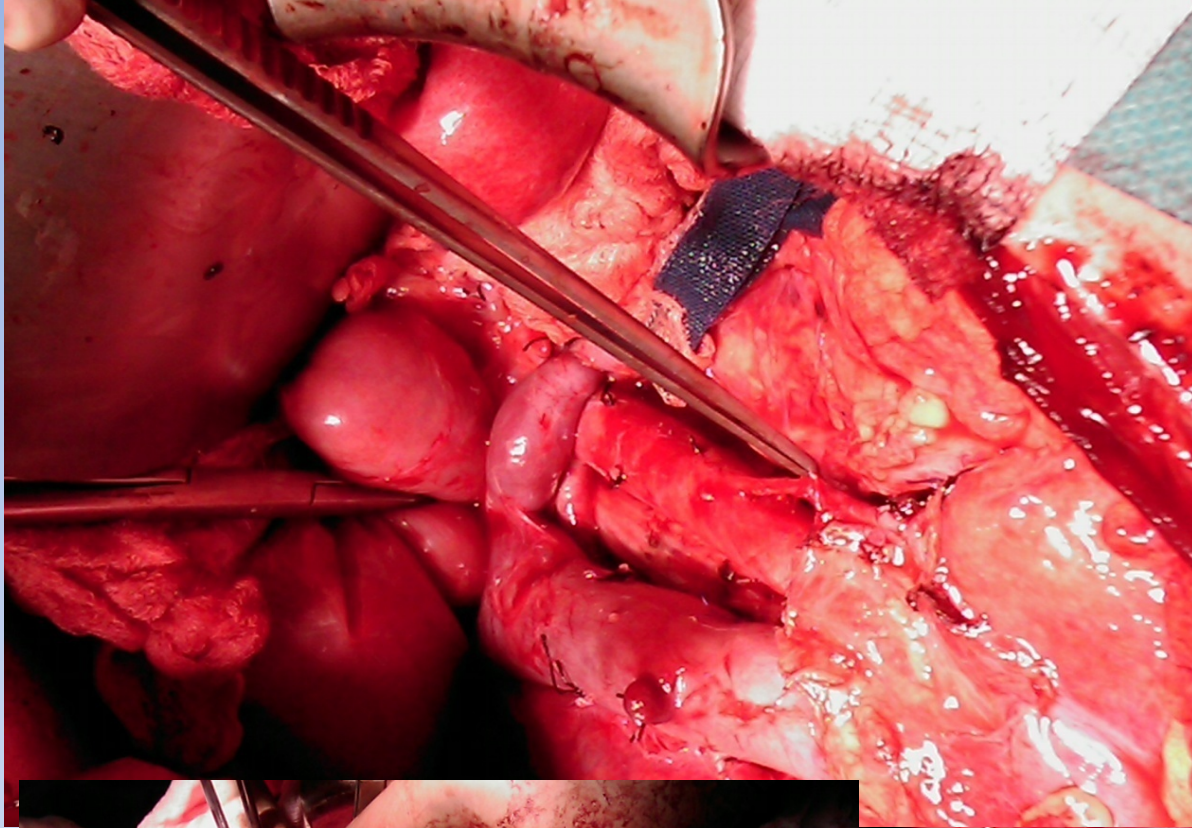
Ψοίτης

O2 Συμπαθητικό νεύρο

Αορτή



Template Full bilateral



Τροποποιημένο χειρουργικό πεδίο

- n = 532 (76% full bilateral – 24% template) PC-RPLND

Region	Open			Laparoscopic	
	TTSG*	Indiana	MSK	Innsbruck	JHU
Right-sided template					
Precaval	√†	√	√	√	√
Paracaval	√	√	√	√	√
Interaortocaval	√	√	√	√	√
Preaortic	√	√	√	√	
Para-aortic			√		
Ipsilateral iliac	√	√	√	√	
Contralateral iliac					
Gonadal vein	√	√	√	√	√
Left-sided template					
Precaval		√	√		
Paracaval					
Interaortocaval		√	√		√
Preaortic	√	√	√	√	√
Para-aortic	√	√	√	√	√
Ipsilateral iliac		√	√		
Contralateral iliac					
Gonadal vein	√	√	√	√	√

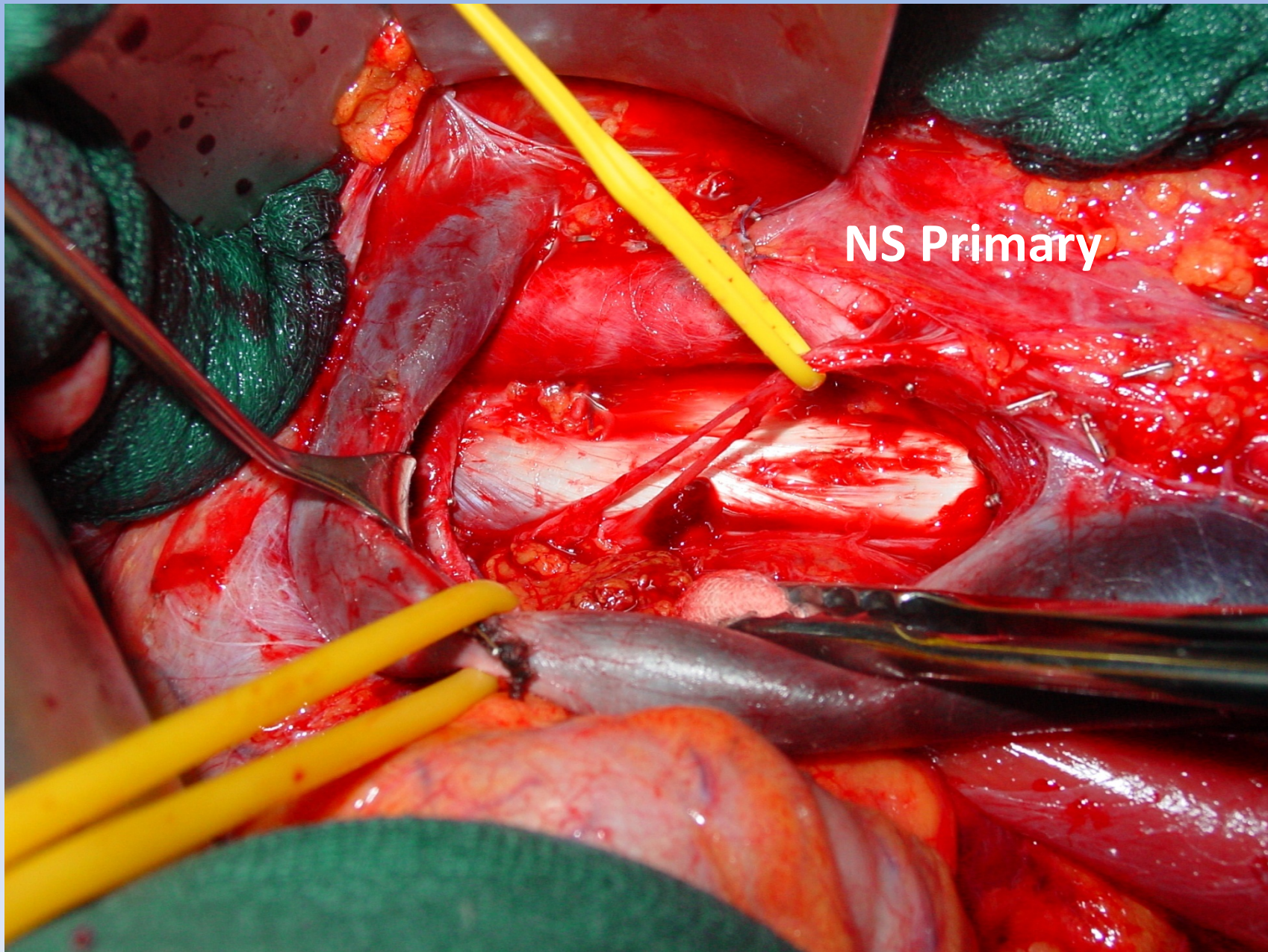
Ύψωση 49%

Μόνο τεράτωμα 40%

GCT 11%

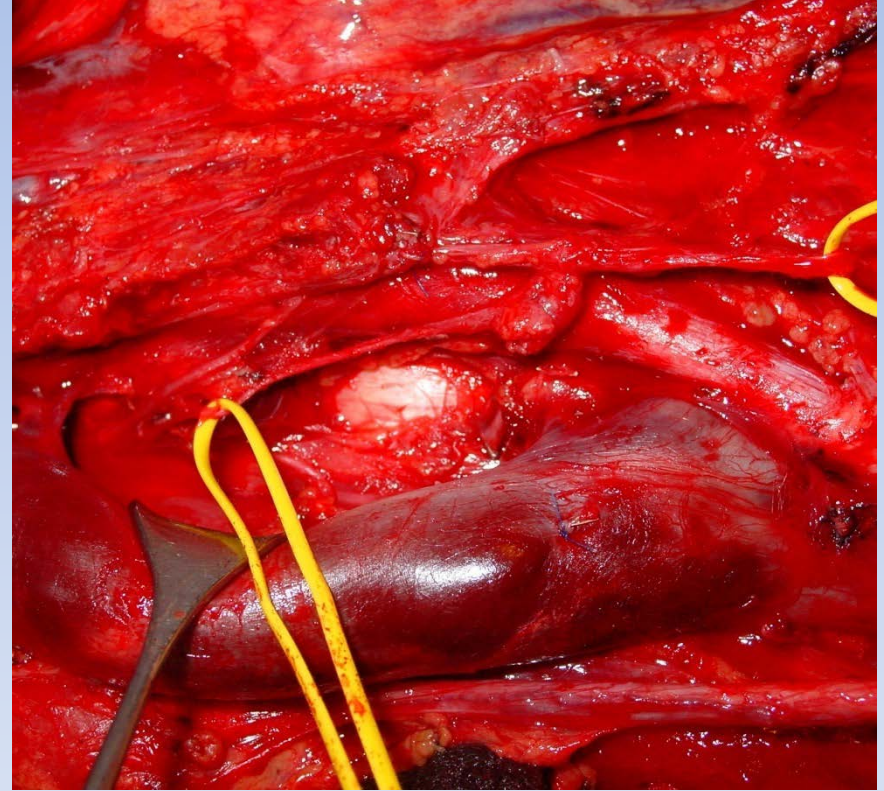
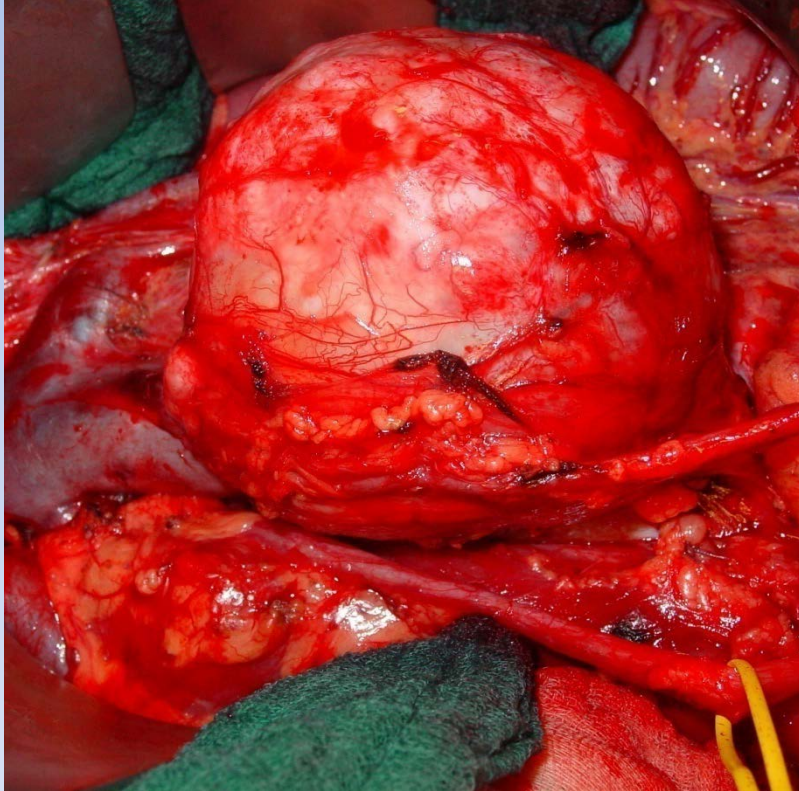
32% όγκος εκτός τροποποιημένου πεδίου (template)

Μόνο σε καλά επιλεγμένους ασθενείς

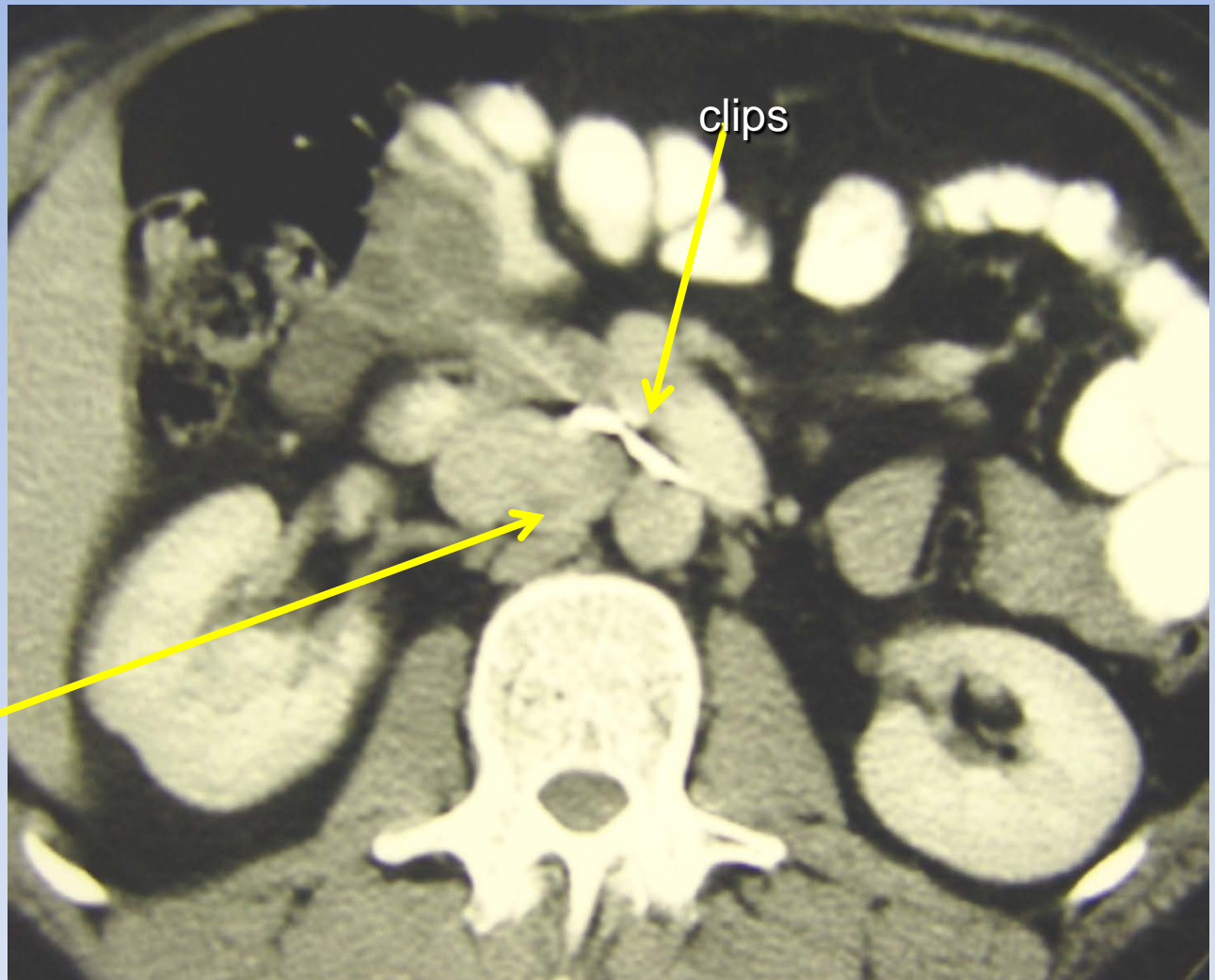

NS Primary

Full bilateral NS-PC-RPLND

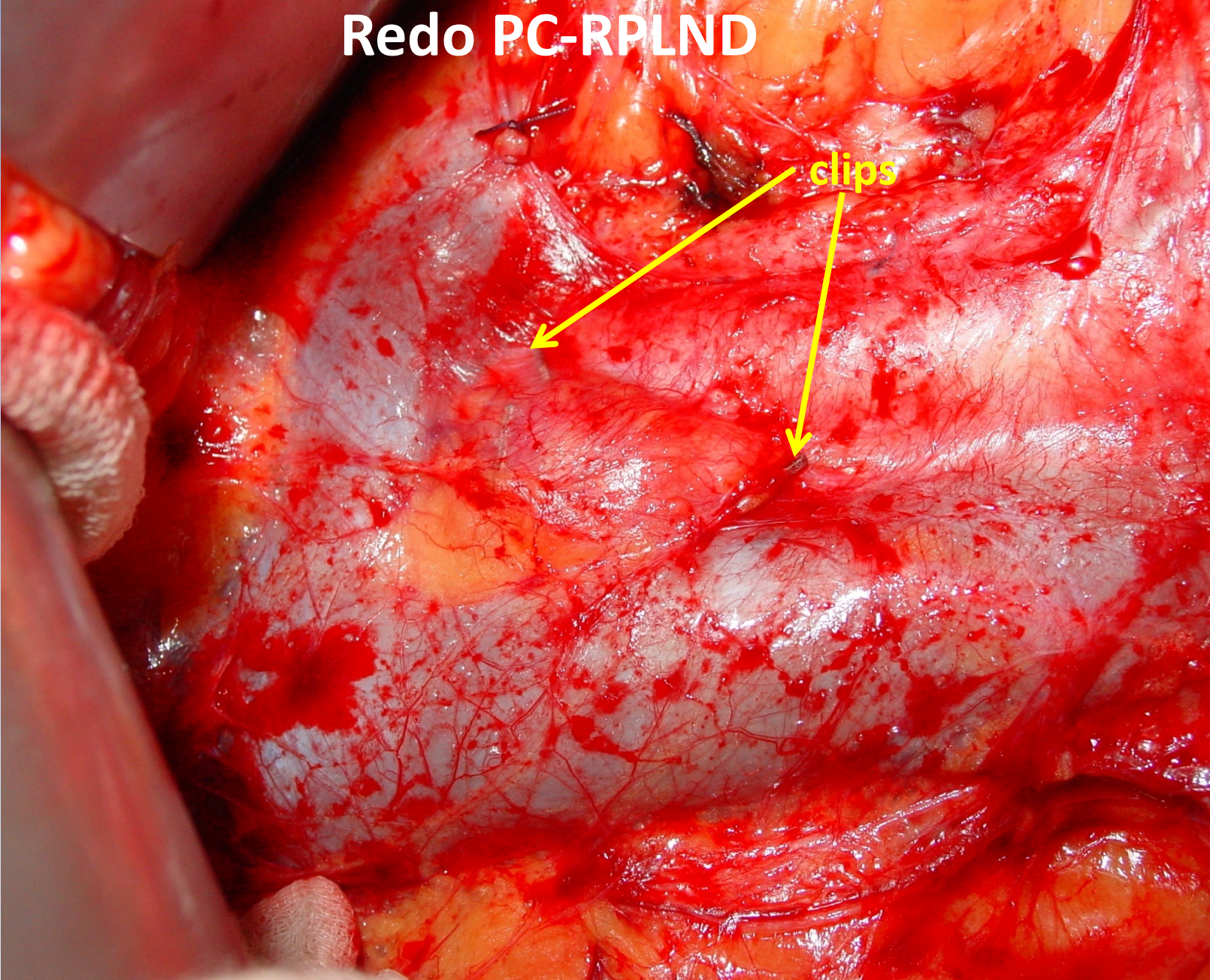


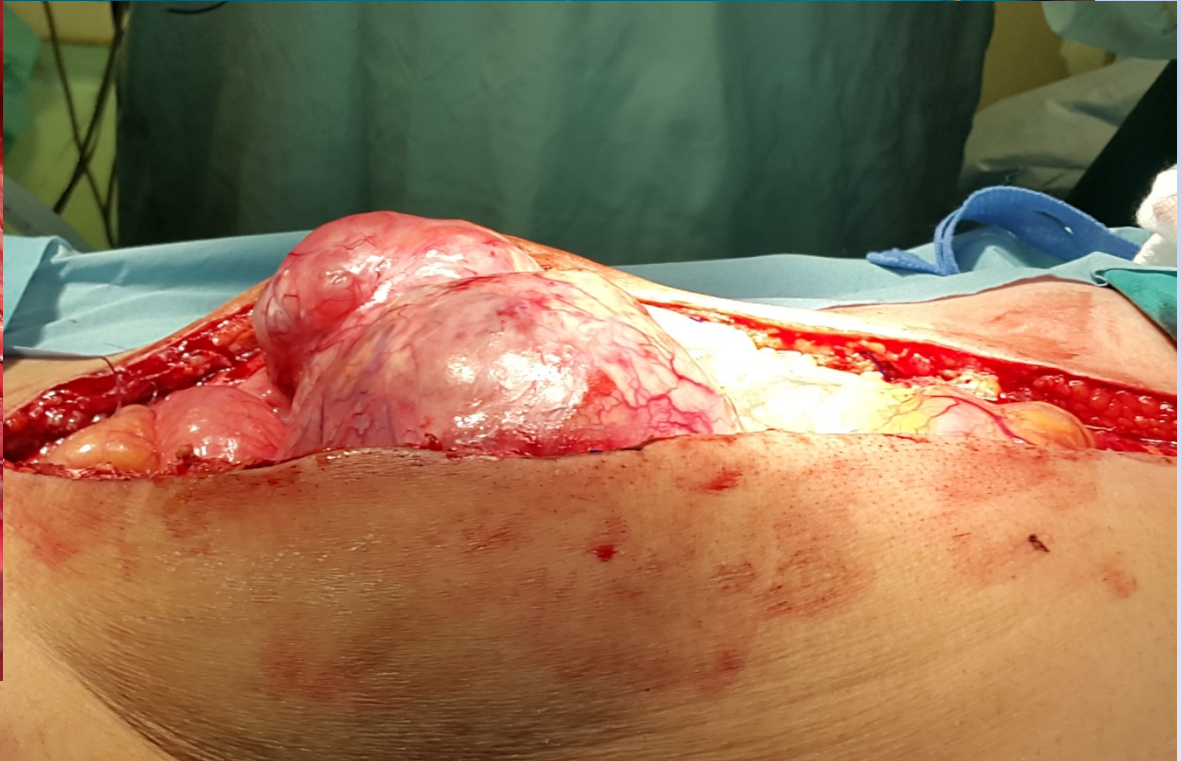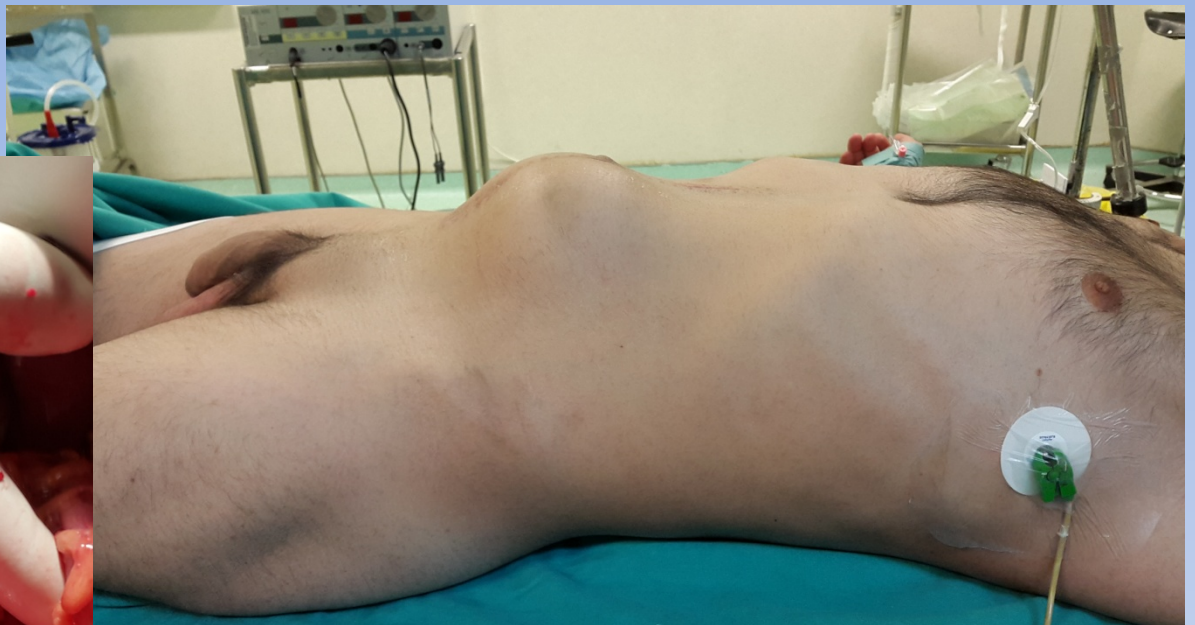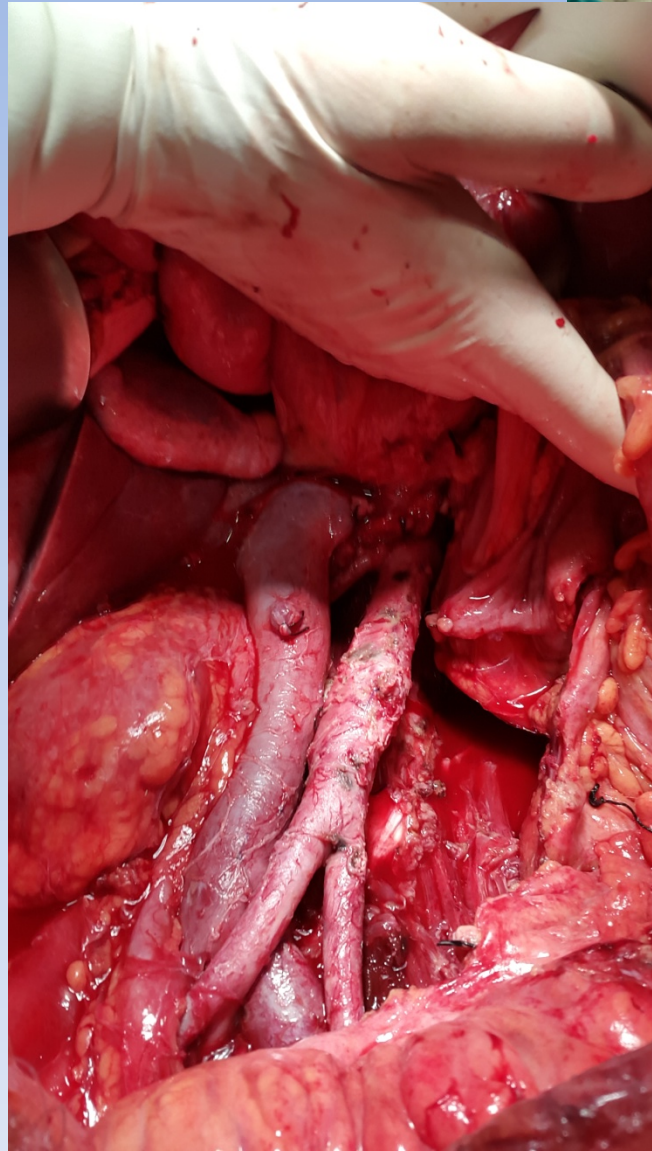
Redo PC-RPLND



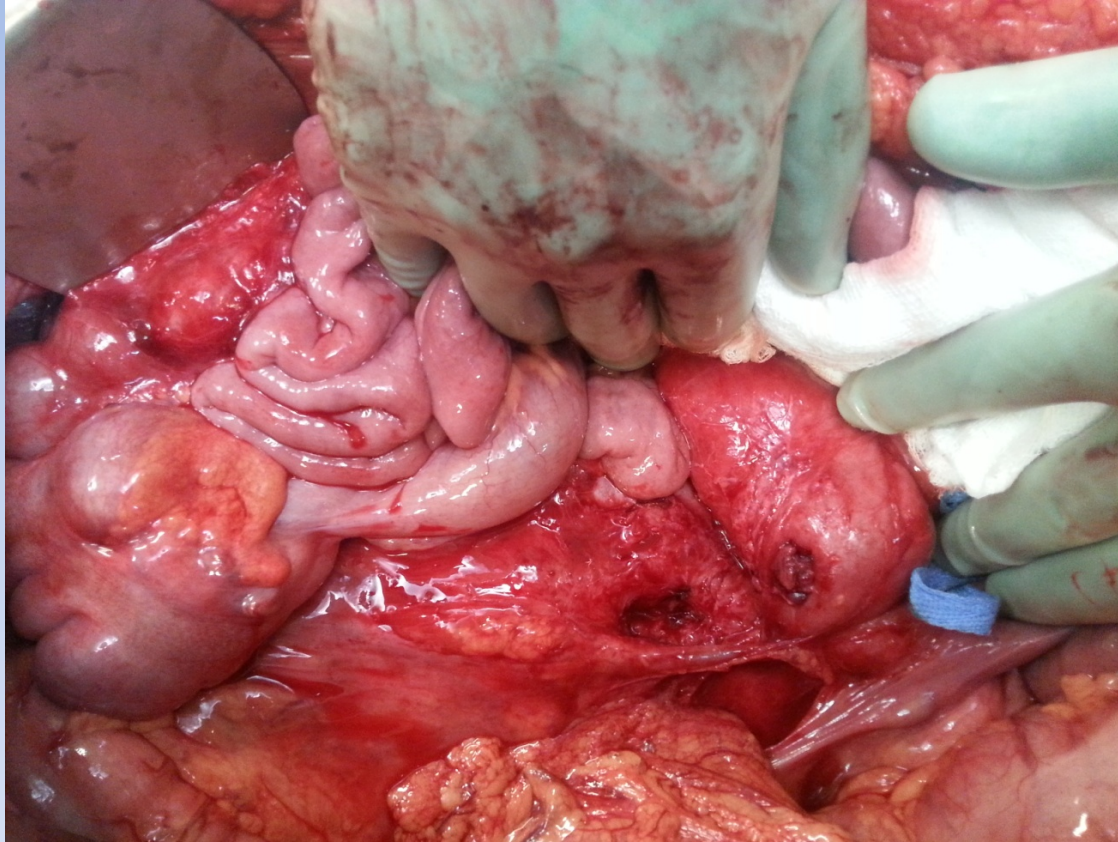
Υποτροπή

Redo PC-RPLND





Unresectable PC-RPNLD



Τι βρίσκουμε στον RPLND;

- Μετά χημειοθεραπεία
- Νέκρωση ή ίνωση 50%
- Τεράτωμα ± νέκρωση ή ίνωση 30%
- Καρκίνωμα από γεννητικά κύτταρα 15%
- Καρκίνωμα από μη-γεννητικά κύτταρα <5%

- Με αυξημένους δείκτες
 - Καρκίνωμα από γεννητικά κύτταρα 40-80%
- Μετά 2^{ης} γραμμής χημειοθεραπεία
 - Καρκίνωμα από γεννητικά κύτταρα 50%

Ριζική αφαίρεση

- n=580 (417 1^η χημειο, 163 2^η χημειο)
- 43/417 (10%) καρκίνωμα
- 90/163 (55%) καρκίνωμα

- Υφολική εξαίρεση 88% θάνατος
- Ολική εξαίρεση 40%

Fox E et al JCO 1993

- Φυσική ιστορία του τερατώματος

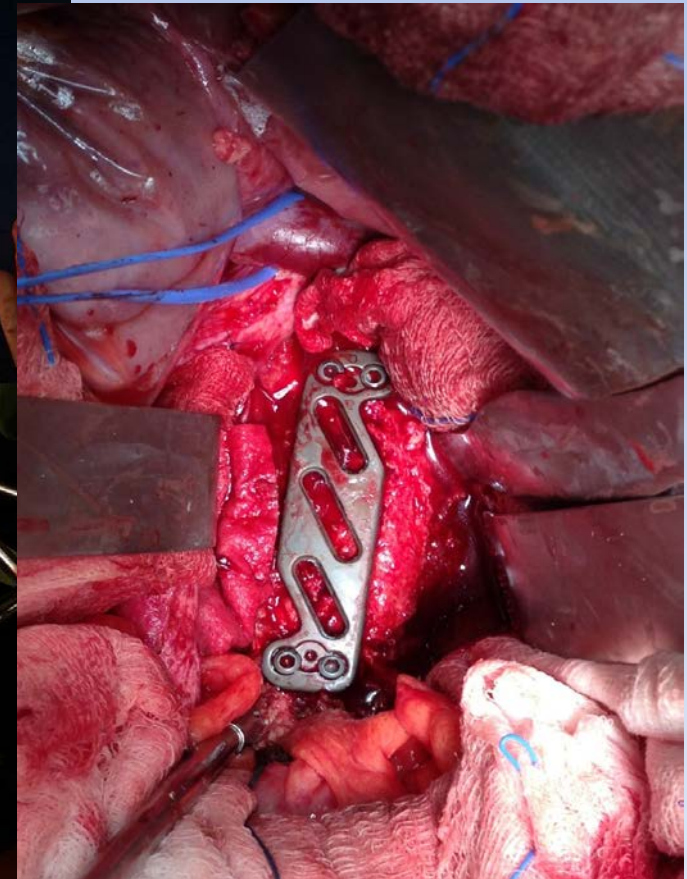
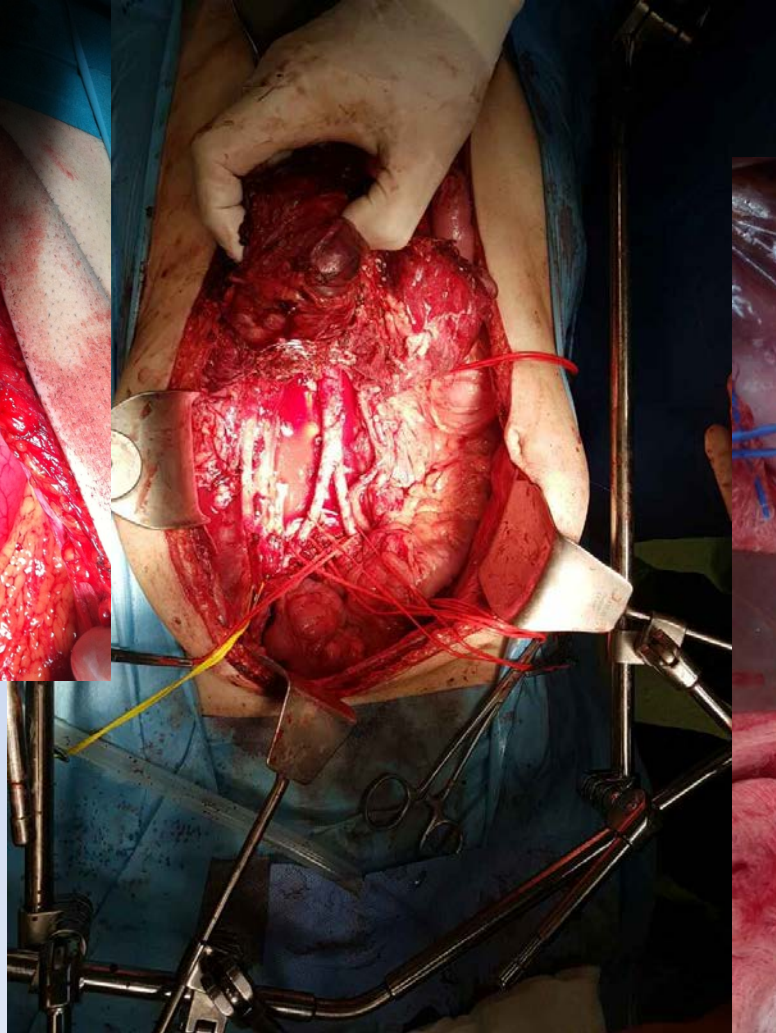
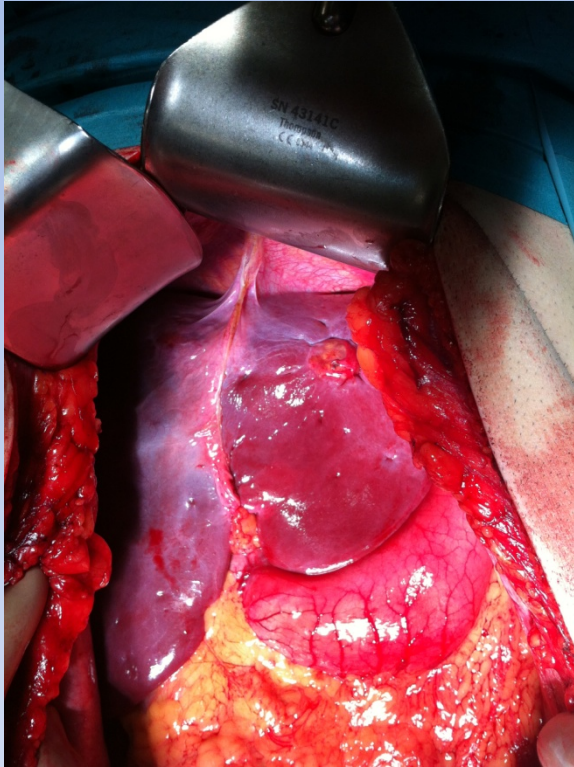
Post-chemotherapy viable NSGCT

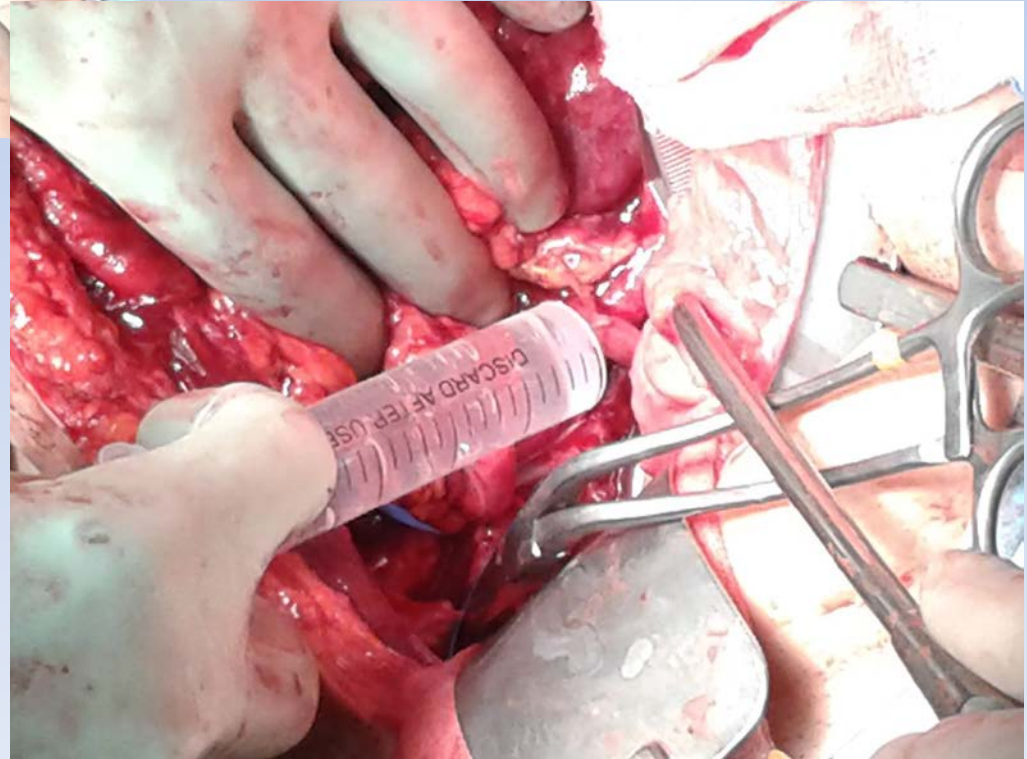
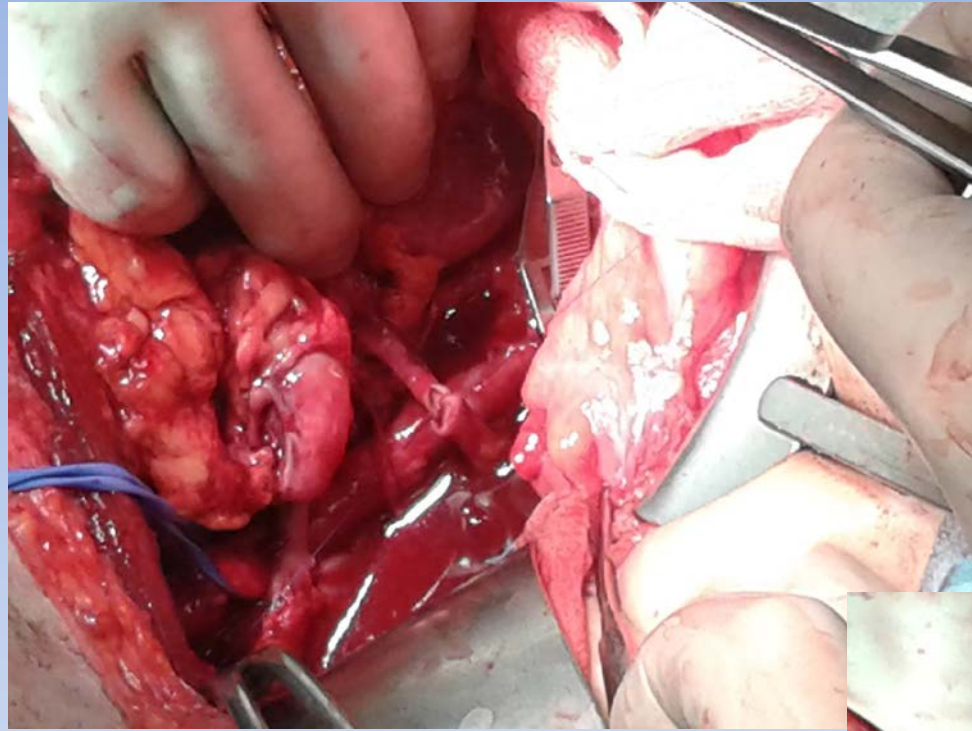
- Unfrequent (<15%)
- Not a death sentence (Overall survival: 73%)
- Prognostic factors identified and validated:
 - Incomplete resection
 - Viable cells $\geq 10\%$
 - IGCCCG (poor-intermediate)
- Importance of a complete resection
- Role of post-surgery chemotherapy?
- Difficulty for designing a randomized trial

Συμπληρωματικές επεμβάσεις

Type of surgery	Frequency
Resection of IVC	4 (2.5%)
Prosthesis of IVC	3 (1.9%)
Thrombectomy of IVC	2 (1.3%)
Aortic replacement	2 (1.3%)
Nephrectomy	6 (3.8%)
Ureteral resection with end-to-end anastomosis, reimplantation	4 (2.5%)
Bowel resection	6 (3.8%)
Resection of liver metastases	8 (5.0%)
Resection of retrocrural masses	8 (5.0%)
Total	43 (27.2%)

Συμπληρωματικές επεμβάσεις





Επιπλοκές PC-RPLND

n=603 (1982-1992)

20.7% επιπλοκές

n=229 (1990-2002)

wound infection	2.2 %
chylous ascites	1.7 %
prolonged ileus	1.7 %
pneumonitis	1.2 %
pancreatitis	0.8 %
acute renal failure	0.4 %
neurological	0.4 %
other	2.2 %

10.6%

Επιπλοκές PC-RPLND

Παλίνδρομη εκσπερμάτιση

Modified bilateral

75%

Ns

5%

Όγκος σπέρματος

προ-RPLND

4,4ml

μετά-RPLND

2,5ml

Jacobsen KD, Br J Cancer 1999

Nerve-sparing PC-RPLND

Lumber nerve roots spared	Antegrade Ejaculation	Total Patients
All Right	80%	30
3 right	92%	12
2 right	67%	6
1 right	0%	1
All Left	70%	20
3 Left	67%	3
2 Left	75%	4
Bilateral All	80%	5

- 81 ασθενείς μετά nerve sparing PC-RPLND.
- 35 μήνες FU
 - 6 recurrences
 - 0 in RP.

Μακροπρόθεσμες επιπτώσεις

Καρδιαγγειακή νοσηρότητα

- cardiovascular risk** after RT / CTX: RR 2.4 / 2.6

Huddart RA et al. J Clin Oncol 2003 (n=992)
Sagstuen H et al. J Clin Oncol 2005 (n=1289)
Nuver J et al. JCO 23:9130 (2005) (n = 65)
Fossa SD et al. J Natl Cancer Inst 99: 533 (2007) (n = 38907)
Haugnes HS et al. (Tromso, Norwegen) J Clin Oncol 28:4649-57 (2010)

Γονιμότητα

- fertility*** surveillance / CTX: 92% / 48%

2nd Malignancy

Up to 18% 25yrs after XRT
Chemo

Higher long-term incidence of leukemia, melanoma, lymphoma, colon, stomach, kidney, prostate, bladder, thyroid, rectum, pancreas, connective tissue cancers

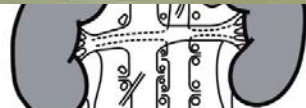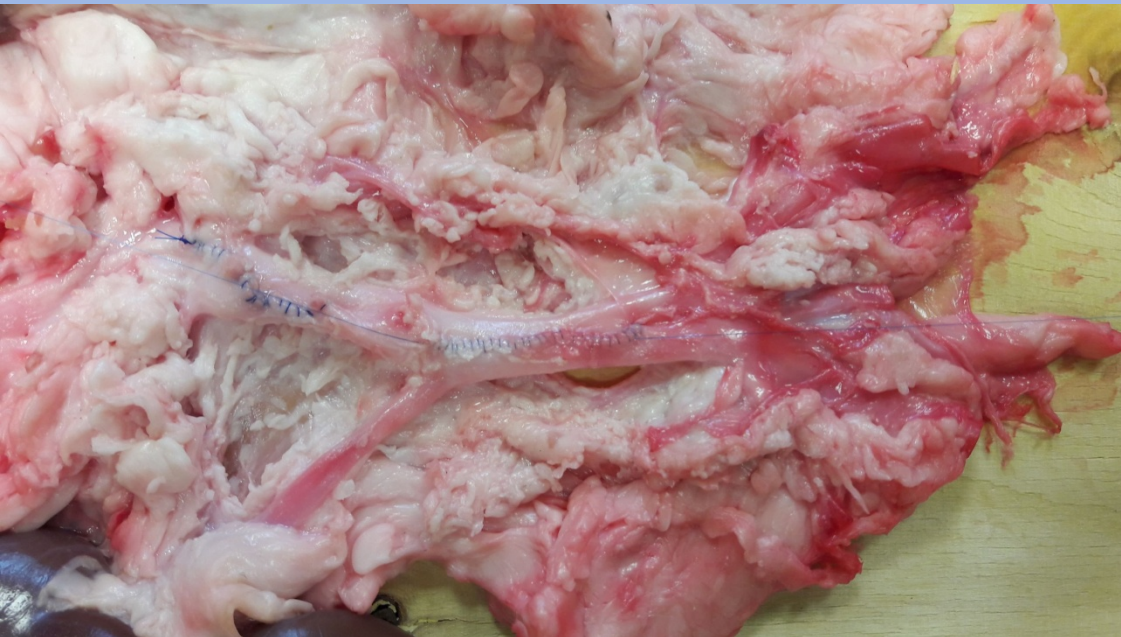*** Brydoy M et al. J Natl Cancer Inst 2005 (n = 1814)
Huyghe E et al. Cancer 2004 (n = 451, 1979-1999)

Παρακολούθηση - Συμβουλές



Συμπεράσματα

- **Χημειοθεραπεία**
 - Καλής πρόγνωσης → PEB x 3
 - Ενδιάμεσης/κακής → PEB x 4
- **Εκτομή υπολειματικού**
 - Σεμίνωμα με προυποθέσεις
 - NS: υπολειμματική νόσος μετά Χ/Θ >1 cm
 - PC-RPLNDs σύνθετες επεμβάσεις
 - Επιλεκτικά τροποποιημένα/nerve sparing
 - Μόνο σε εξειδικευμένα κέντρα
 - Λαπαροσκοπική – Ρομποτική ??????????

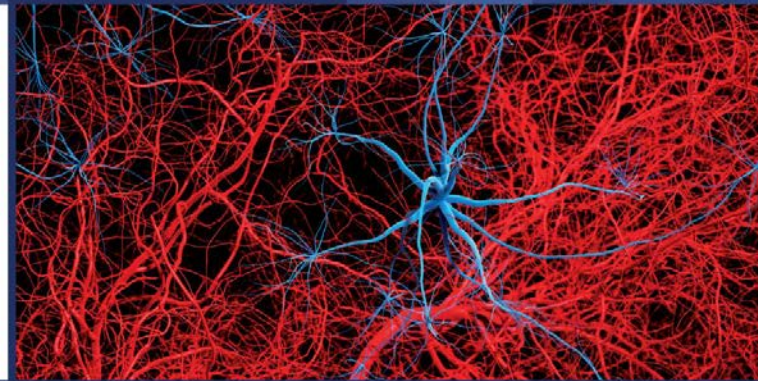


ΚΛΙΝΙΚΟ ΦΡΟΝΤΙΣΤΗΡΙΟ

ΚΑΡΚΙΝΟΣ ΤΟΥ ΟΡΧΕΩΣ
ΟΠΙΣΘΟΠΕΡΙΤΟΝΑΪΚΟΣ ΛΕΜΦΑΔΕΝΙΚΟΣ ΚΑΘΑΡΙΣΜΟΣ

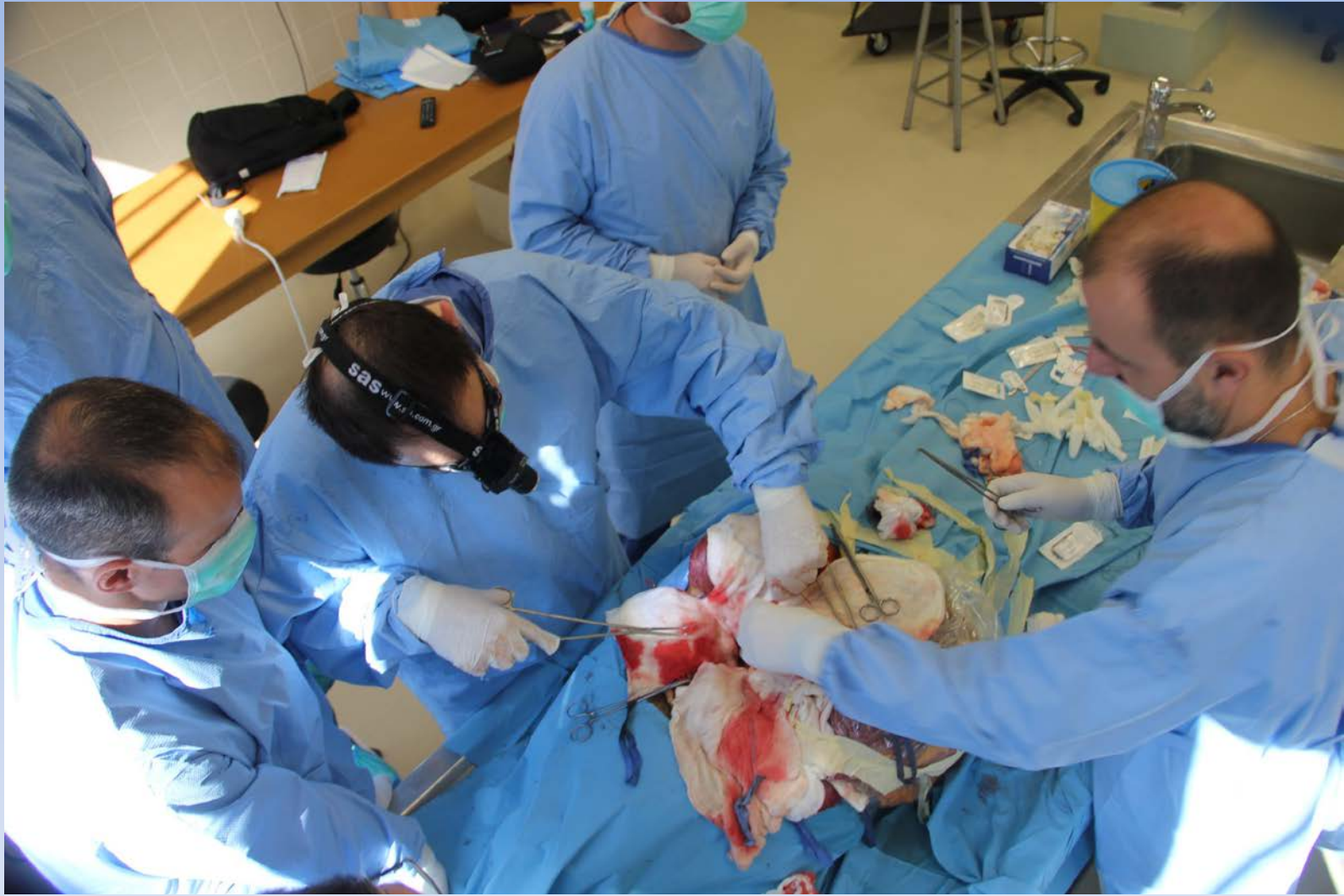ΑΠΟ ΤΗ ΘΕΩΡΙΑ ΣΤΗΝ ΠΡΑΞΗ

- Παρακολούθηση επέμβασης RPLND
- Θεωρητική διδασκαλία
- Πρακτική άσκηση συρραφής αγγείων



11
ΑΠΡΙΛΙΟΥ 2016 / ΛΑΡΙΣΑ

ΑΙΘΟΥΣΑ ΕΡΓΑΣΤΗΡΙΟΥ ΑΝΑΤΟΜΙΑΣ
ΙΑΤΡΙΚΗ ΣΧΟΛΗ ΠΑΝΕΠΙΣΤΗΜΙΟΥ ΘΕΣΣΑΛΙΑΣ



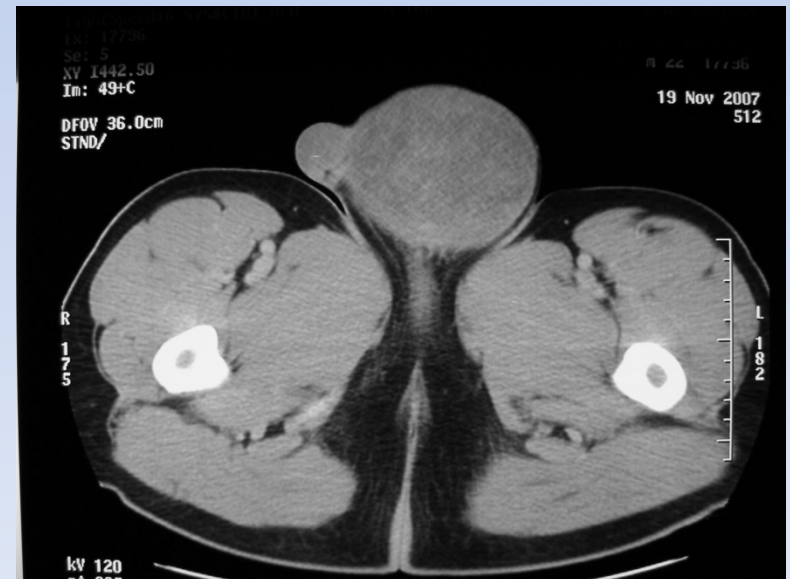
KM 23 χρ

18/11/2007: Μάζα αρ όρχεως

19/11/07 CT θώρακος: ΚΦ

CT ΑΟΚ: οπισθοπεριτοναϊκή μάζα 17x17x12 cm

21/11/07 βΗCG: 2.518
αFP : 6.240



LightSpeed16 SYS#CT01_0C0
Ex: 17796
Se: 5
XY 192.50
Im: 14+C

A 180

G.H. LARISSA

MALLABAS KON/MS
A 22 17796

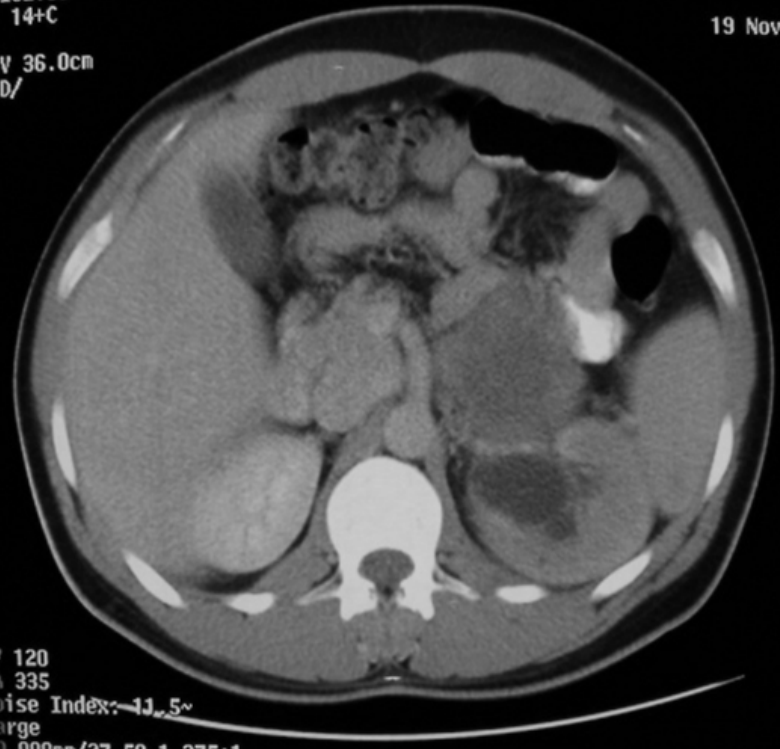19 Nov 2007
512

DFOV 36.0cm
STND/

R
1
7
5

L
1
8
4

kV 120
mA 335
Noise Index: 11.5~
Large
10.000mm/27.50 1.375:1
Filt: 0.0



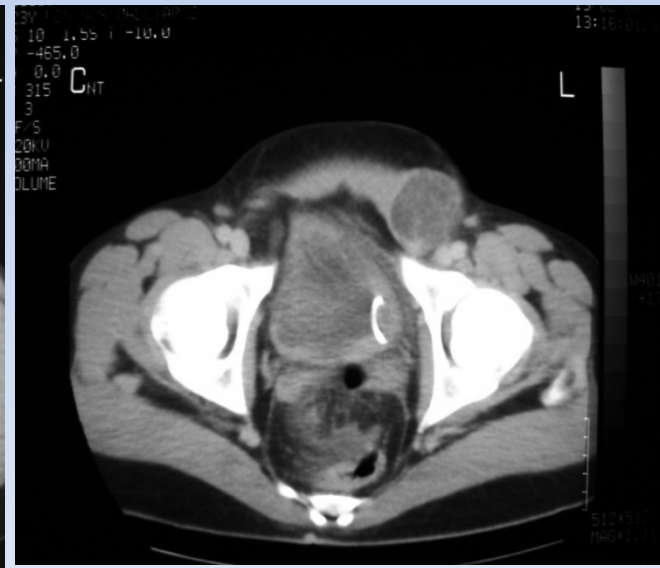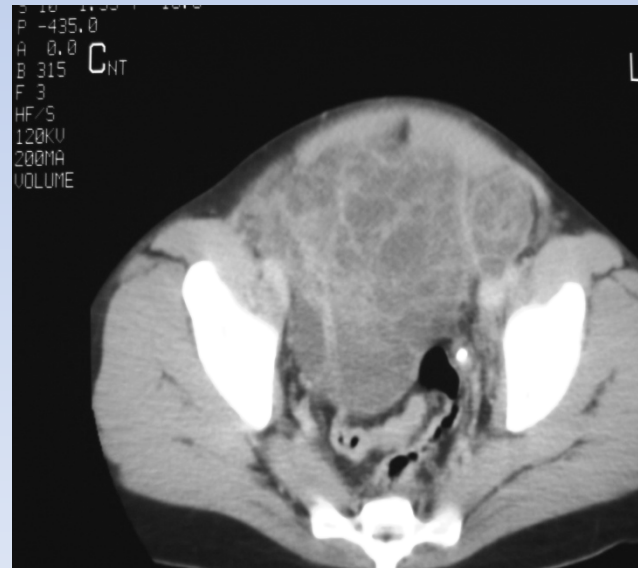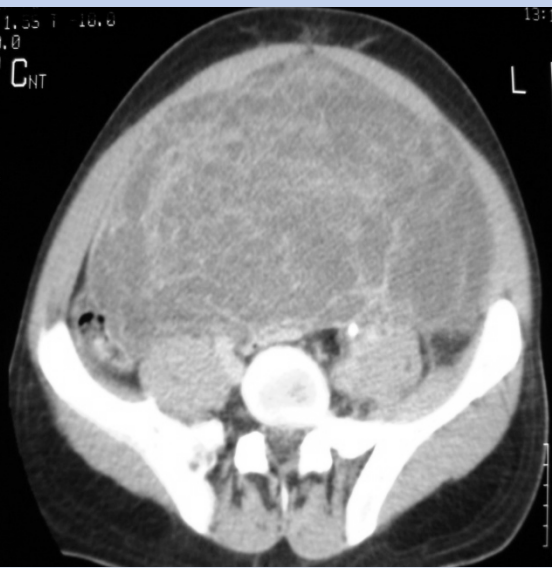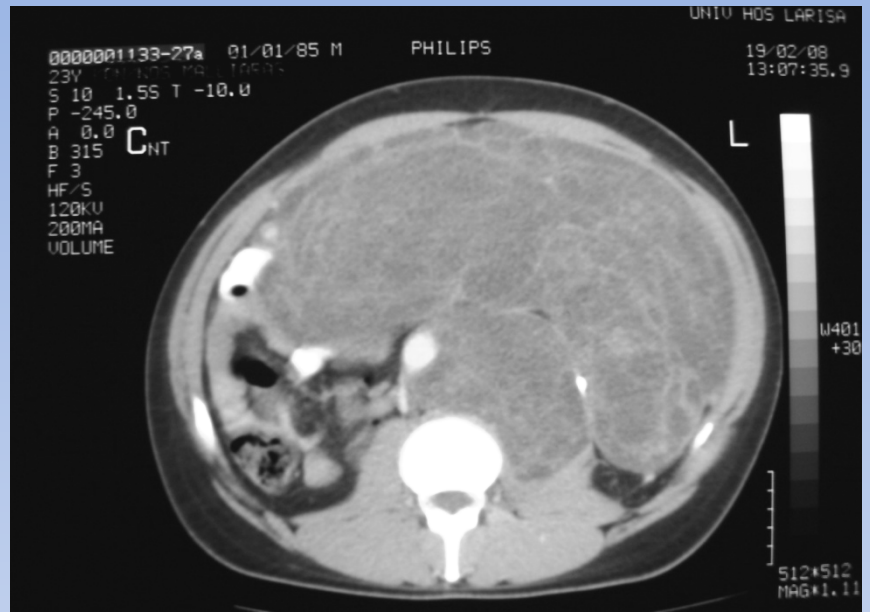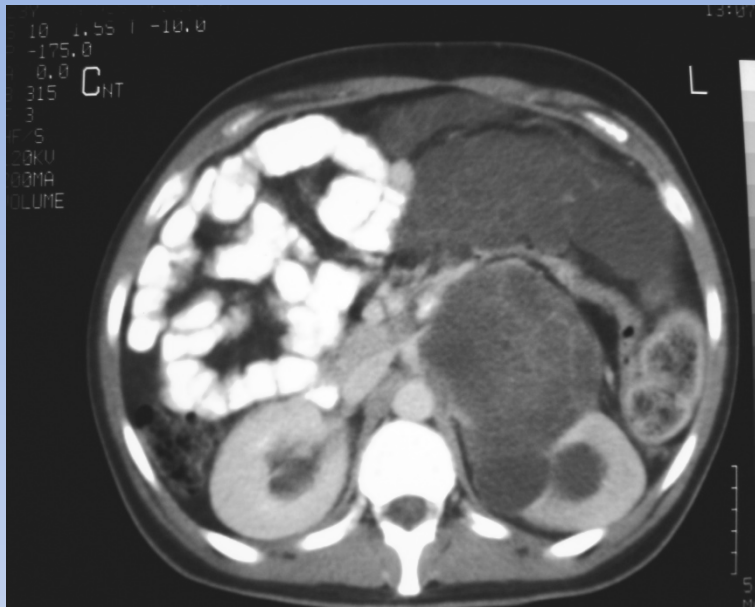
Διάγνωση

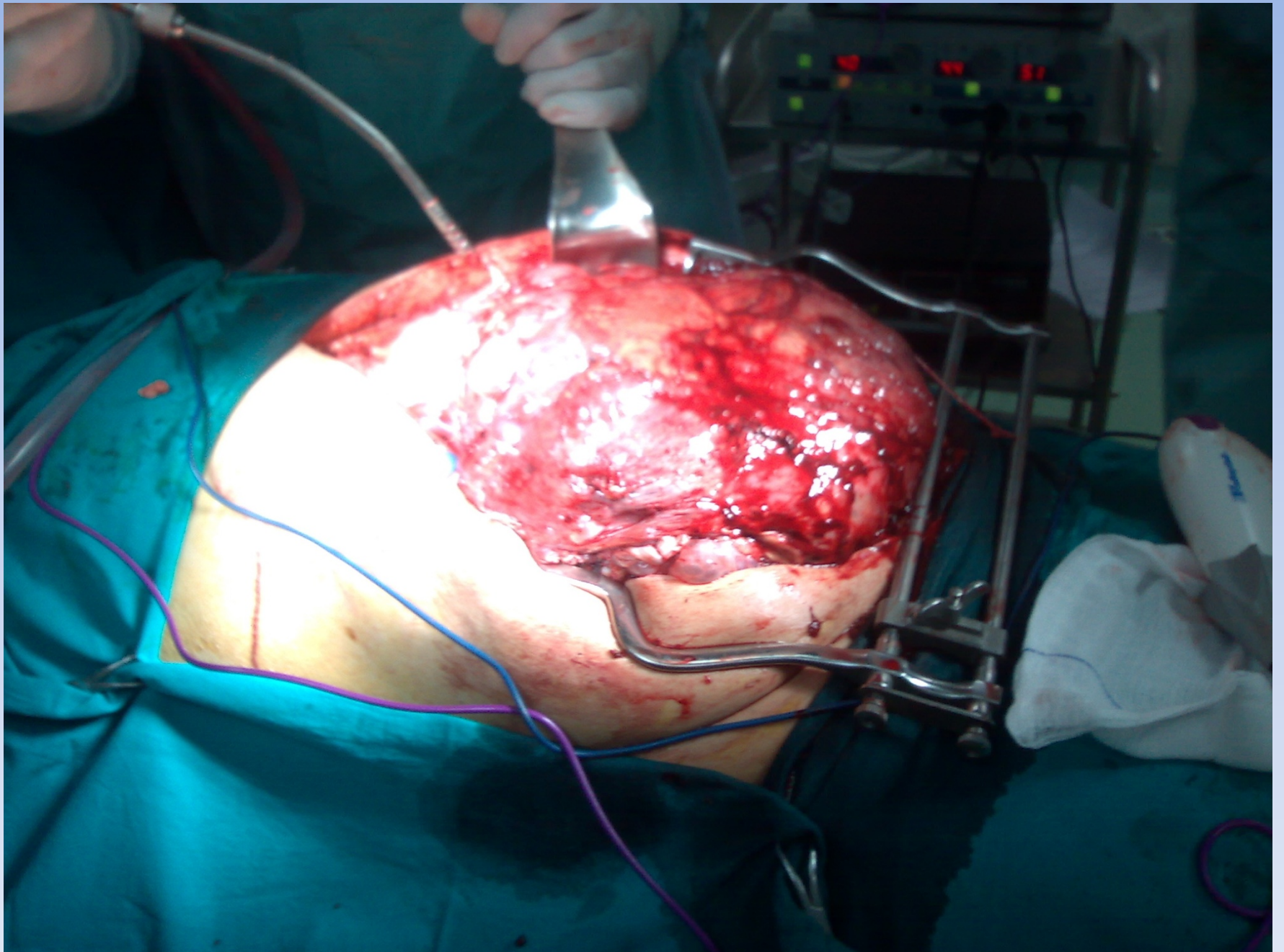
- Τεράτωμα + Εμβρυϊκό καρκίνωμα
- Χημειοθεραπεία

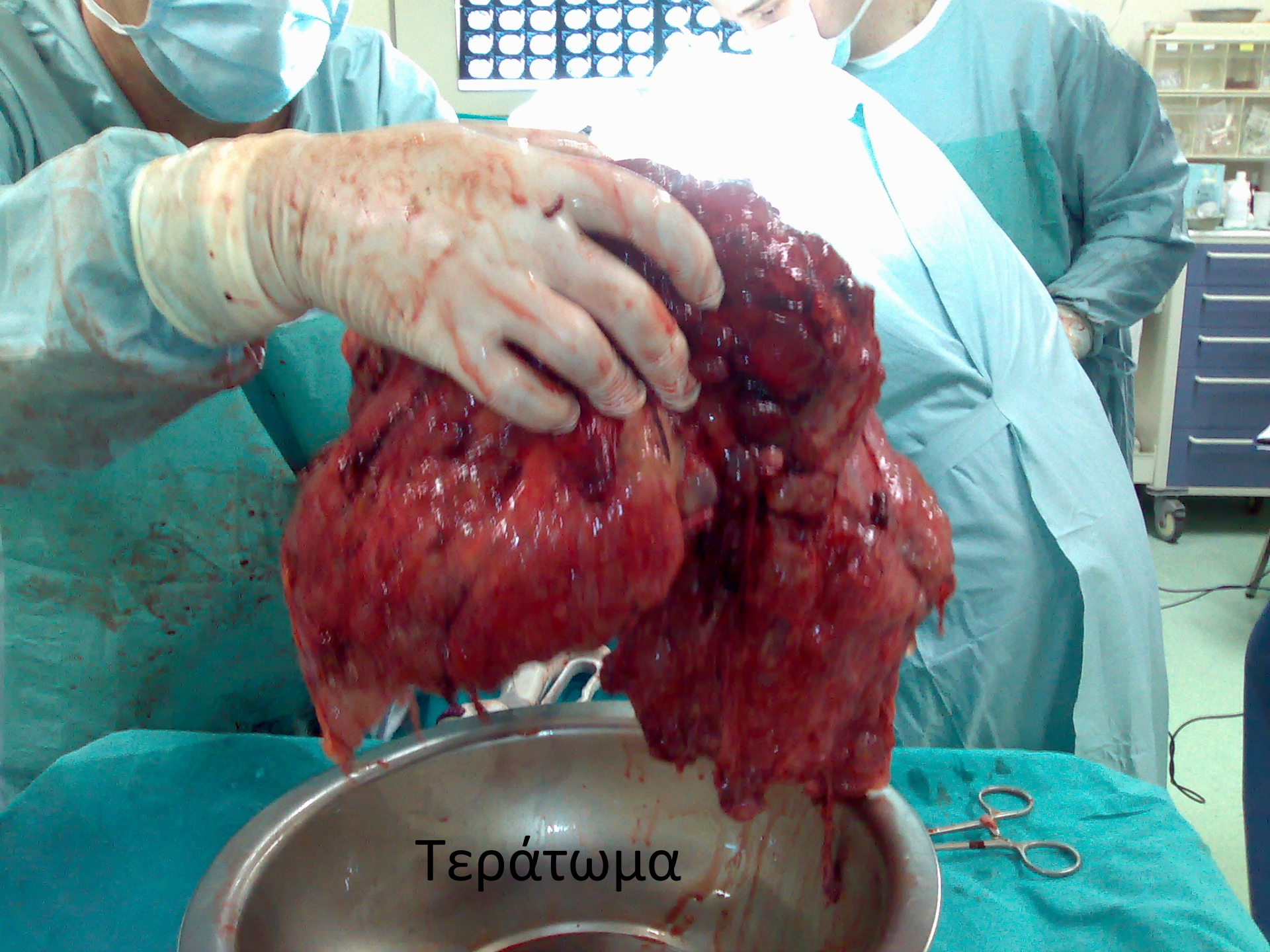3 μήνες μετά και κατά τη διάρκεια της
χημειοθεραπείας

Αναιμία Hb=6,7

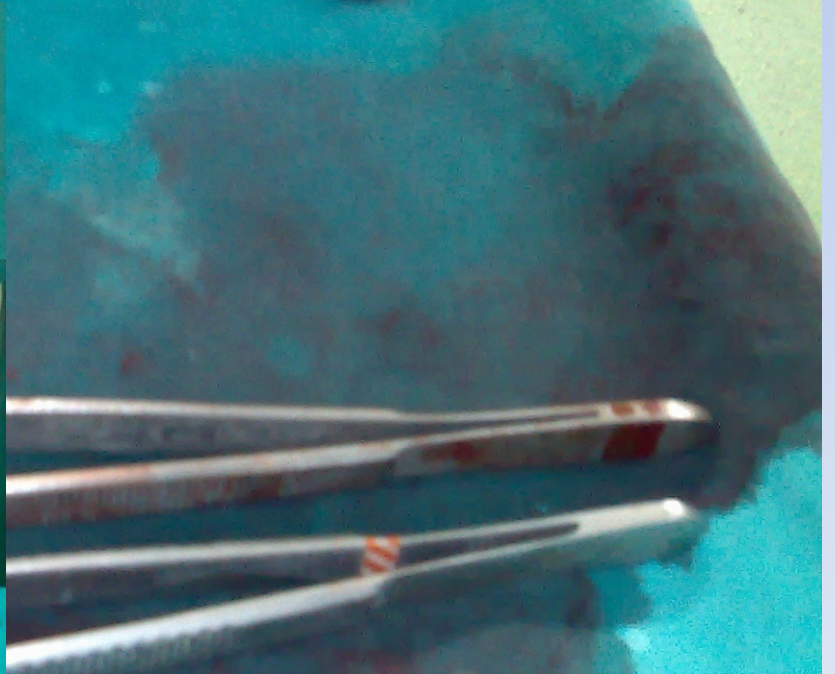
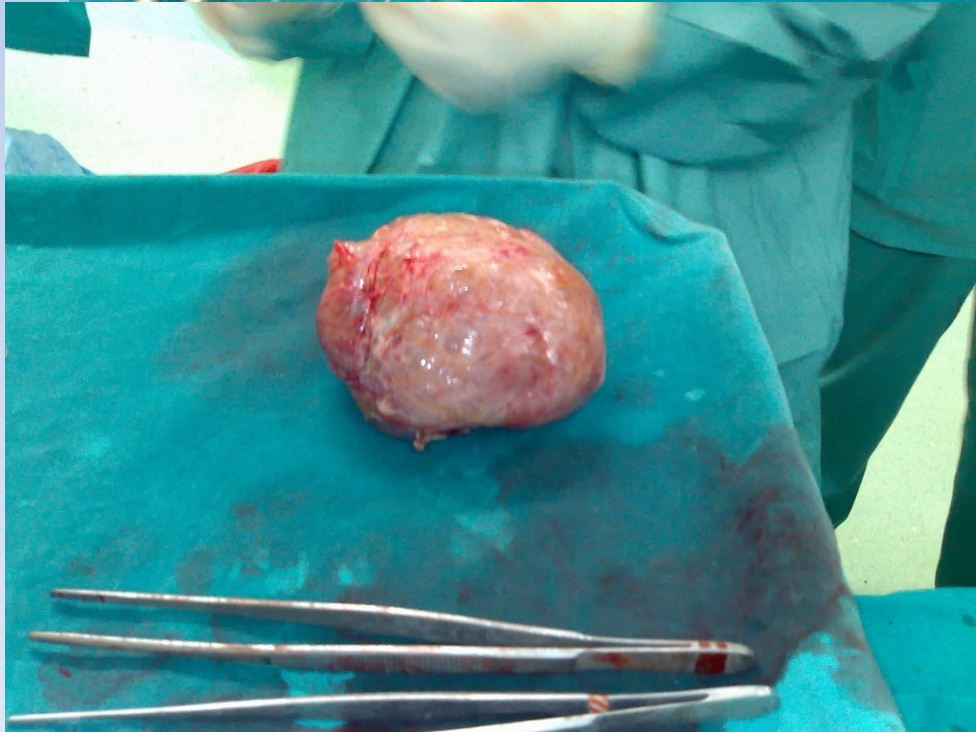
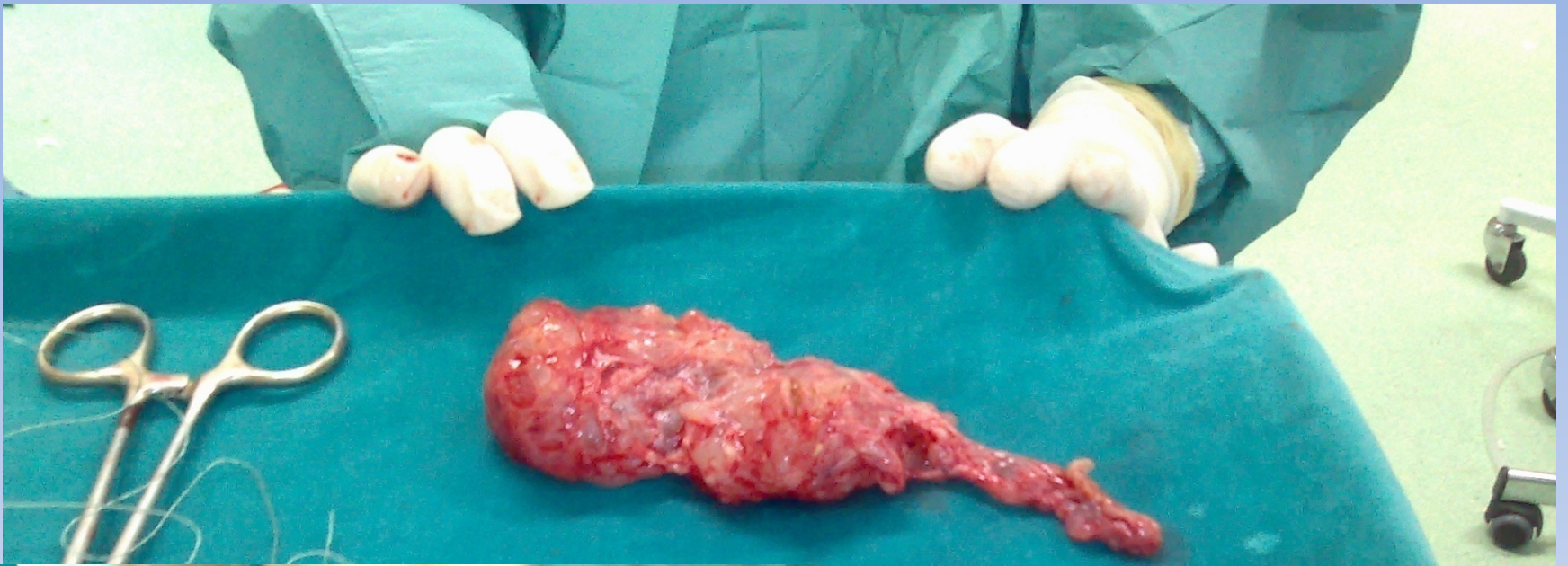
Διάταση της κοιλιακής χώρας

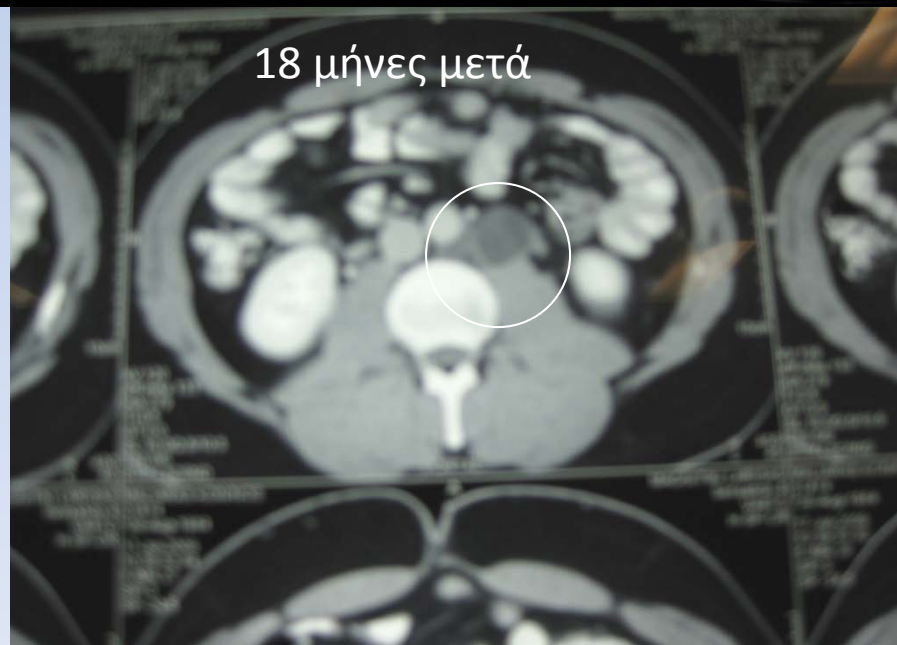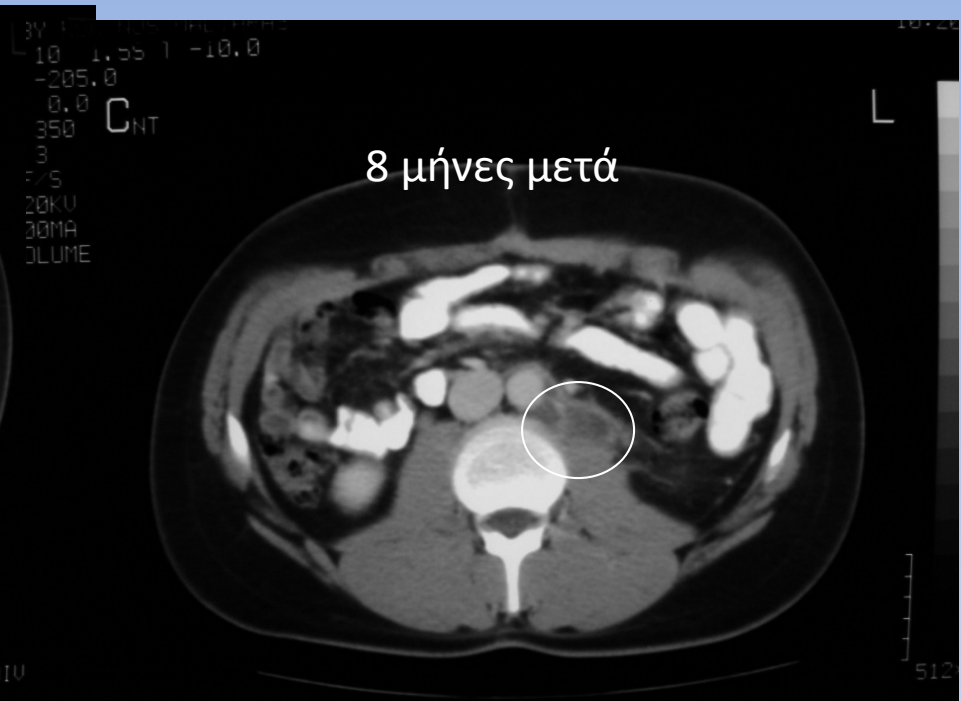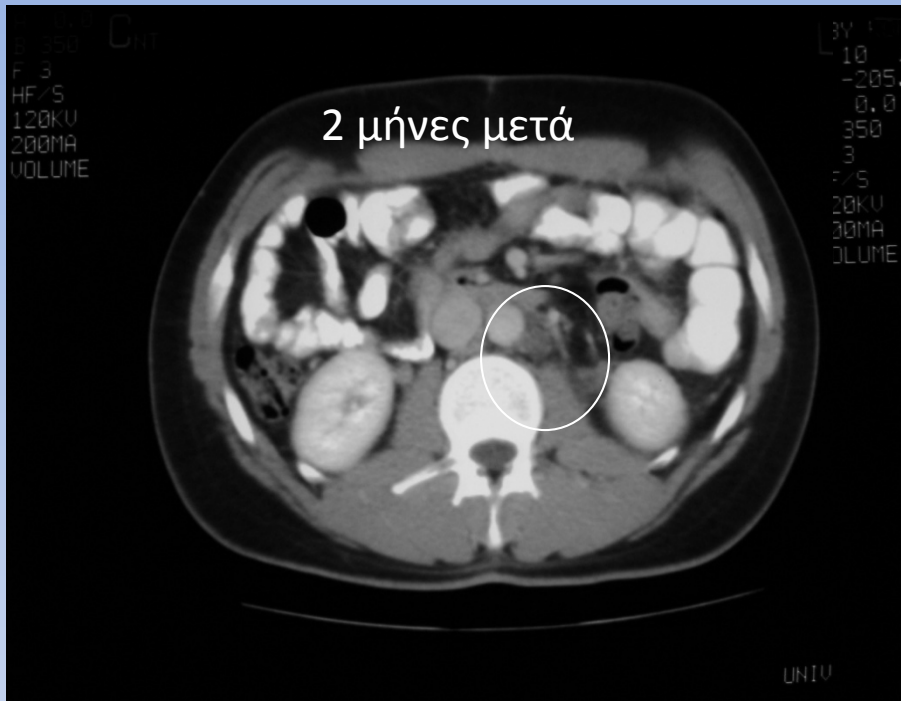




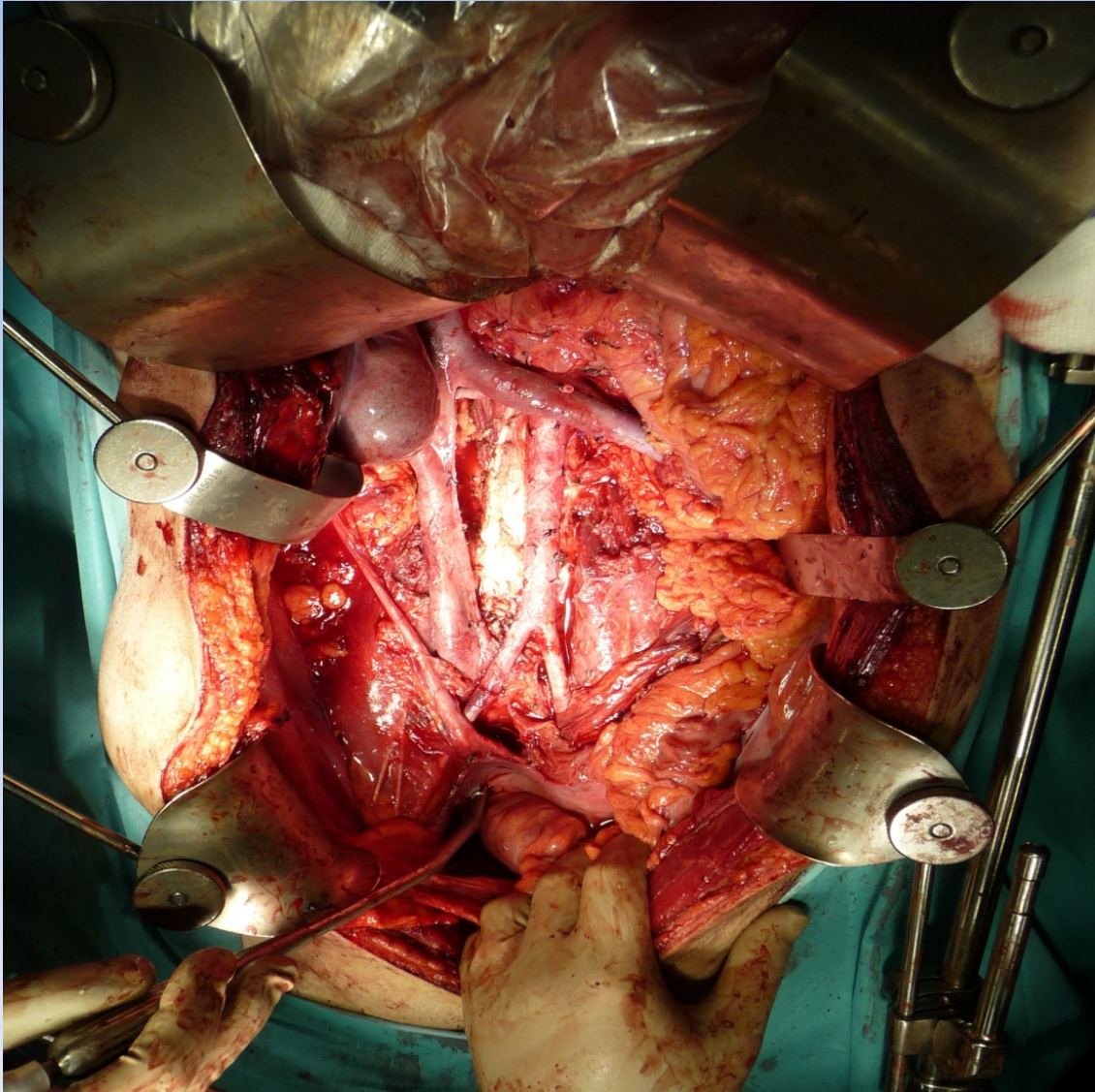


Τεράτωμα





Full Bilateral



Τεράτωμα