

# Πειϊκή πρόθεση

Tips and Tricks

**Παναγιώτης Λεβής**

Α' Πανεπιστημιακή Ουρολογική Κλινική

Γ.Ν.Α. «Λαϊκό»

# Ιστορικά στοιχεία

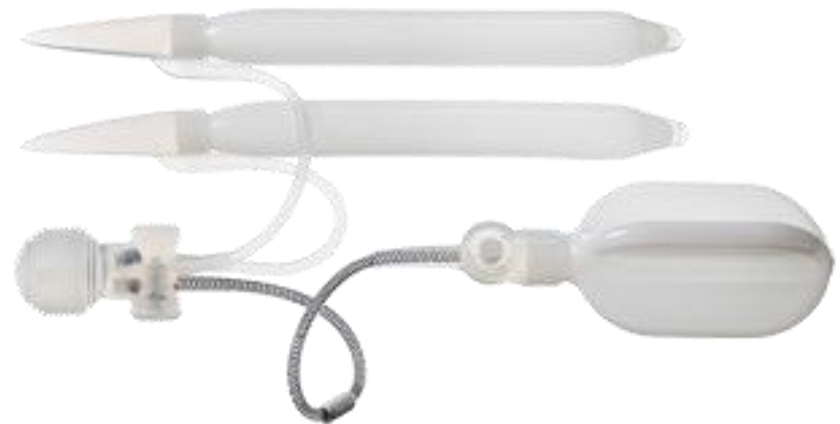- 1500: ξύλινοι σωλήνες και νάρθηκες
- 1936: χρήση πλευρικού χόνδρου
- 1952: χρήση ακρυλικών εκτός σηραγγωδών
- 1960: εμφυτεύματα ακρυλικών εντός σηραγγωδών
- 1964: χρήση σιλικόνης (M)
- 1973: υδραυλική πρόθεση
- Έως 2017: space-grade υλικά, pre-connected, OTR, 0-degree, 3-ply woven, color-coded tubing, Inhibizone, hydrophilic coating etc

# Η πεικκή πρόθεση σήμερα (inflatable)

AMS 700 InhibiZone with MS Pump  
LGX, CX, CXR  
12-24cm



Coloplast Titan OTR  
Titan, Titan NB, Titan XL  
10-28cm



AMS Ambicor

# Η πεικτική πρόθεση σήμερα (malleable)

AMS Spectra



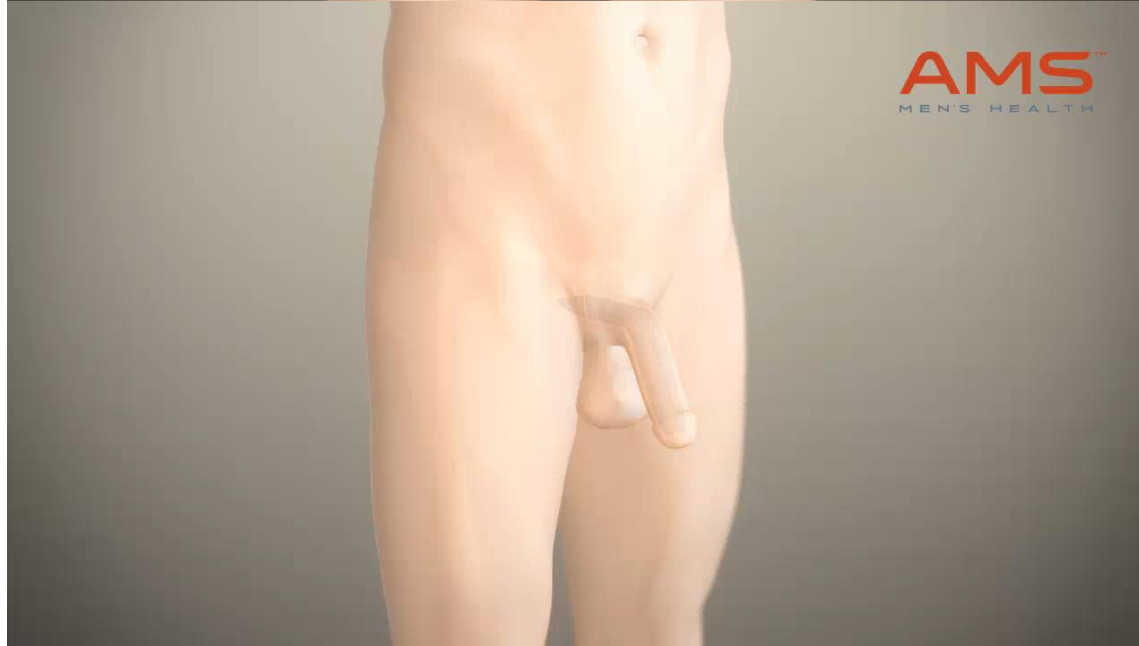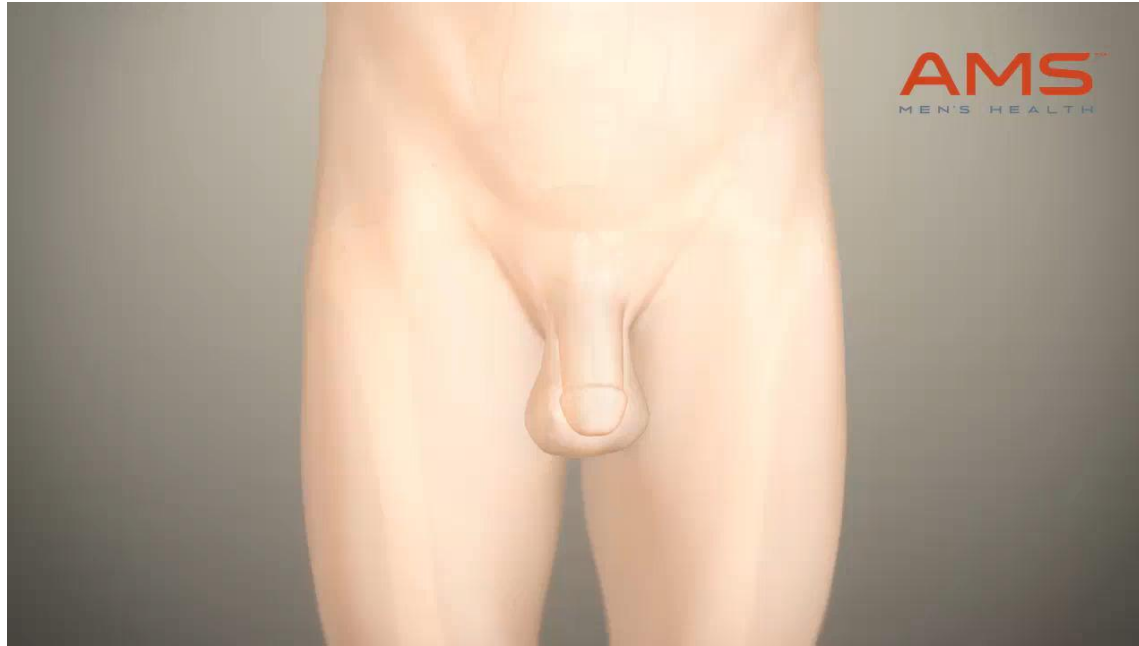Coloplast Genesis



# Instructional videos



# Instructional videos



Βήμα προς βήμα

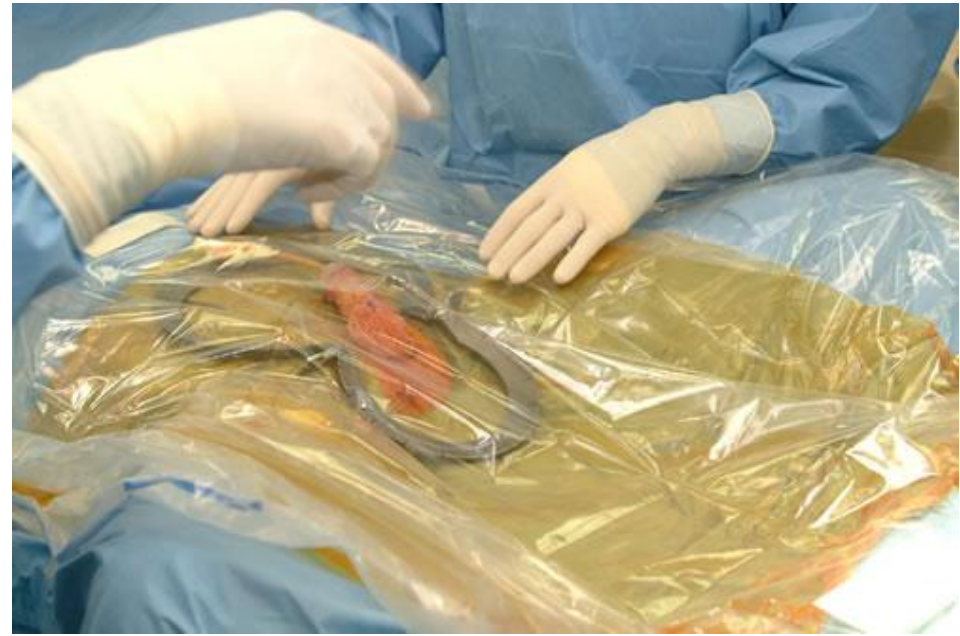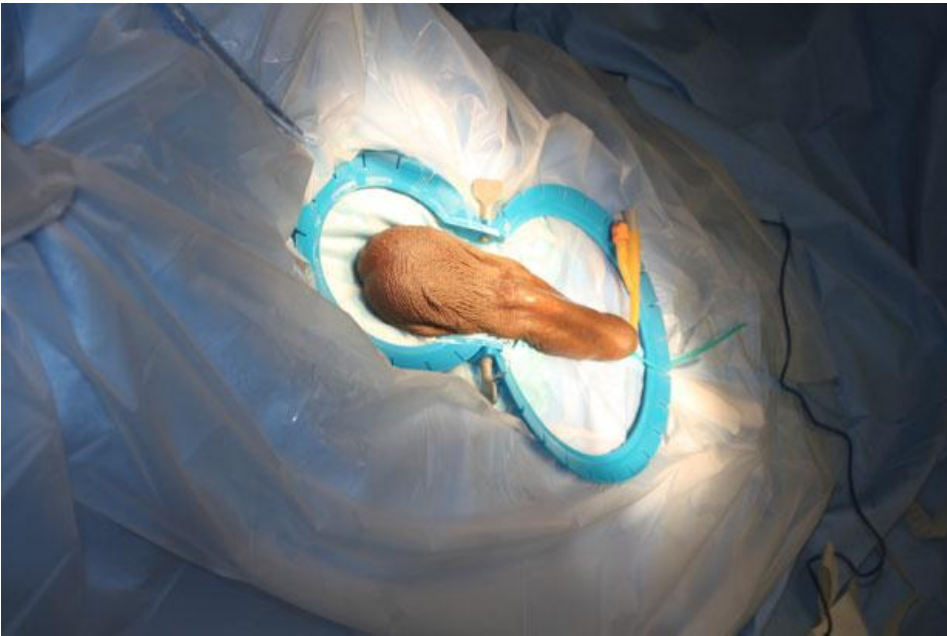
# Αποφυγή λοίμωξης

(κυρίως gram+ δέρματος)

- Εκτίμηση ενεργών δερματικών λοιμώξεων
- Στείρα καλλιέργεια ούρων
- 2 iv αντιβιοτικά πριν από την τομή
  - Βανκομυκίνη και αμινογλυκοσίδη
- Χειρουργική αίθουσα
  - Περιορισμός εισόδου
  - Χρήση масκών, σκούφων, στολών μιας χρήσης από όλους
  - Διπλά γάντια, συχνές αλλαγές εξωτερικών
  - Περιορισμός επαφής προσθετικών με δέρμα
  - Χαμηλή θερμοκρασία περιβάλλοντος



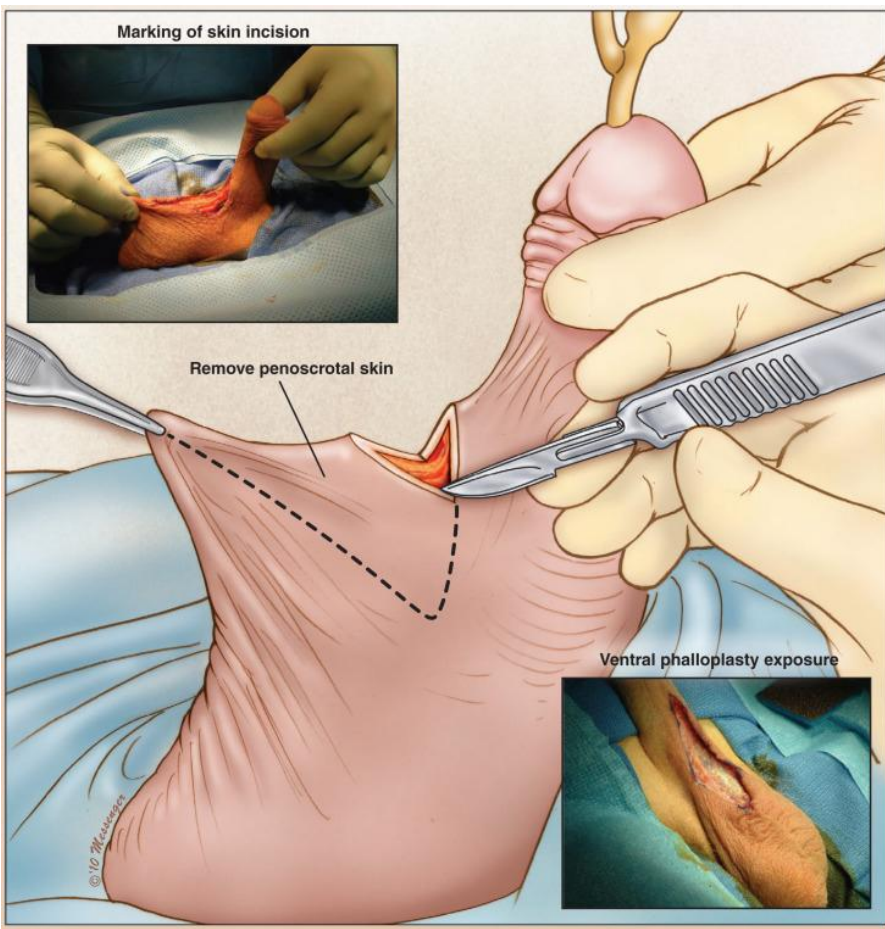
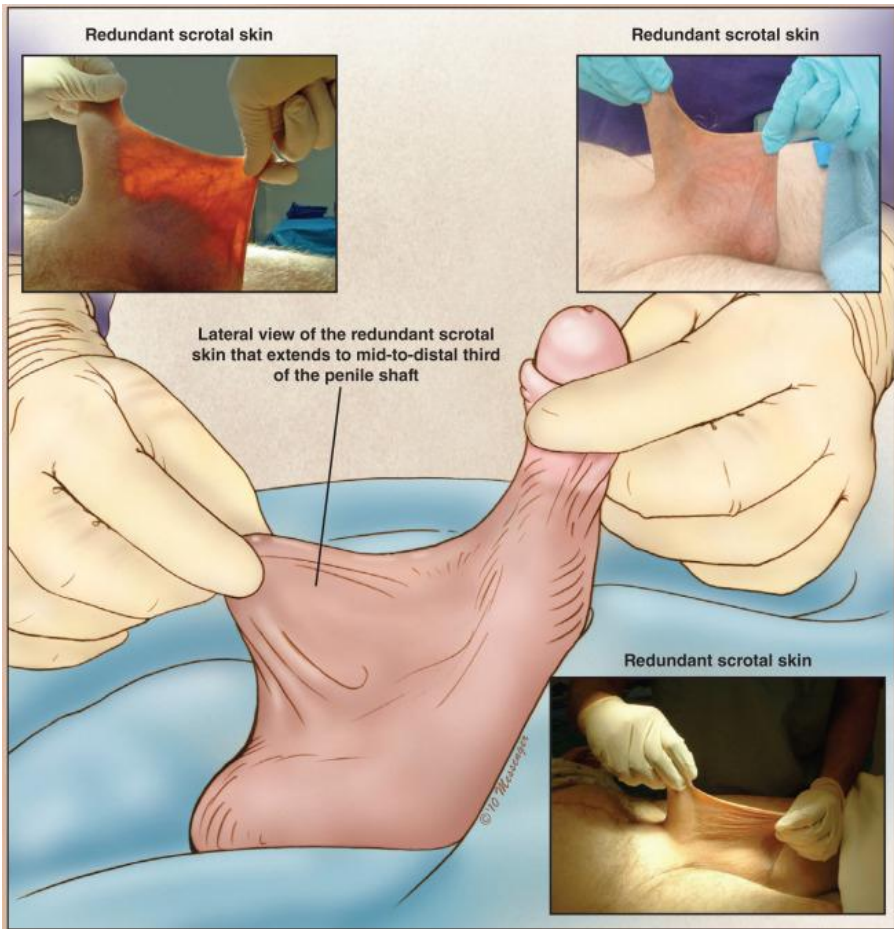
- Ξύρισμα στο χειρουργείο
- Χρήση αλκοολικών διαλυμάτων χλωρεξιδίνης έναντι ιωδιούχου ποβιδόνης
- Προσεκτική κάλυψη της περιοχής και περιορισμός του χειρουργικού πεδίου
  - Τοποθέτηση καθετήρα και άδειασμα της κύστης



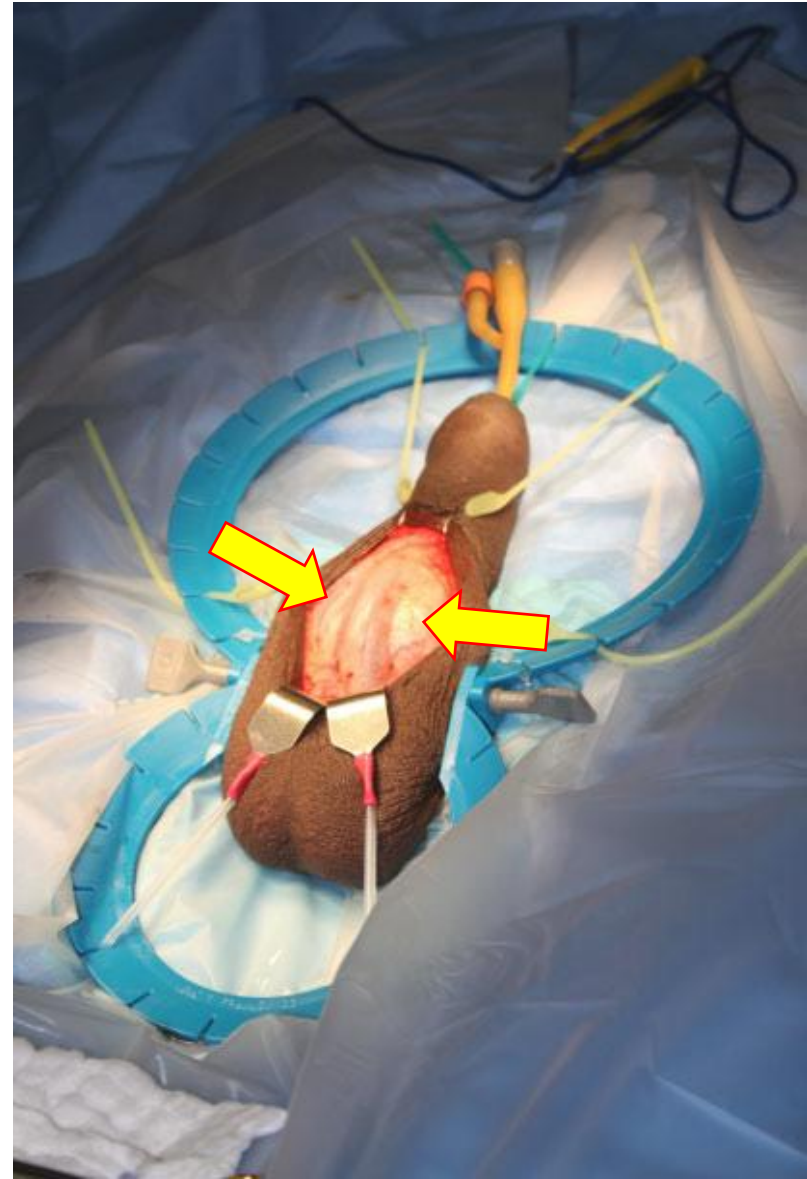
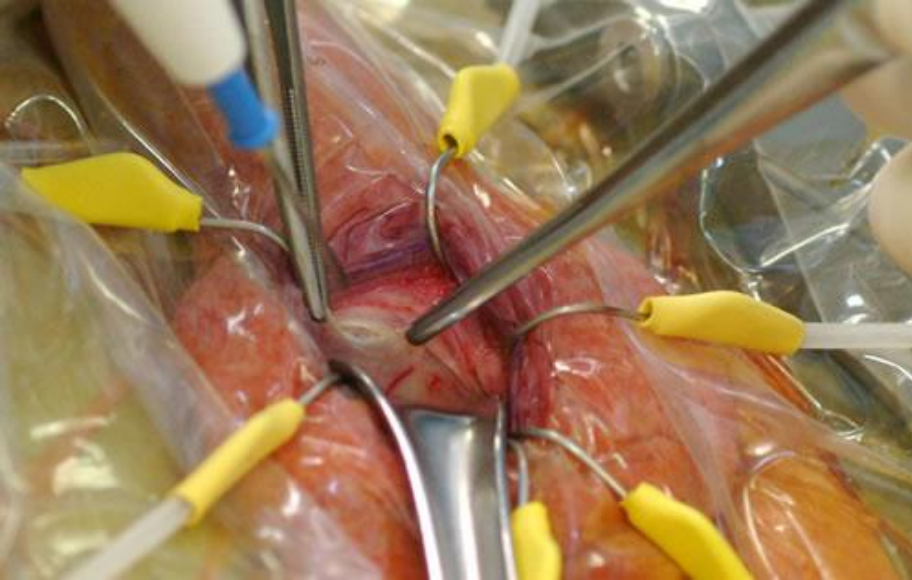
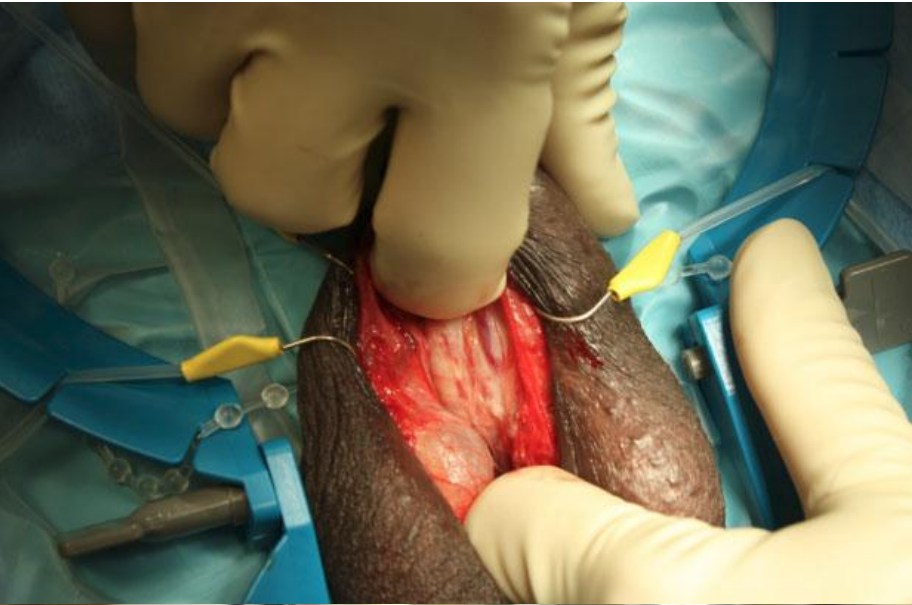# Οσχεοπεϊκή προσπέλαση

Χαμηλή οσχεοπεϊκή τομή (1-2cm προς το όσχεο)

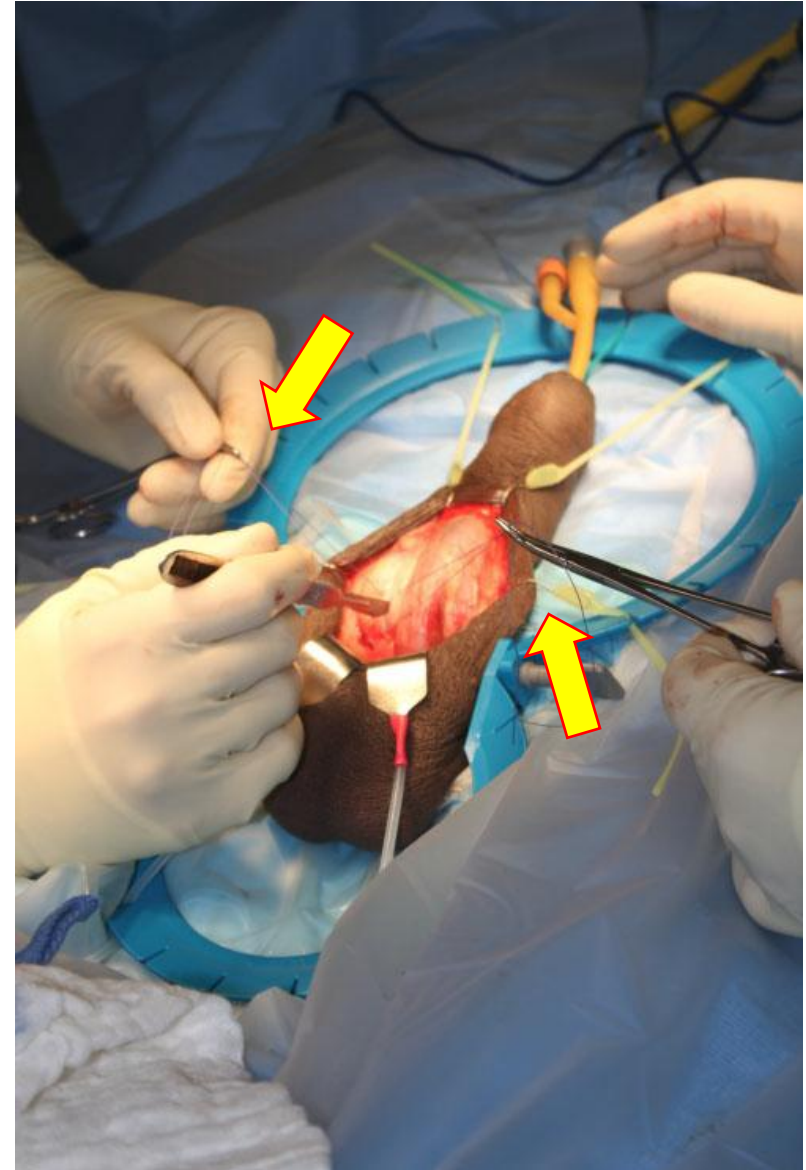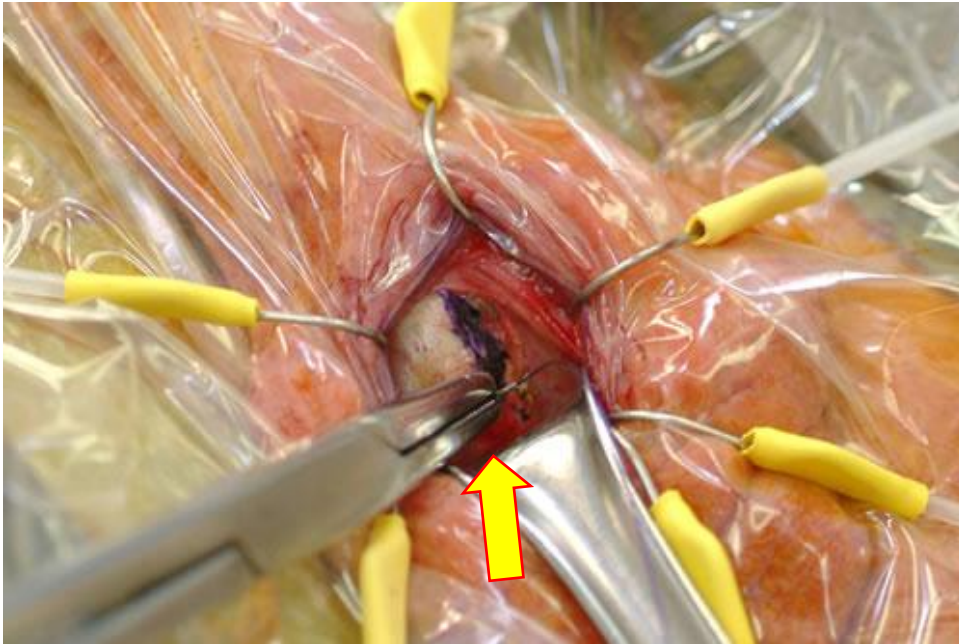
## Ventral phalloplasty



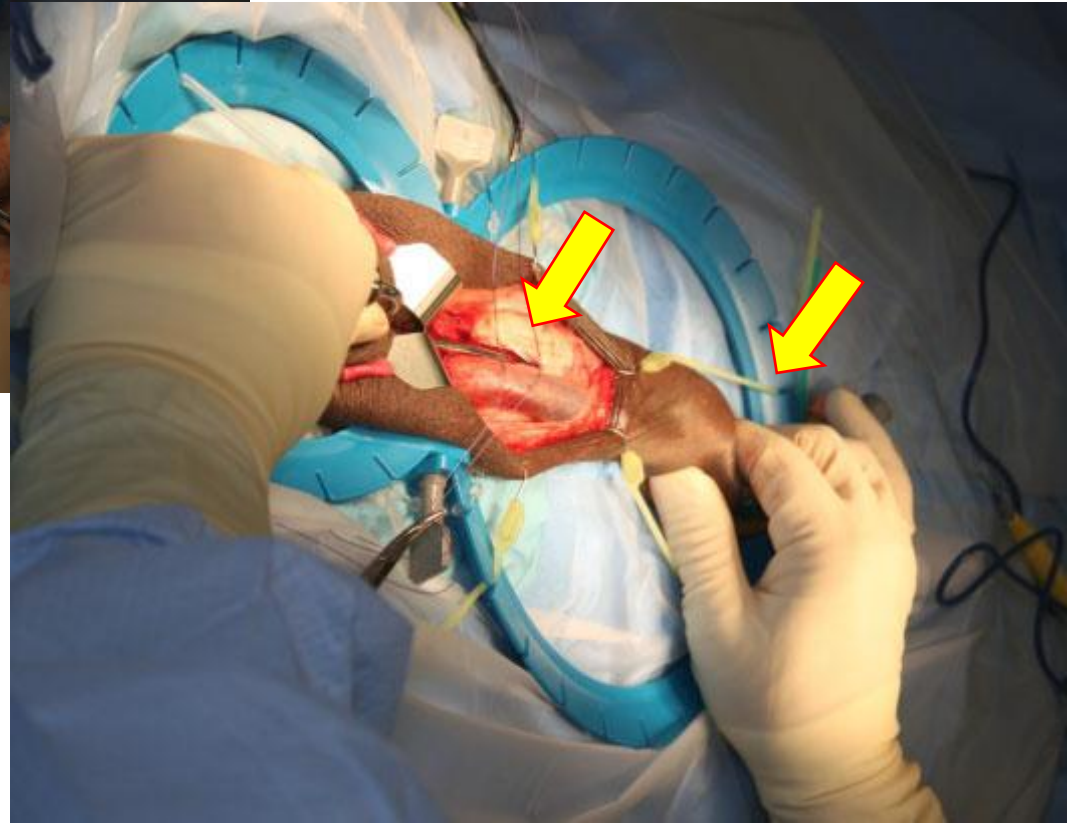
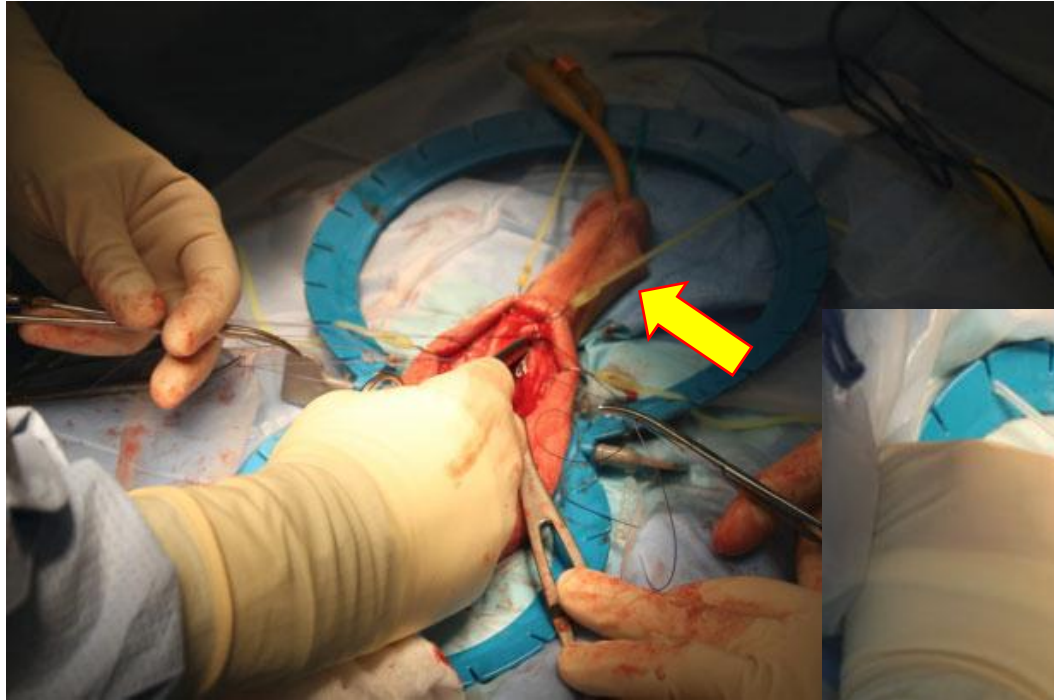
# Finger sweep dissection - αποκάλυψη σηραγγωδών



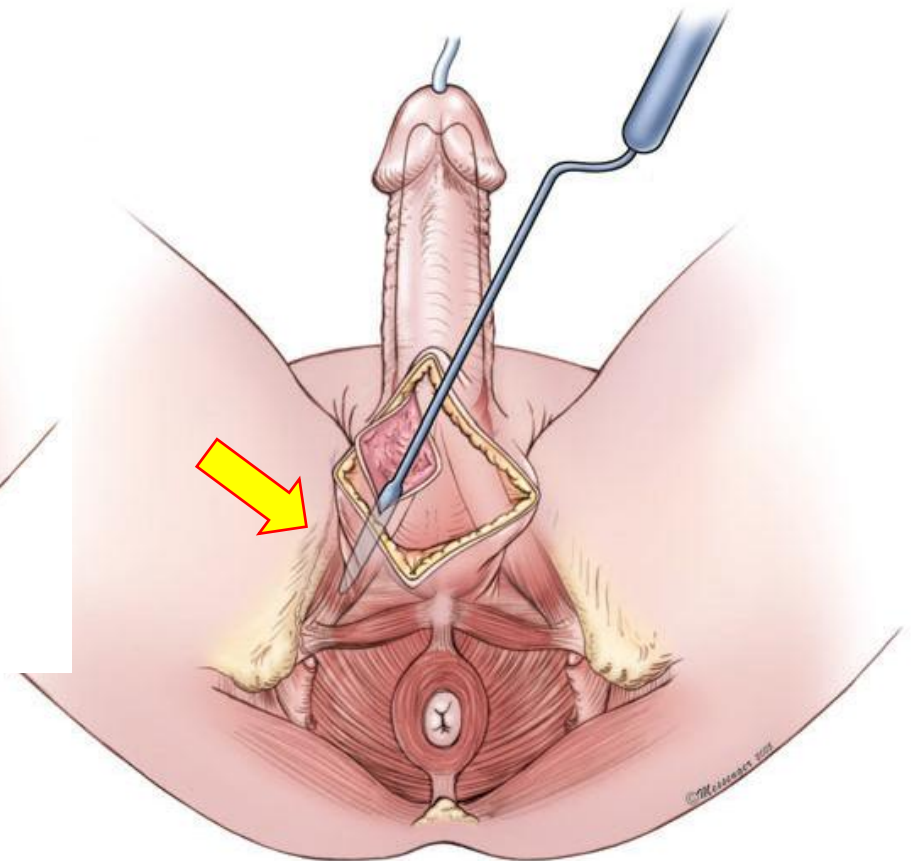
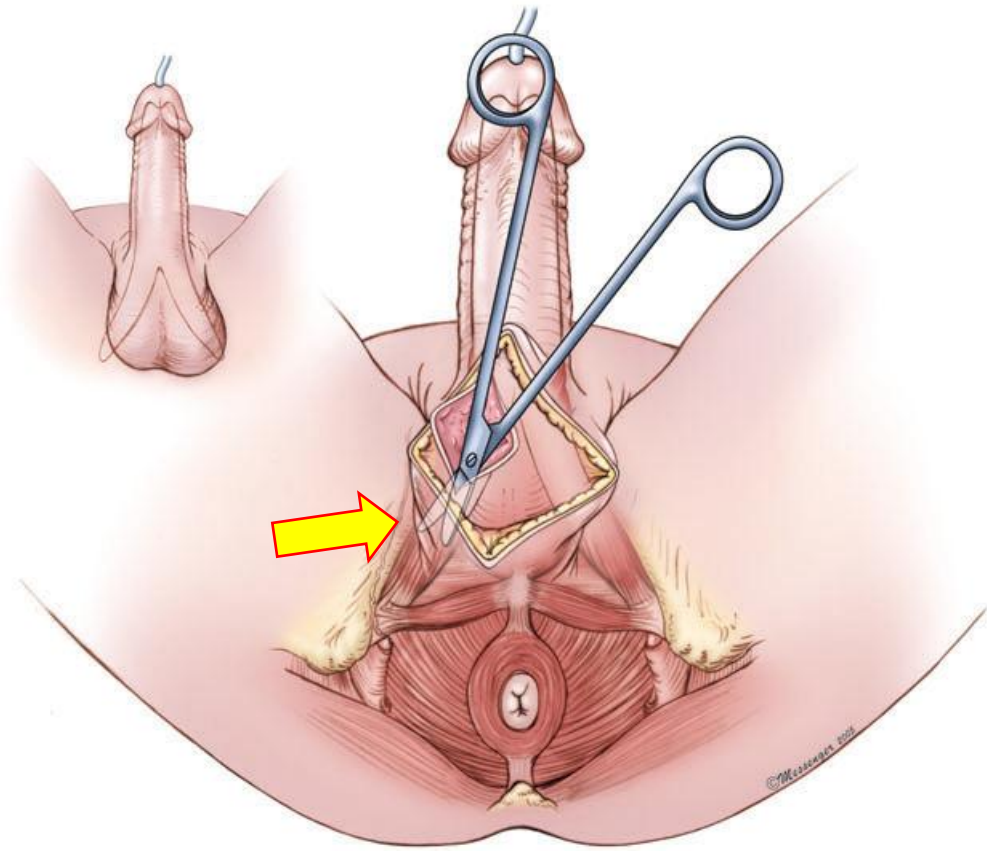
# Καβερνοτομές με οδηγά ράμματα (1,5cm)




# Διαστολή σηραγγωδών (distal: to the mid-glans, stay lateral!!!)



# Διαστολή σηραγγωδών (proximal: to the bone!!!)



# Διαστολείς



Brooks

Furlow

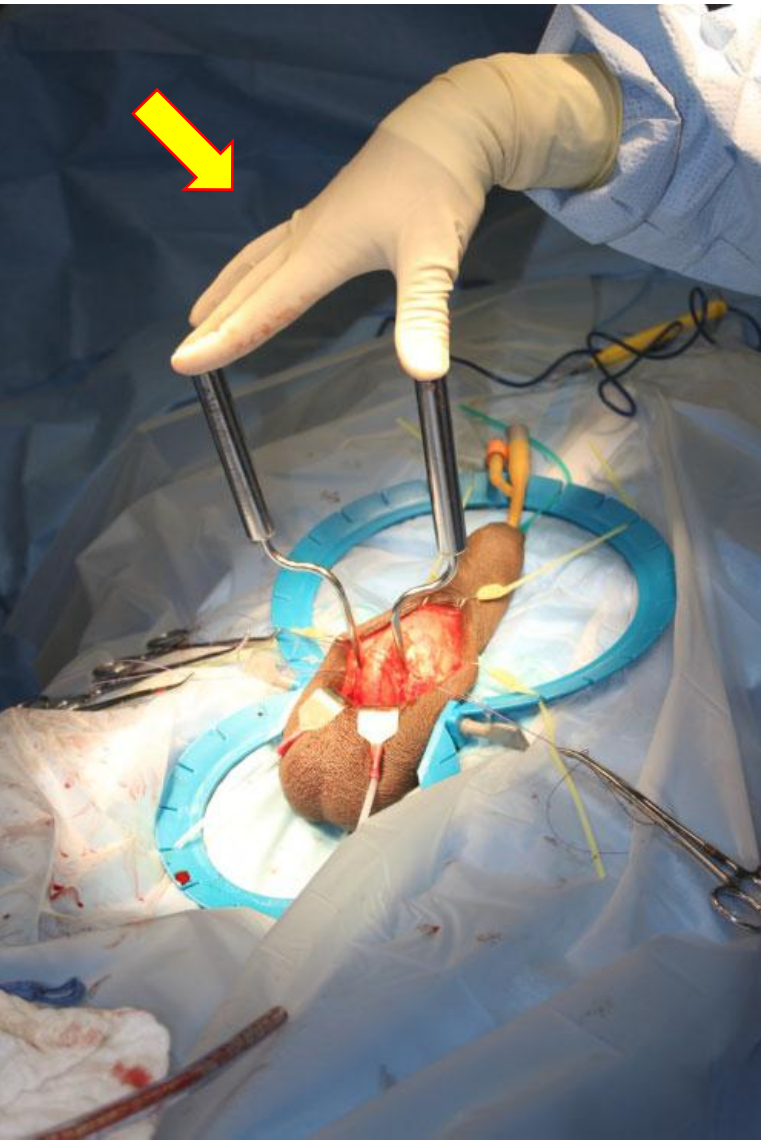

Hegar



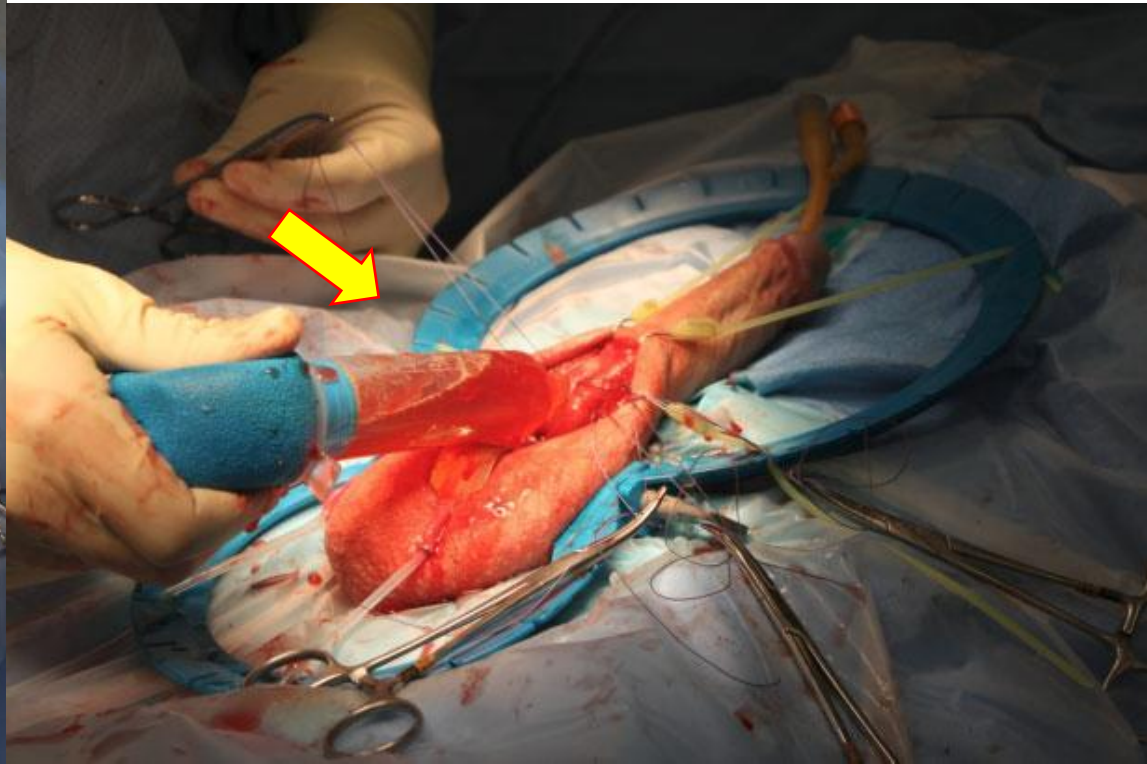
Metzenbaum

# Εκτίμηση σωστής διαστολής



Field goal test/  
Goalpost sign  
(βάθος και γωνία)

Distal fluid challenge  
(crossover, ουρήθρα)





# Σωστή μέτρηση

Δύο ξεχωριστές μετρήσεις

1<sup>ο</sup> σηραγγώδες = 1distal+1proximal

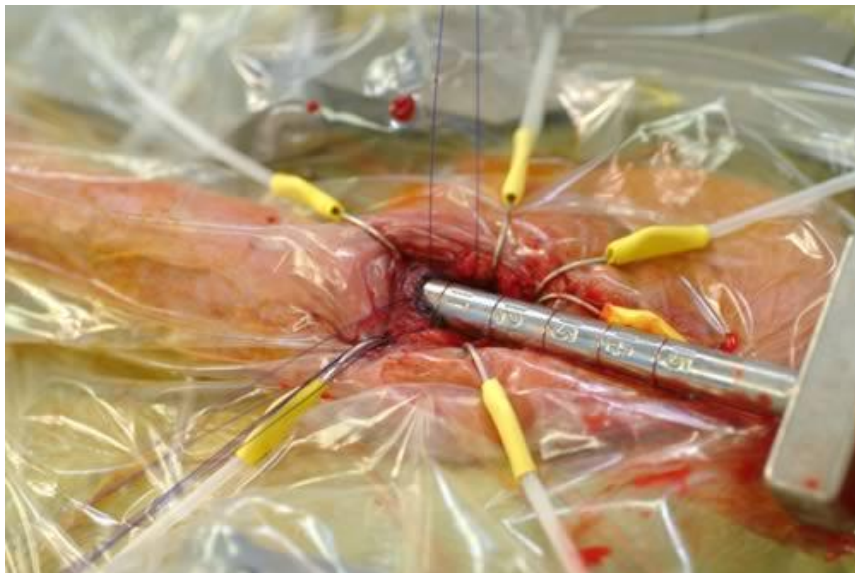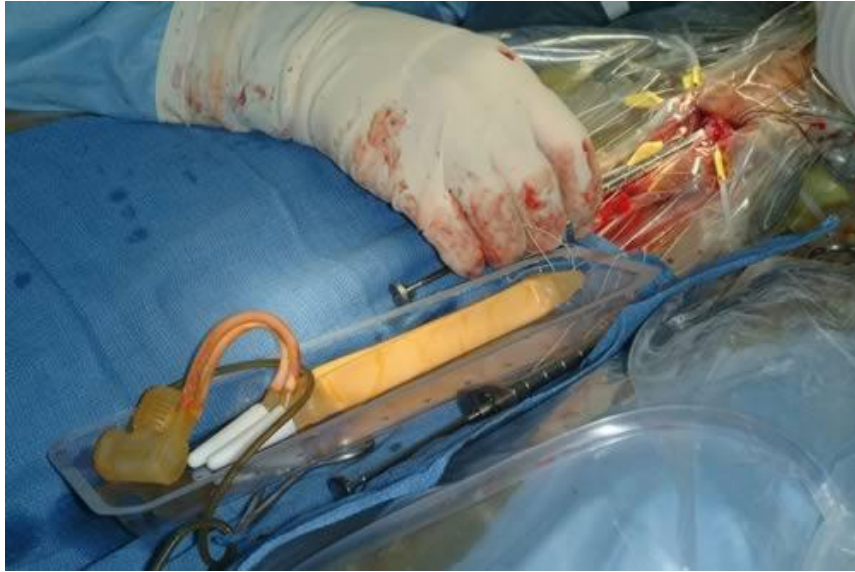2<sup>ο</sup> σηραγγώδες = 2distal+2proximal

Εάν υπάρχει διαφορά ΕΩΣ 1cm, επιλέγουμε το  
μεγαλύτερο

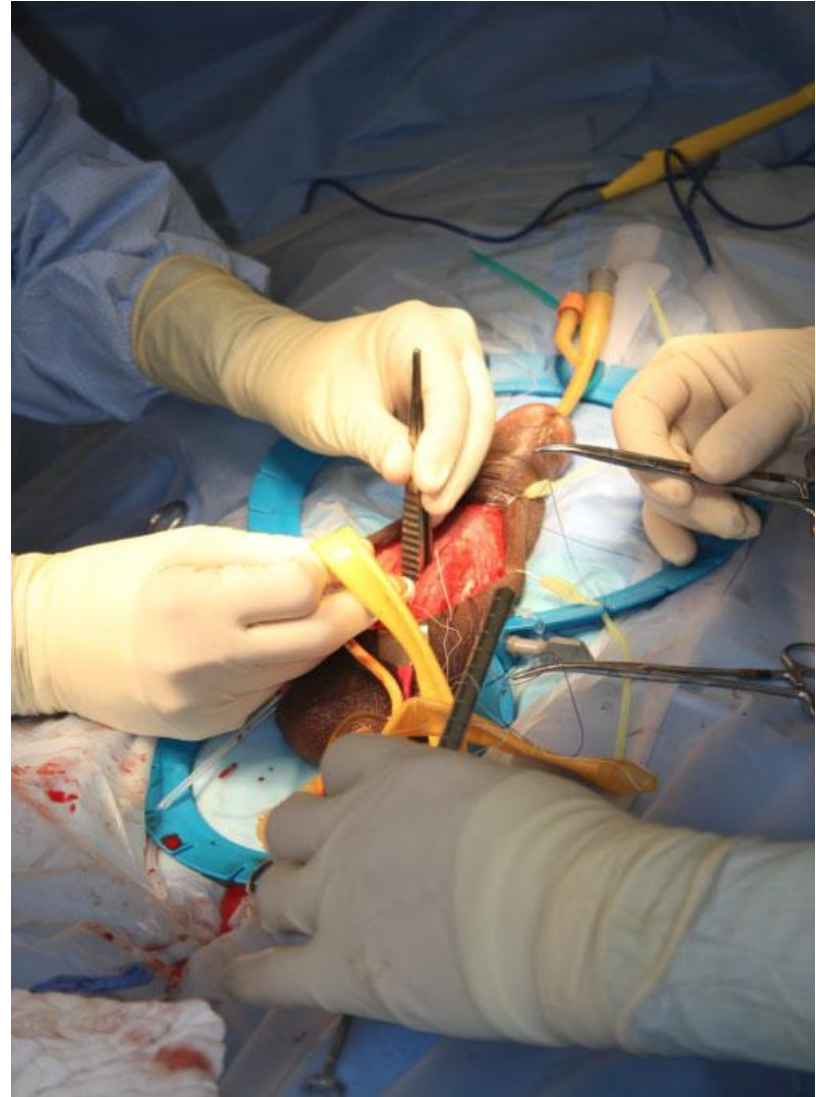
Εάν η διαφορά είναι >2cm, ΕΠΑΝΕΚΤΙΜΗΣΗ

**Τελικό μήκος = μήκος πρόθεσης+RTE**

# Τοποθέτηση κυλίνδρων υδατοστεγής σύγκλειση καβερνοτομών



“Shoe-horn” maneuver



# Τοποθέτηση reservoir

## ***PRESS***

**P** ast history

**P** alm down

**R** ecline patient (Trendelenburg)

**R** etropubic or not?

**R** etract, R etrace, R eplace

**R** obotic prostatectomy?

**E** mpty bladder

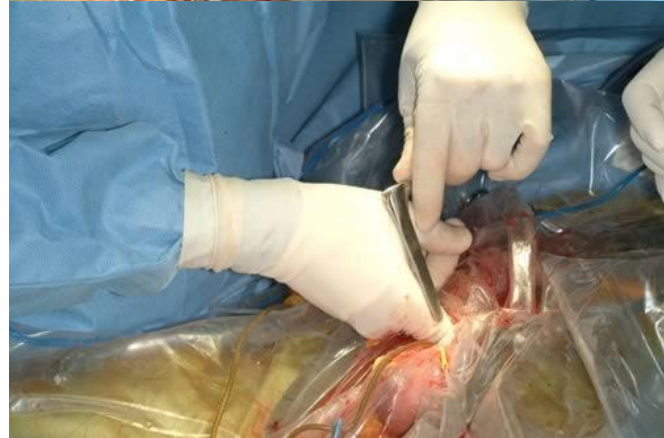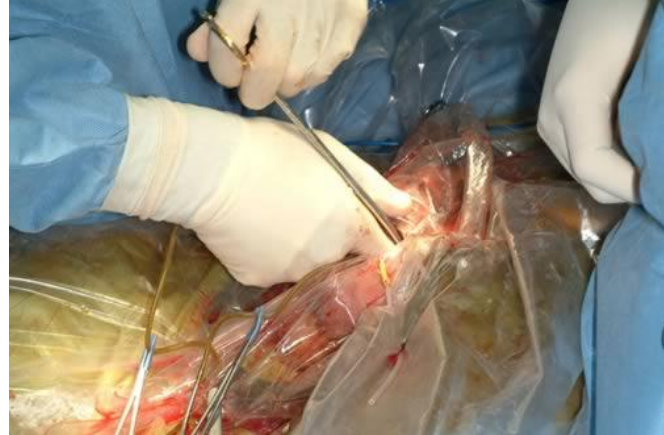
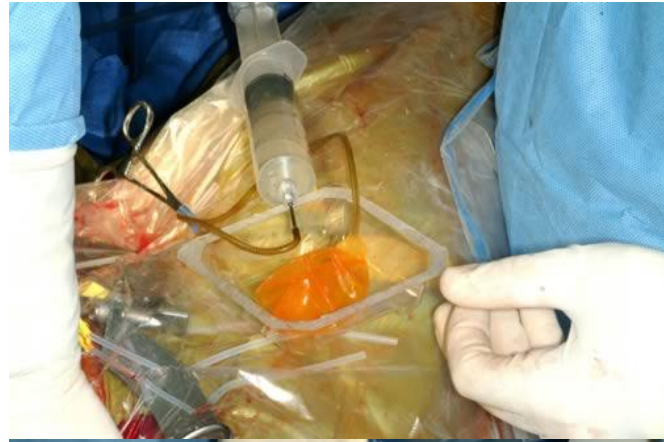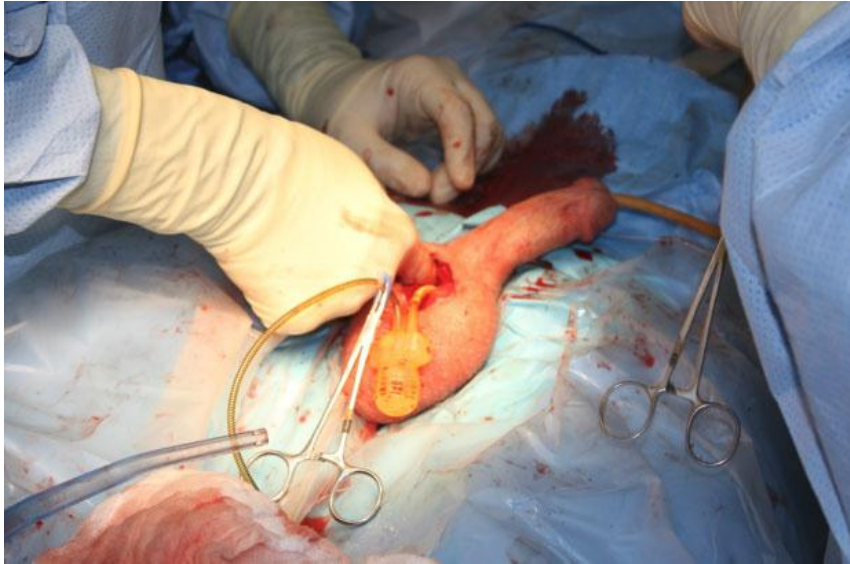
**E** nter retropubic space

**S** wap fingers

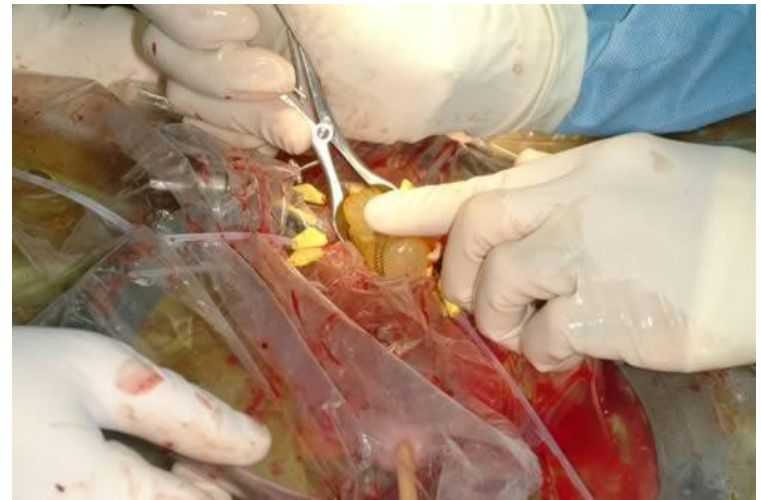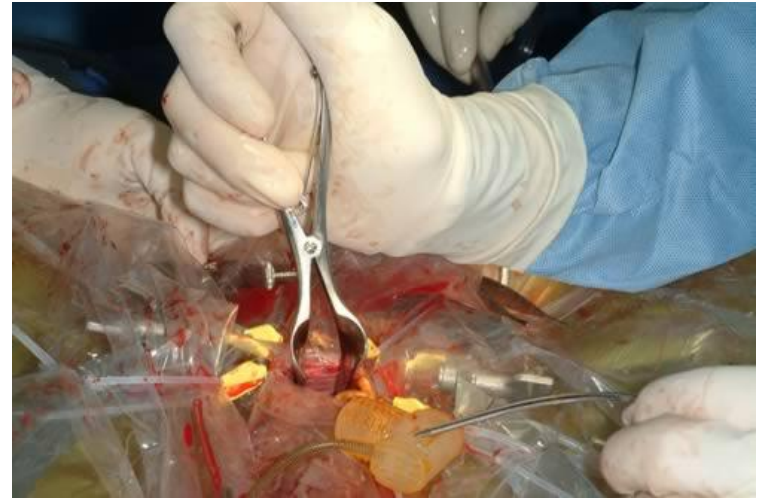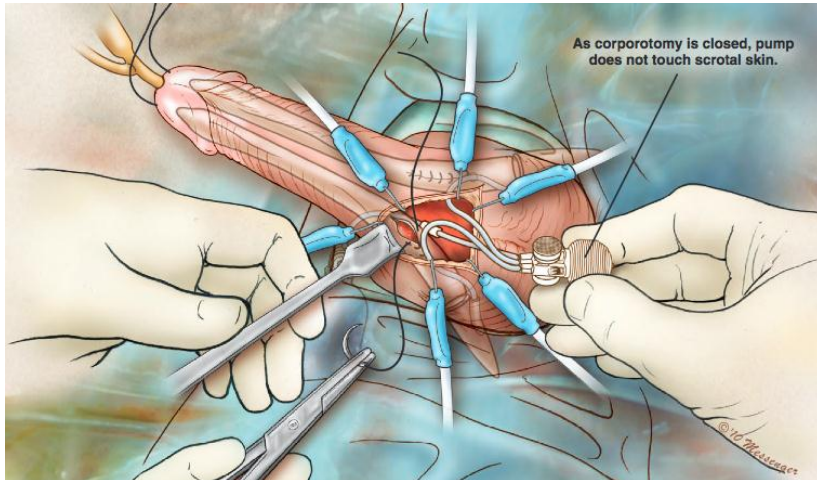
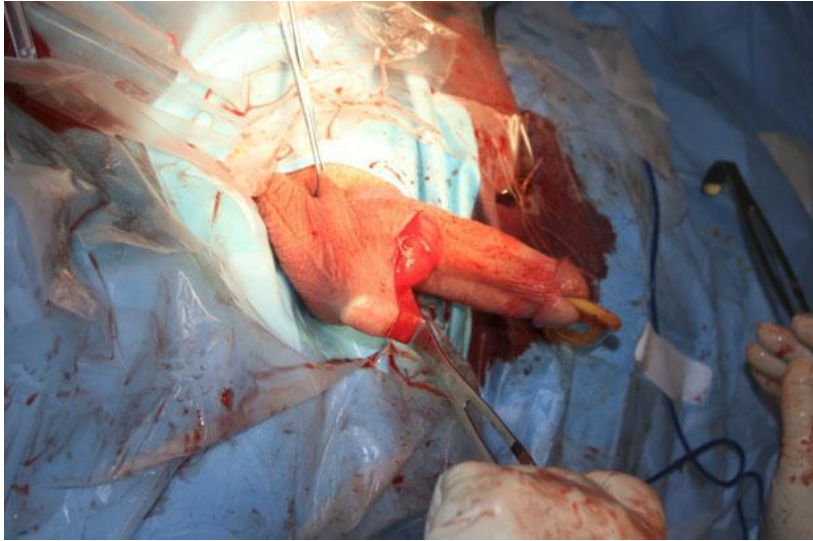
**S** hortening tubing

# Τοποθέτηση reservoir

“down to the bone and go to the shoulder”

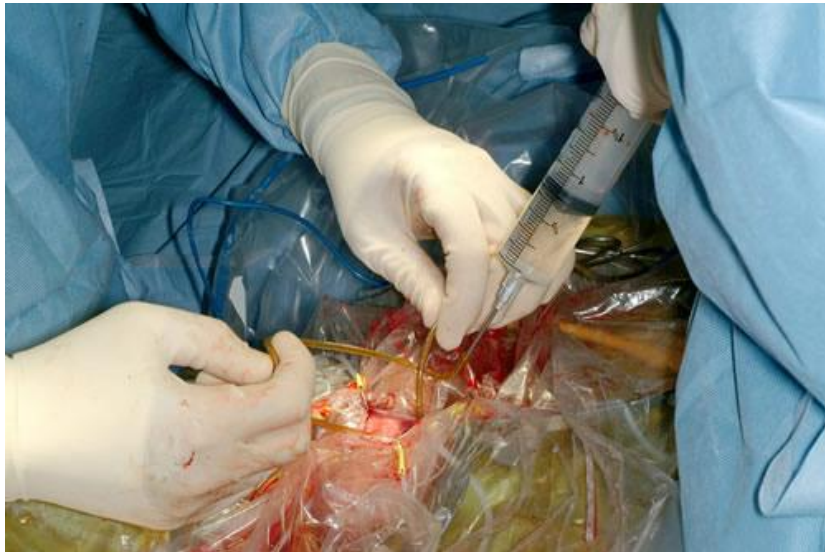
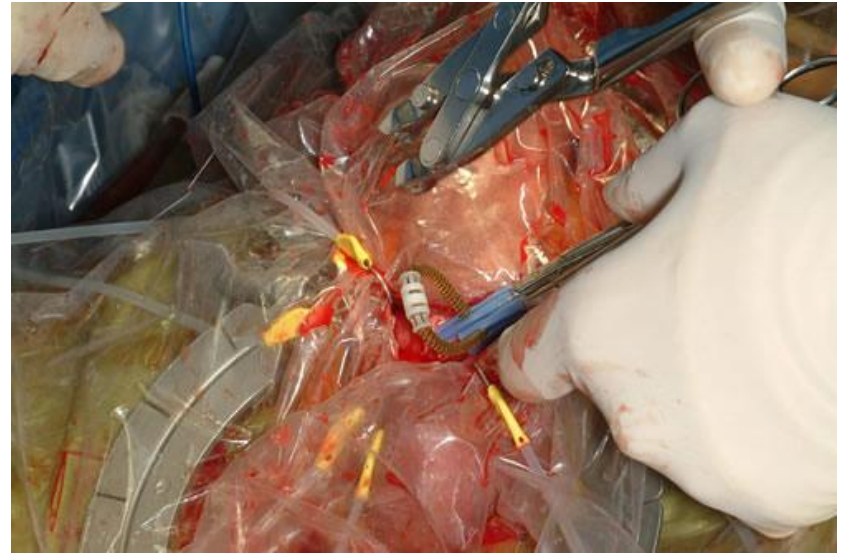
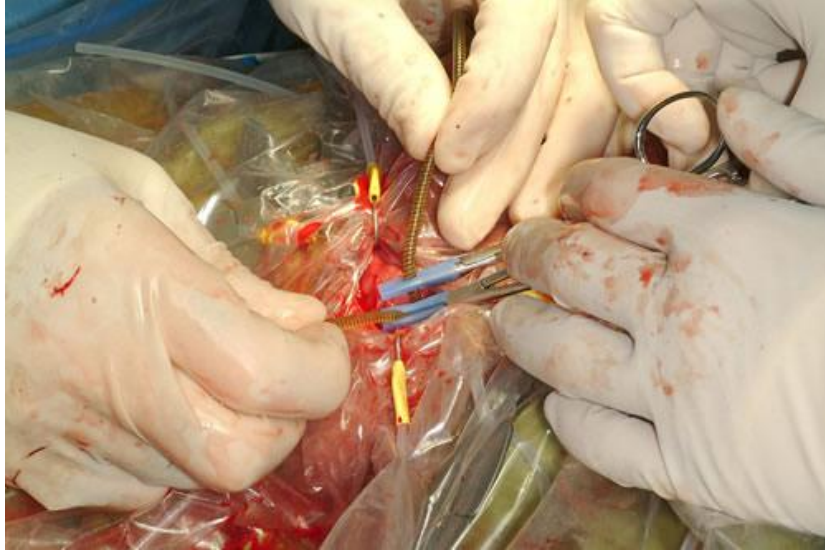# Τοποθέτηση ριμπ



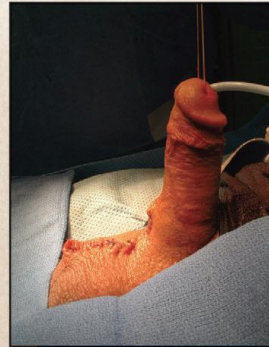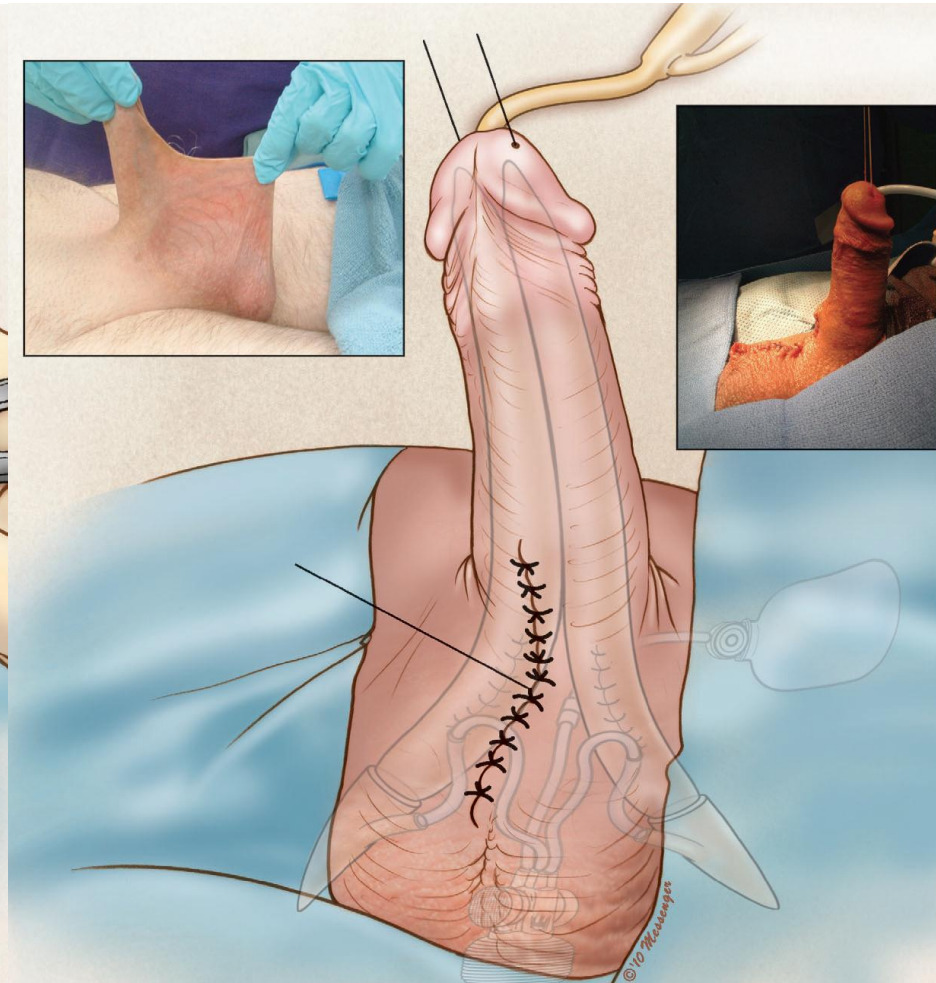
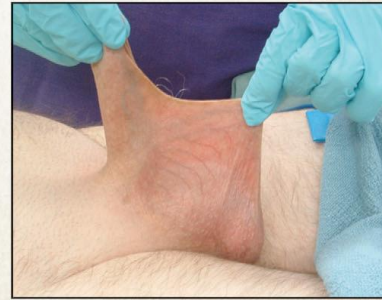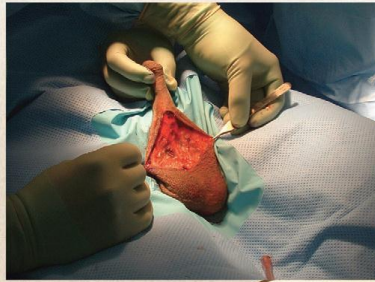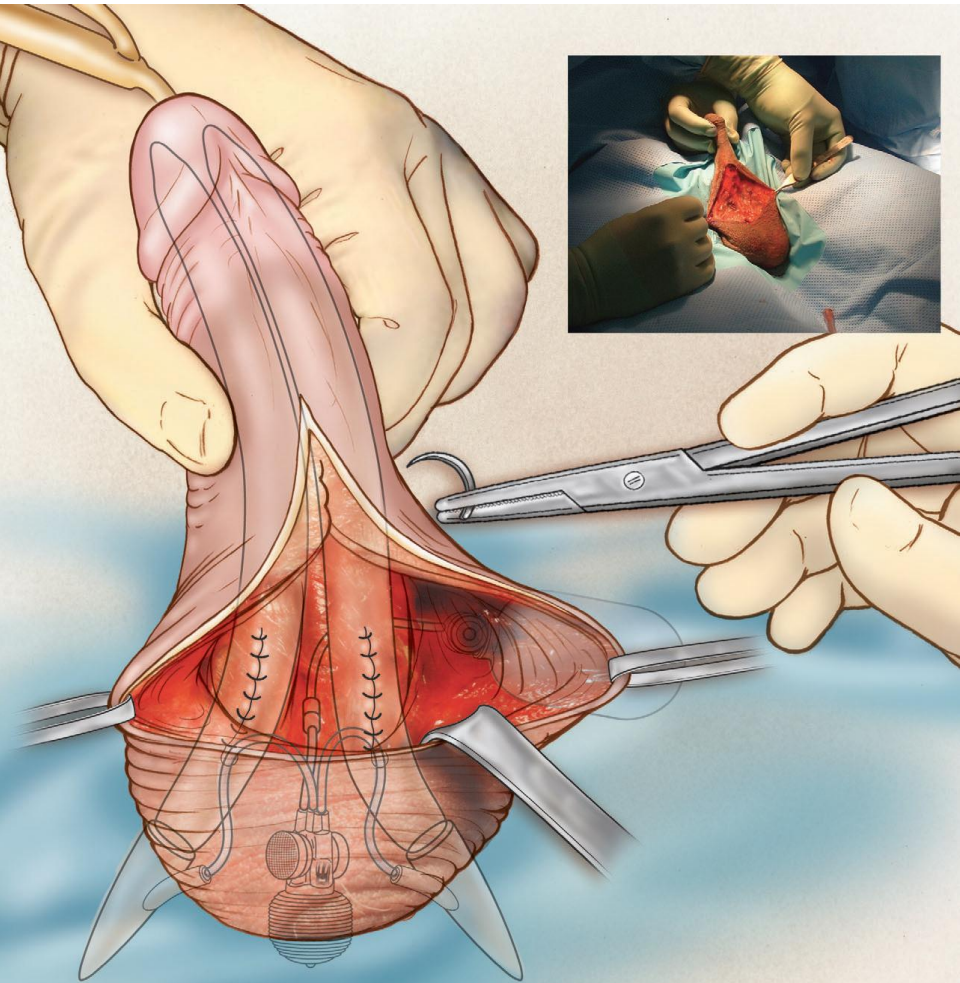
Θήκη στο δαρτό, πίσω  
από τους όρχεις,  
χαμηλά στο όσχεο

# Σύνδεση πρόθεσης με reservoir έλεγχος καλής λειτουργίας



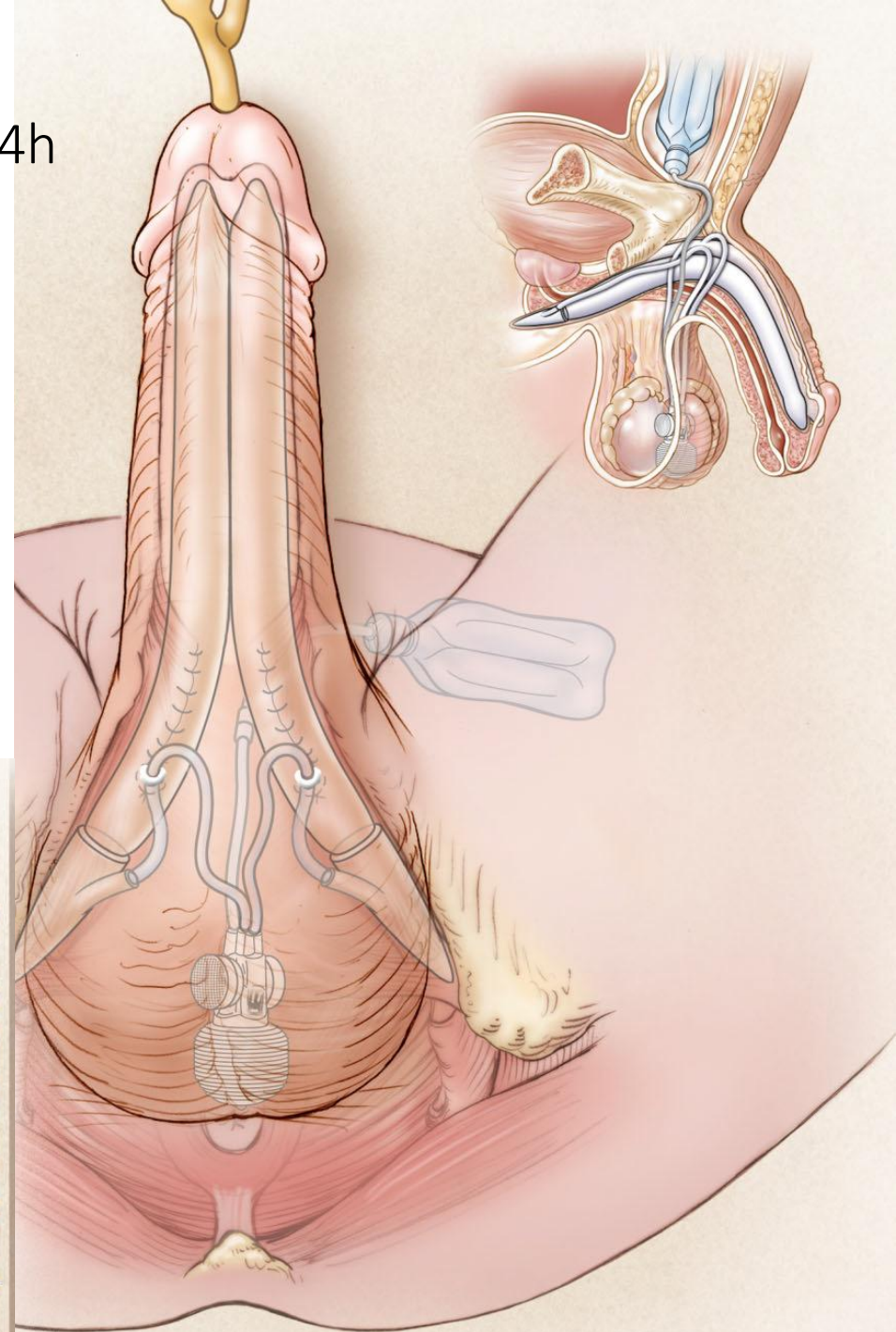
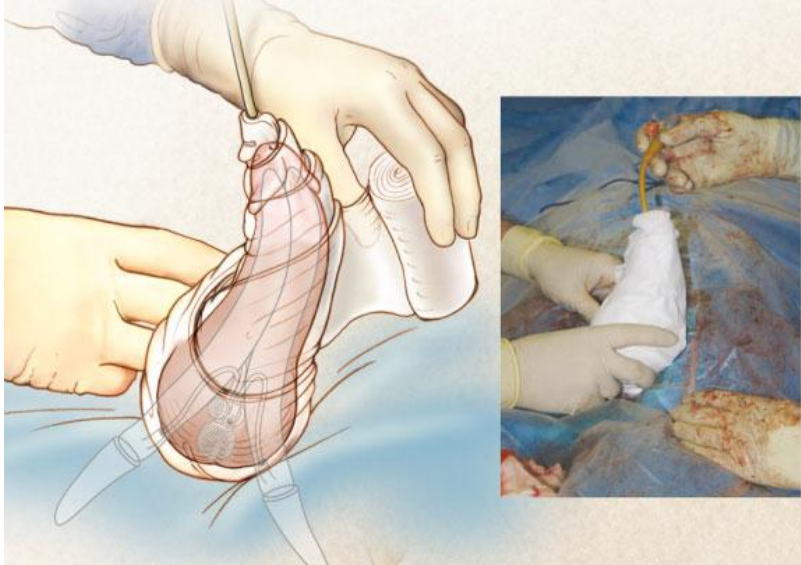
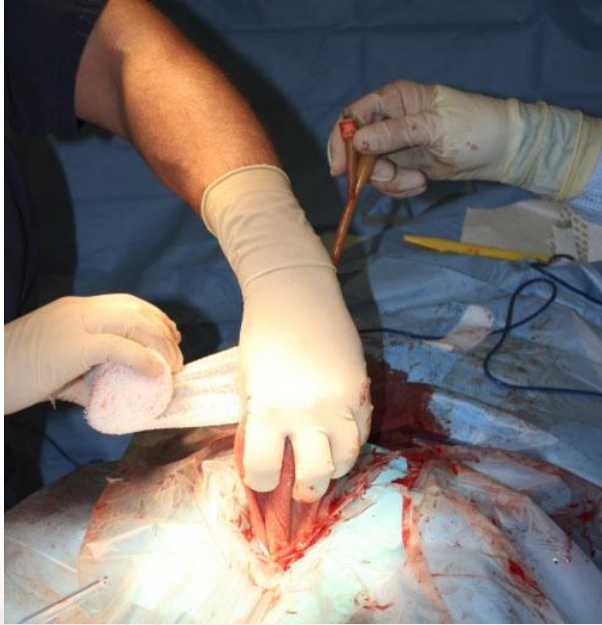# Ventral phalloplasty

“αύξηση αντίληψης μήκους”



# Τελικό αποτέλεσμα

“mummy wrap”, 24h-4d, inflate for 24h





# Οδηγίες

- Στενό εσώρουχο, πέος προς τα πάνω για 1 μήνα
- Ήπια παυσίπονα και αντιβιοτικά
- Ενεργοποίηση σε 4-6 εβδομάδες
  - Τακτική ενεργοποίηση
  - Όχι semi-inflated

Ευχαριστώ για την προσοχή σας

