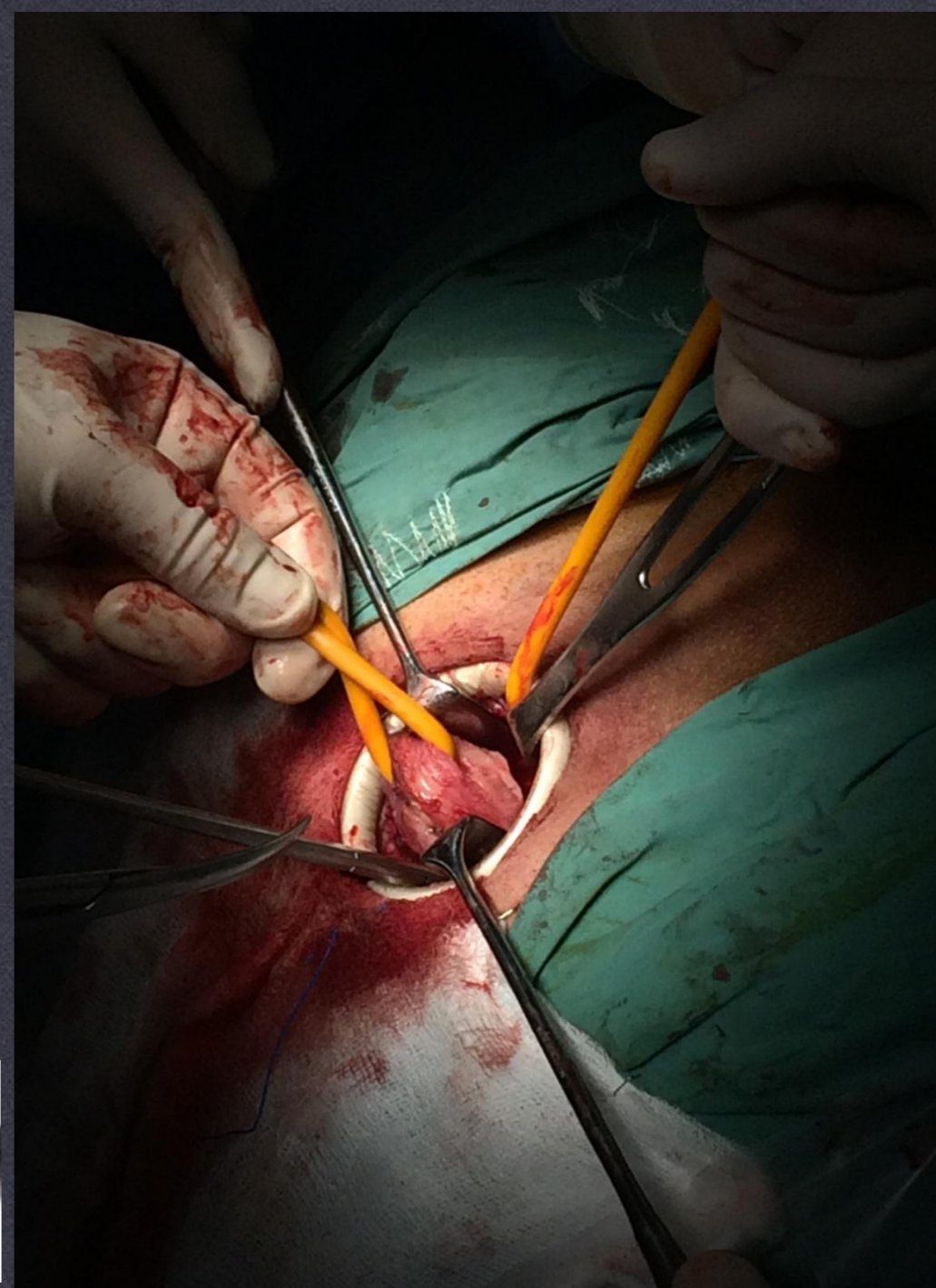
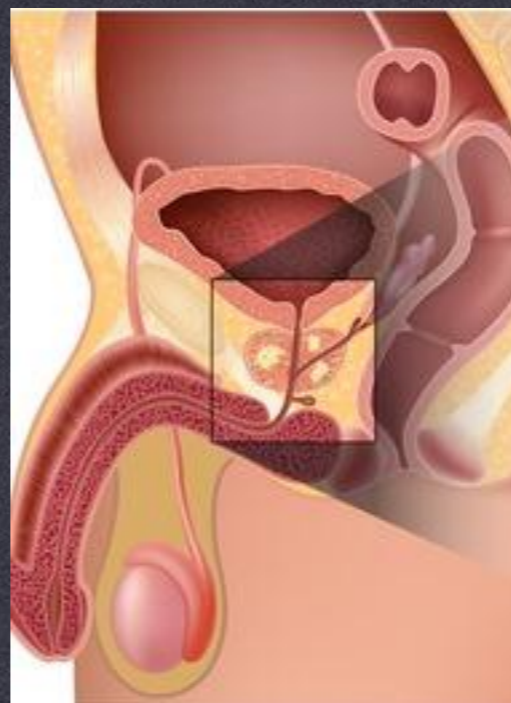
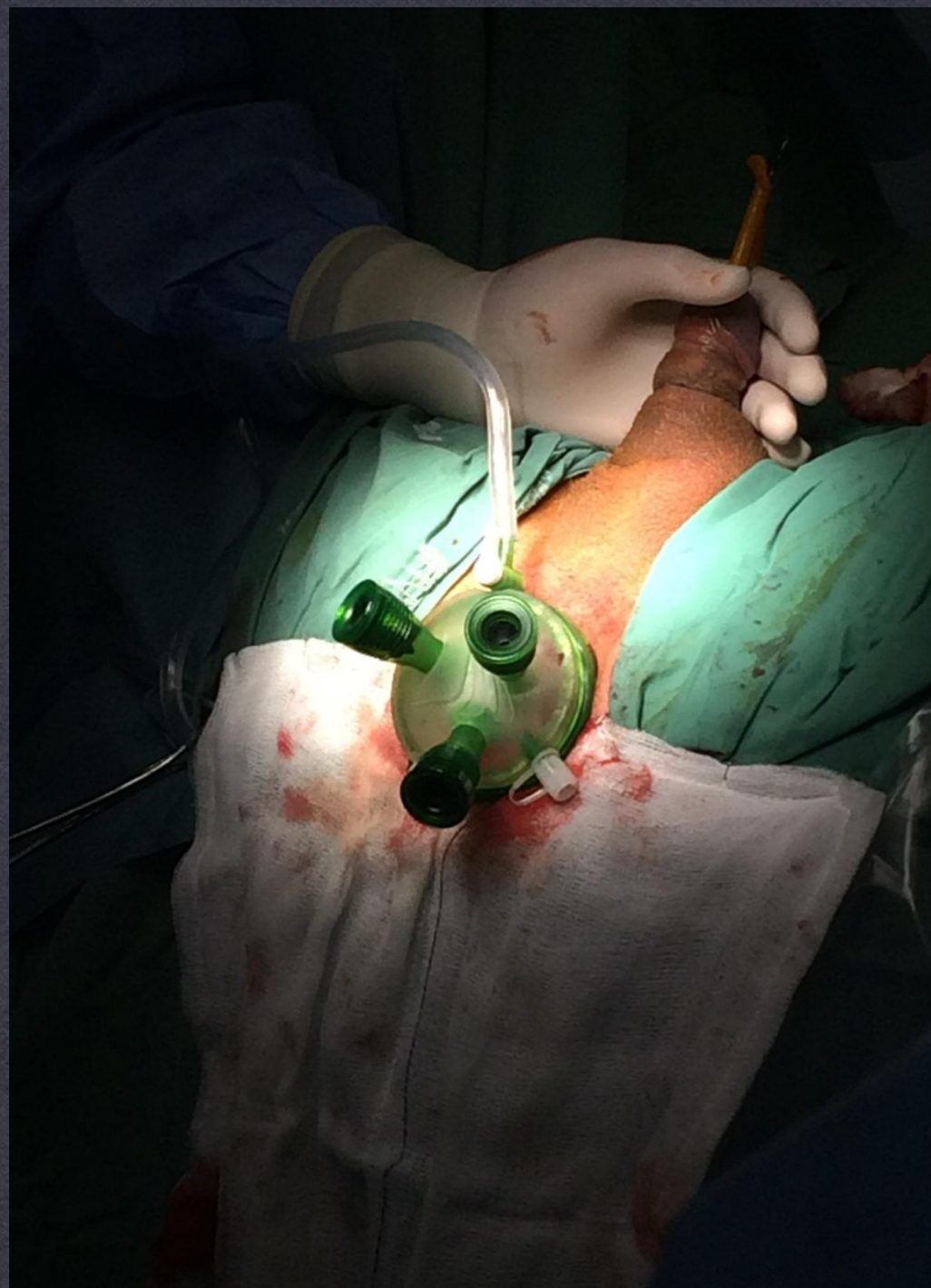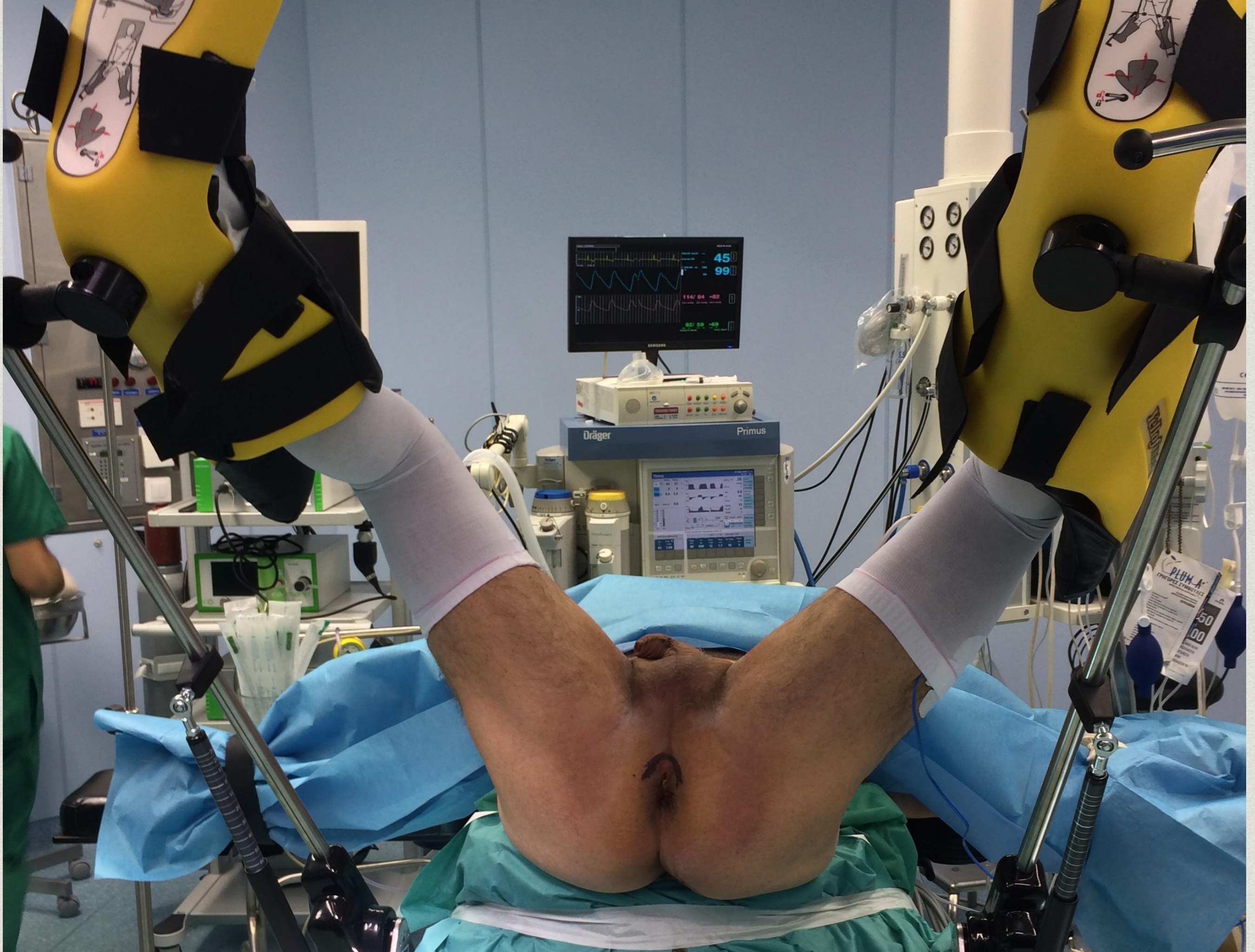ΕΝΔΟΣΚΟΠΙΚΗ ΡΙΖΙΚΗ ΠΕΡΙΝΕΙΚΗ ΠΡΟΣΤΑΤΕΚΤΟΜΗ 401 ΓΣΝΑ - ΟΥΡΟΛΟΓΙΚΗ ΚΛΙΝΙΚΗ

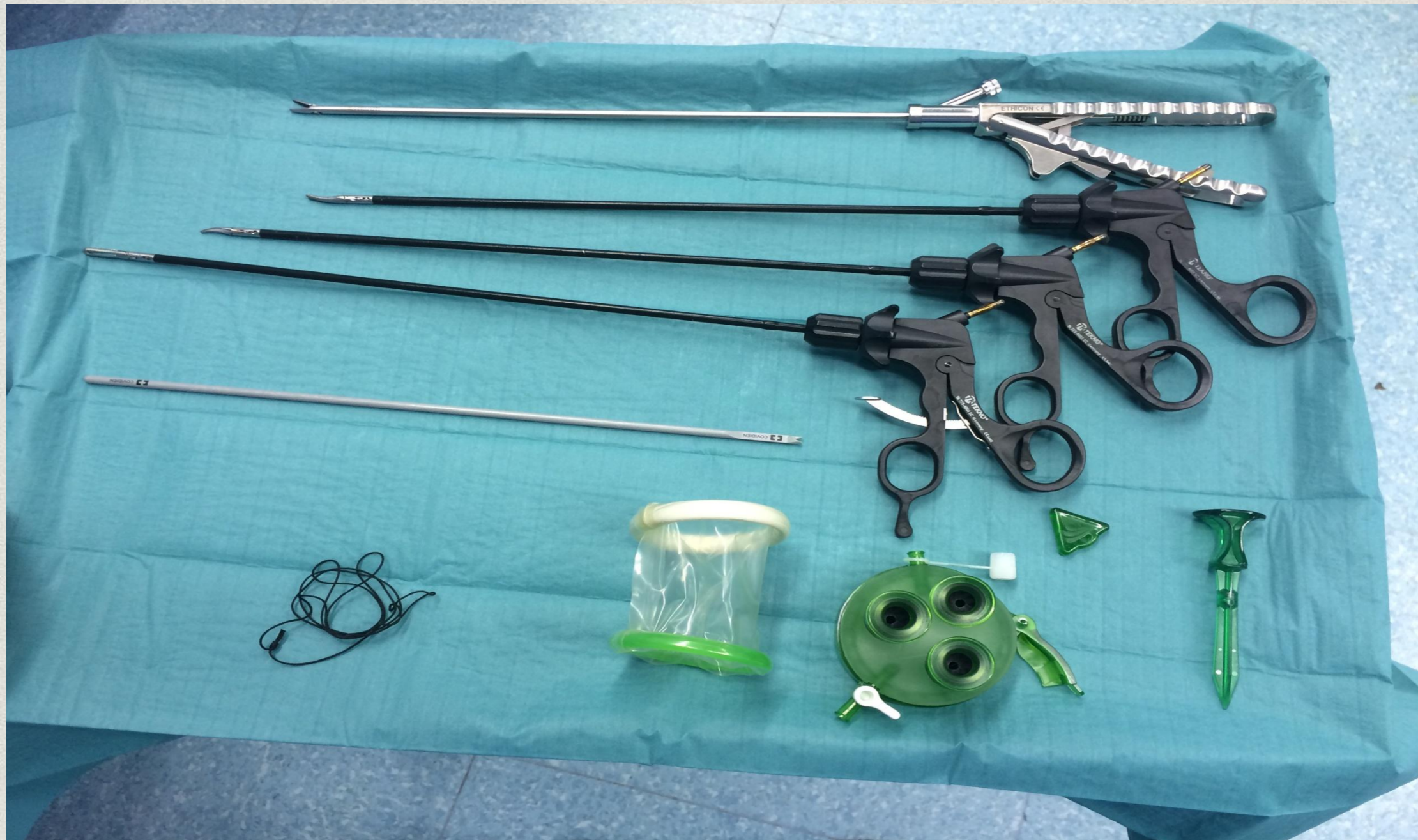
(Αντωνόπουλος Χρήστος , Ιωαννίδης Κων/νος, Σφέτσας Κων/νος , Αθανάσιος Ι. Αρχοντάκης)

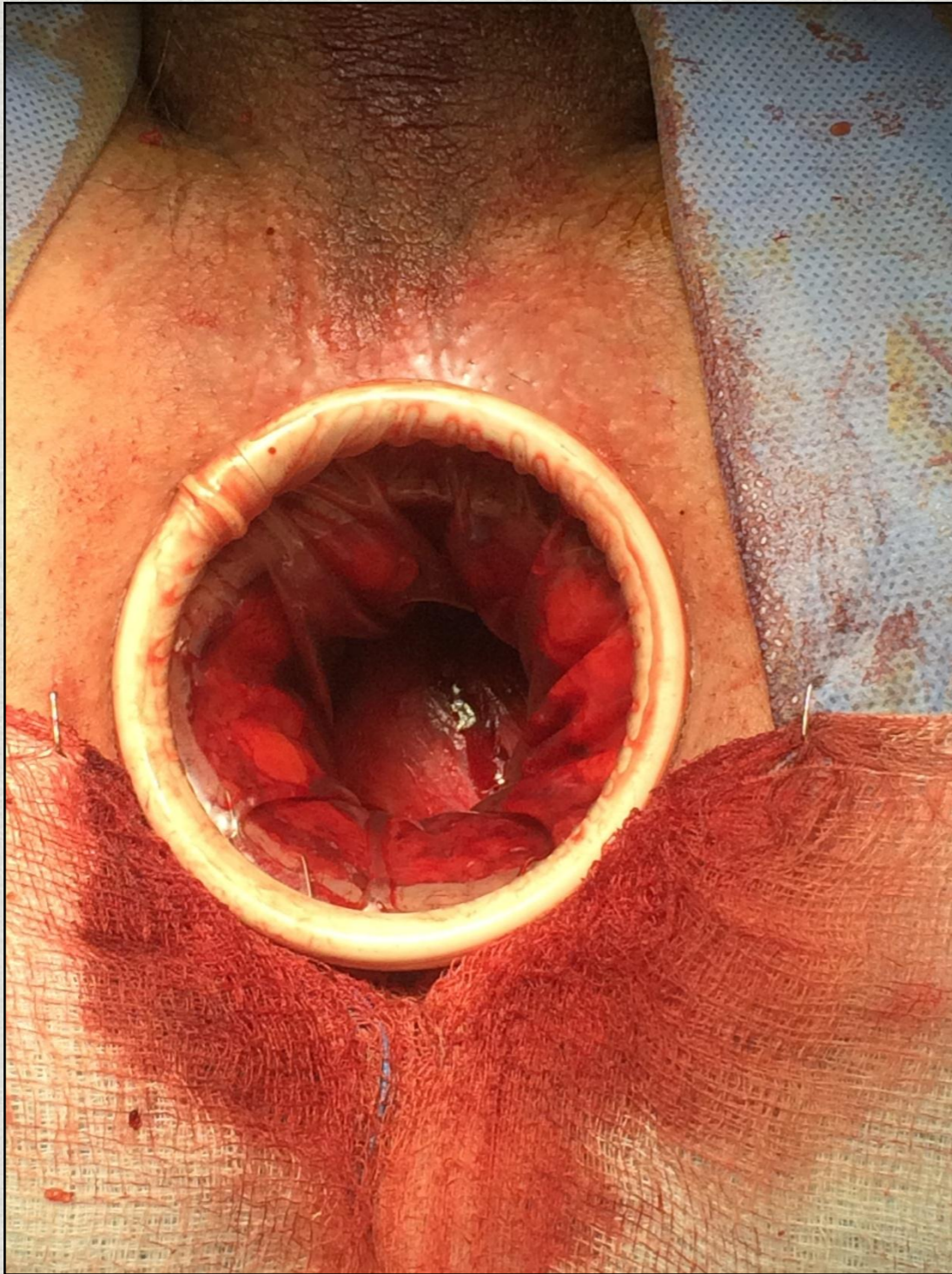
Η Ριζική περινεϊκή προστατεκτομή αποτελεί :

- Μία έγκυρη αποτελεσματική μέθοδο αντιμετώπισης του εντοπισμένου καρκίνου του προστάτη .
- Χειρουργική προσπέλαση , όπου διασφαλίζονται ανατομικές δομές και επιτυγχάνεται ελάχιστο χειρουργικό τραύμα .

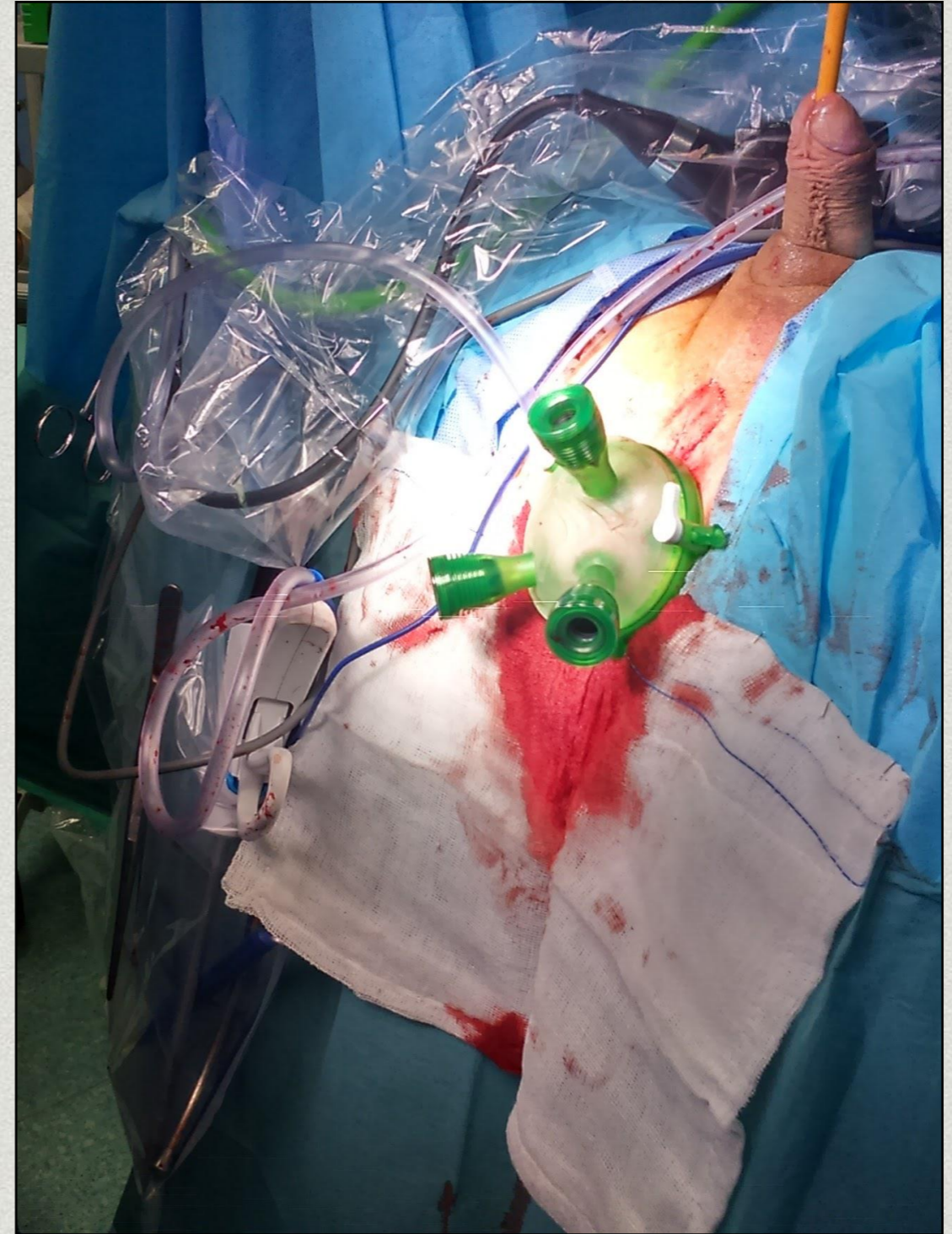


Η ενδοσκοπικά υποβοηθούμενη ριζική περινεϊκή προστατεκτομή αποτελεί τη μετεξέλιξη της ΡΠΠ με τη χρήση λαπαροσκοπικών εργαλείων

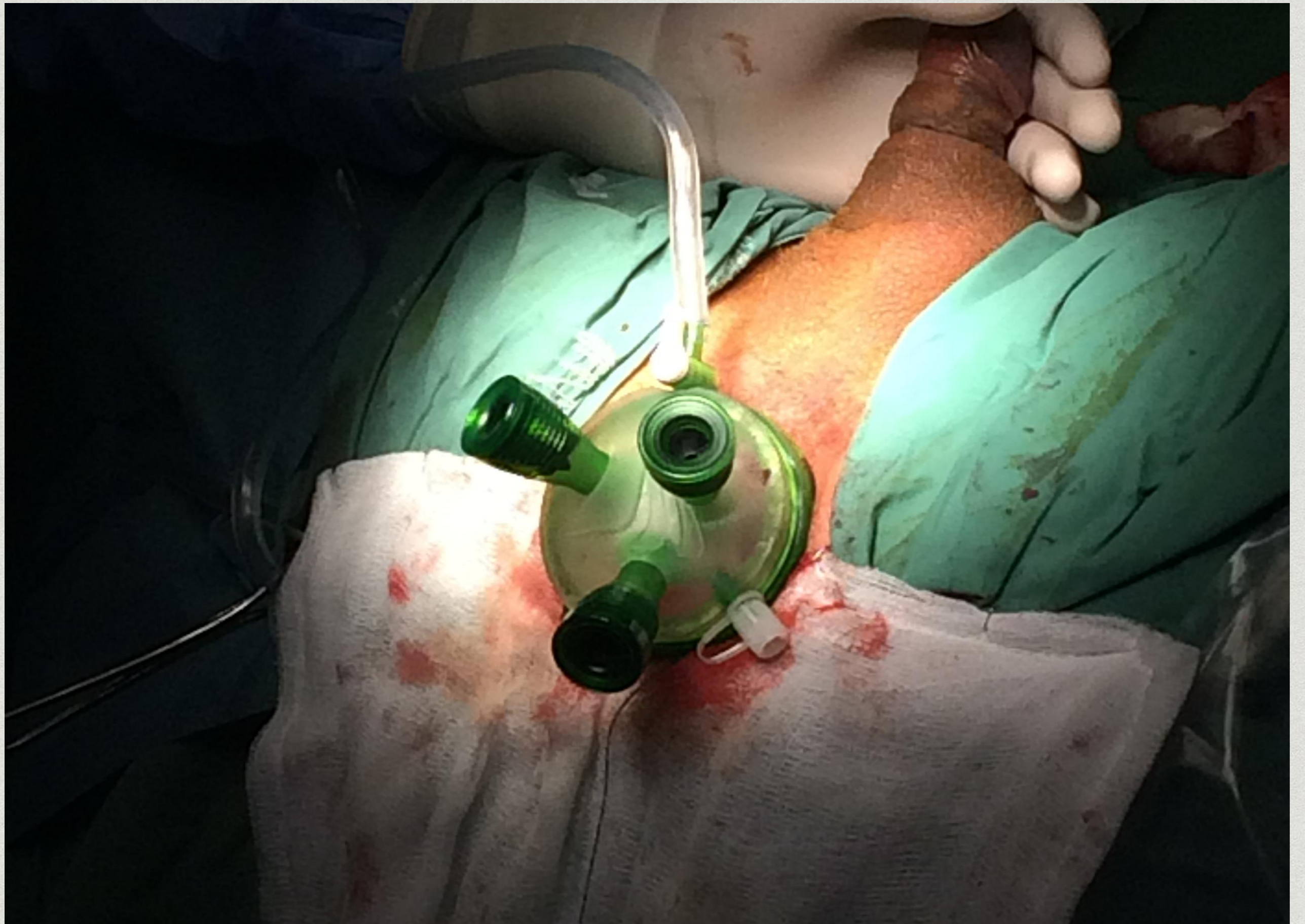

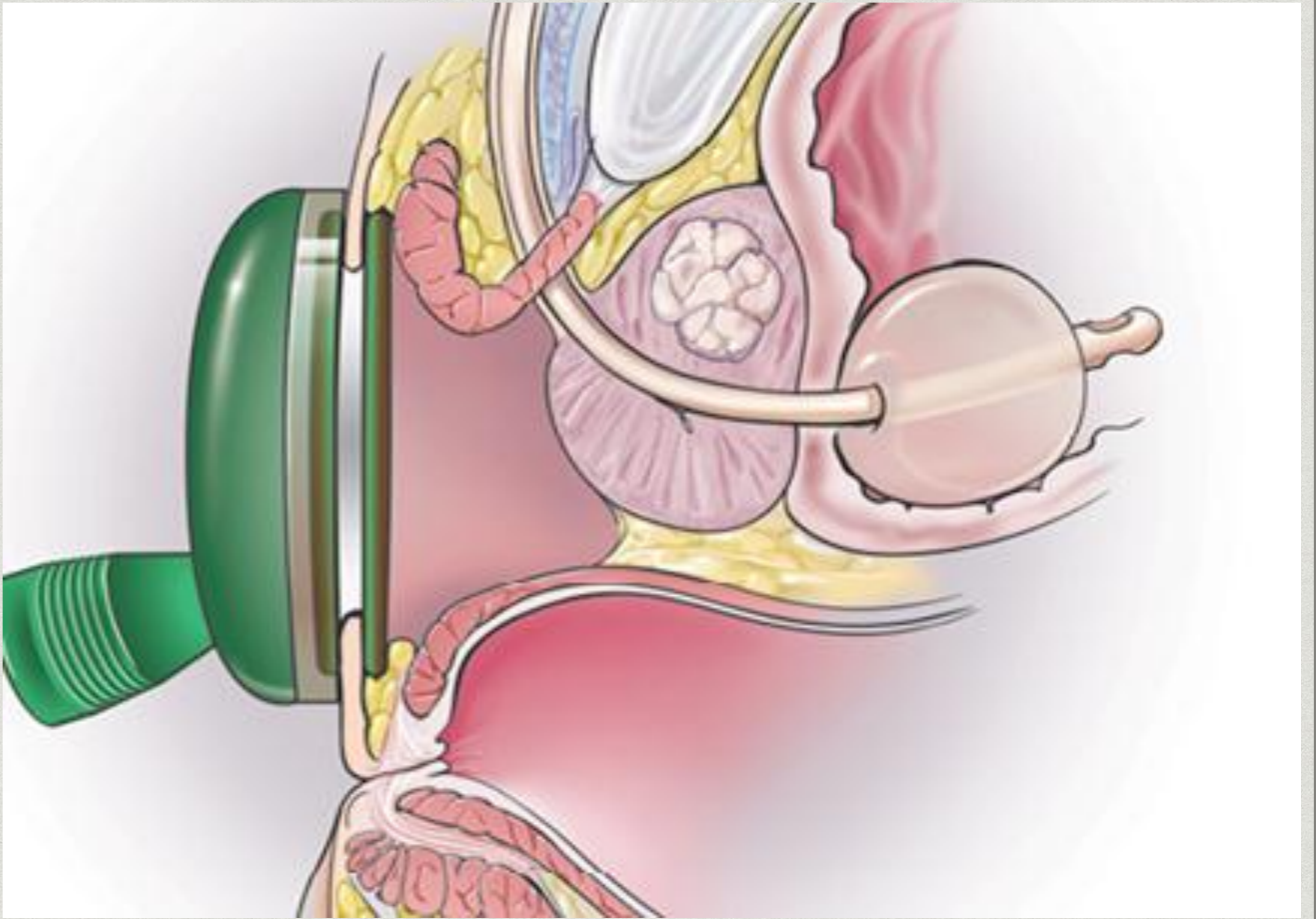


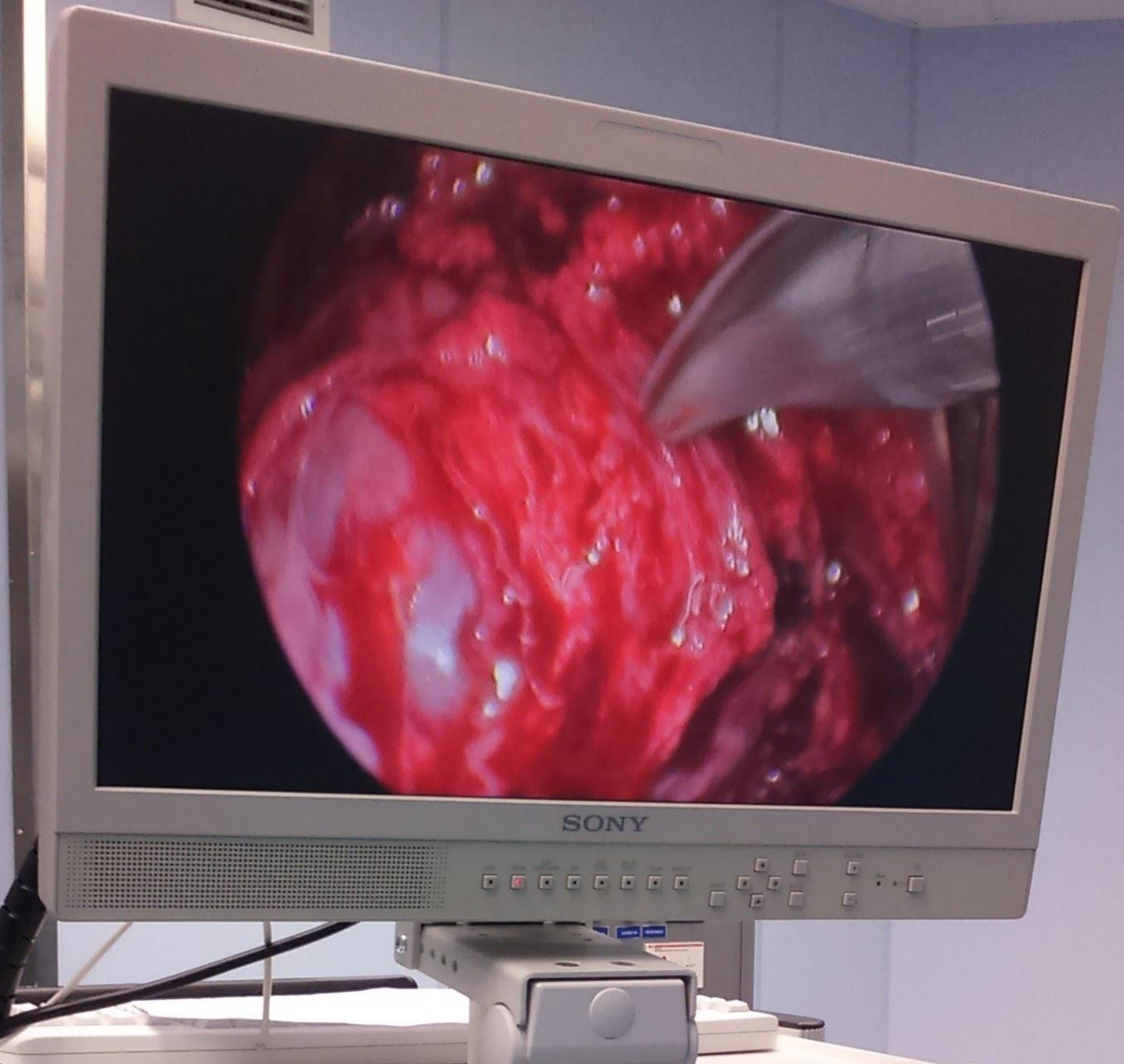
Τοποθέτηση δακτυλίου ALEXIS

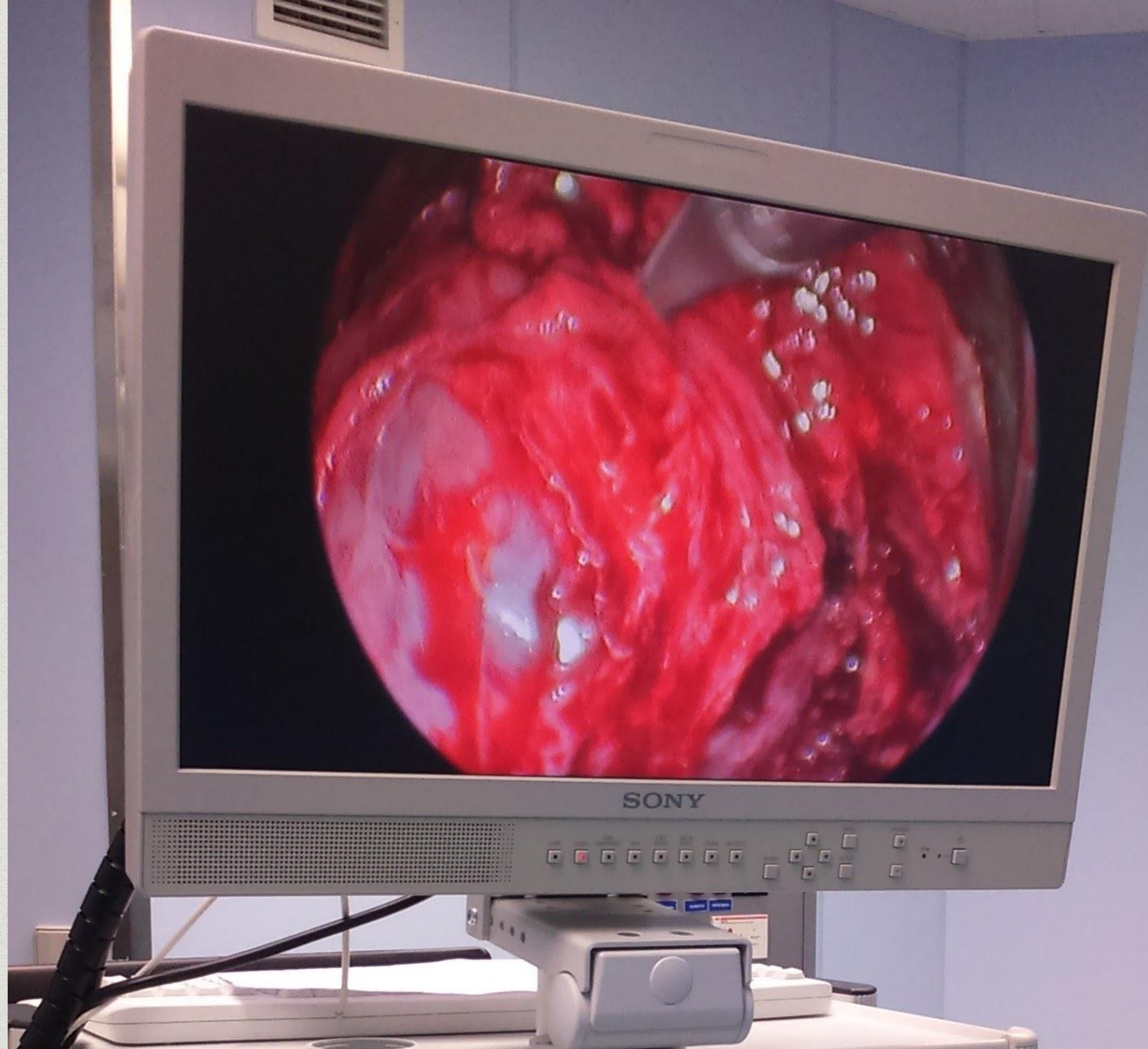


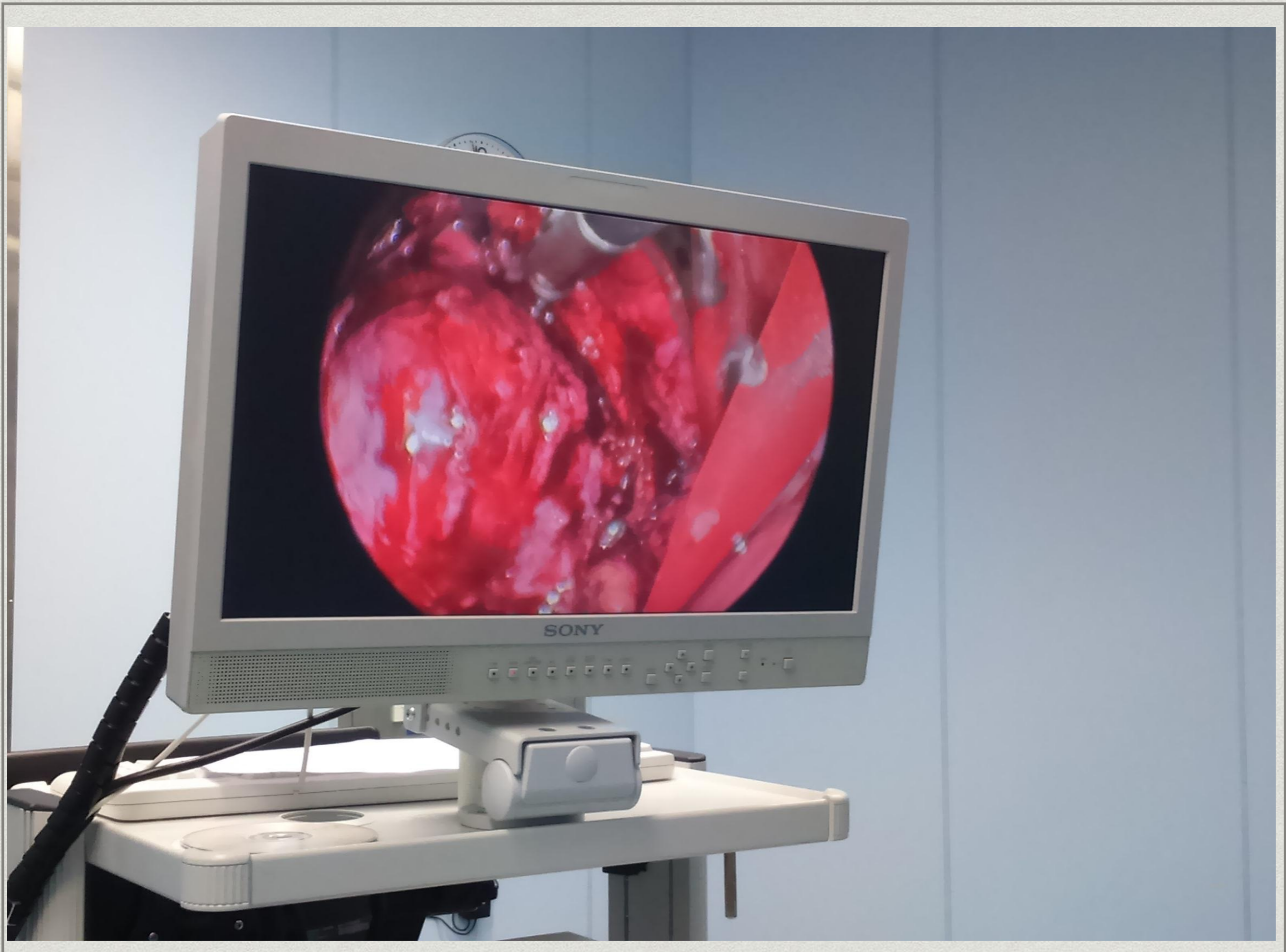Τοποθέτηση GELPOINT MINI

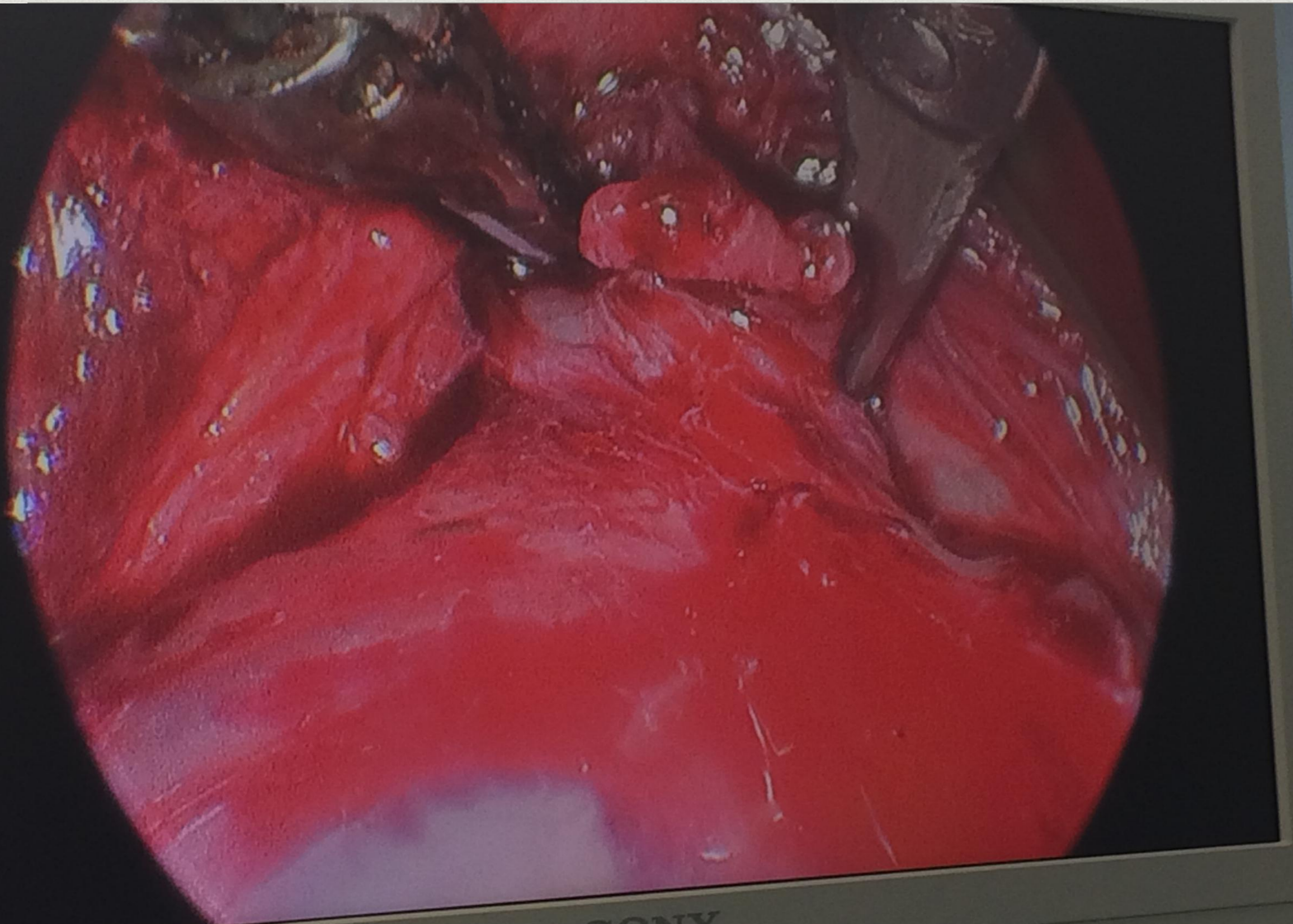







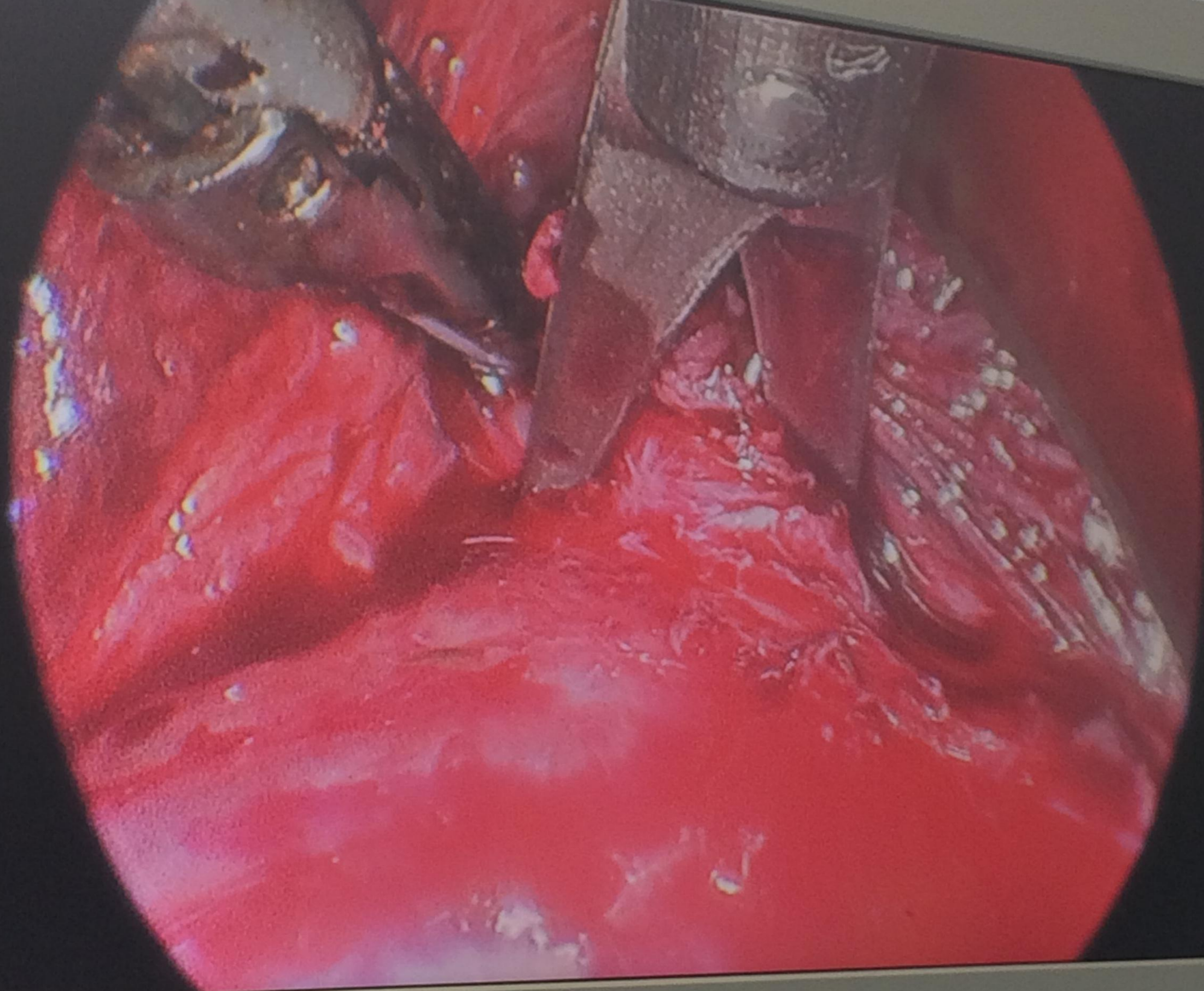


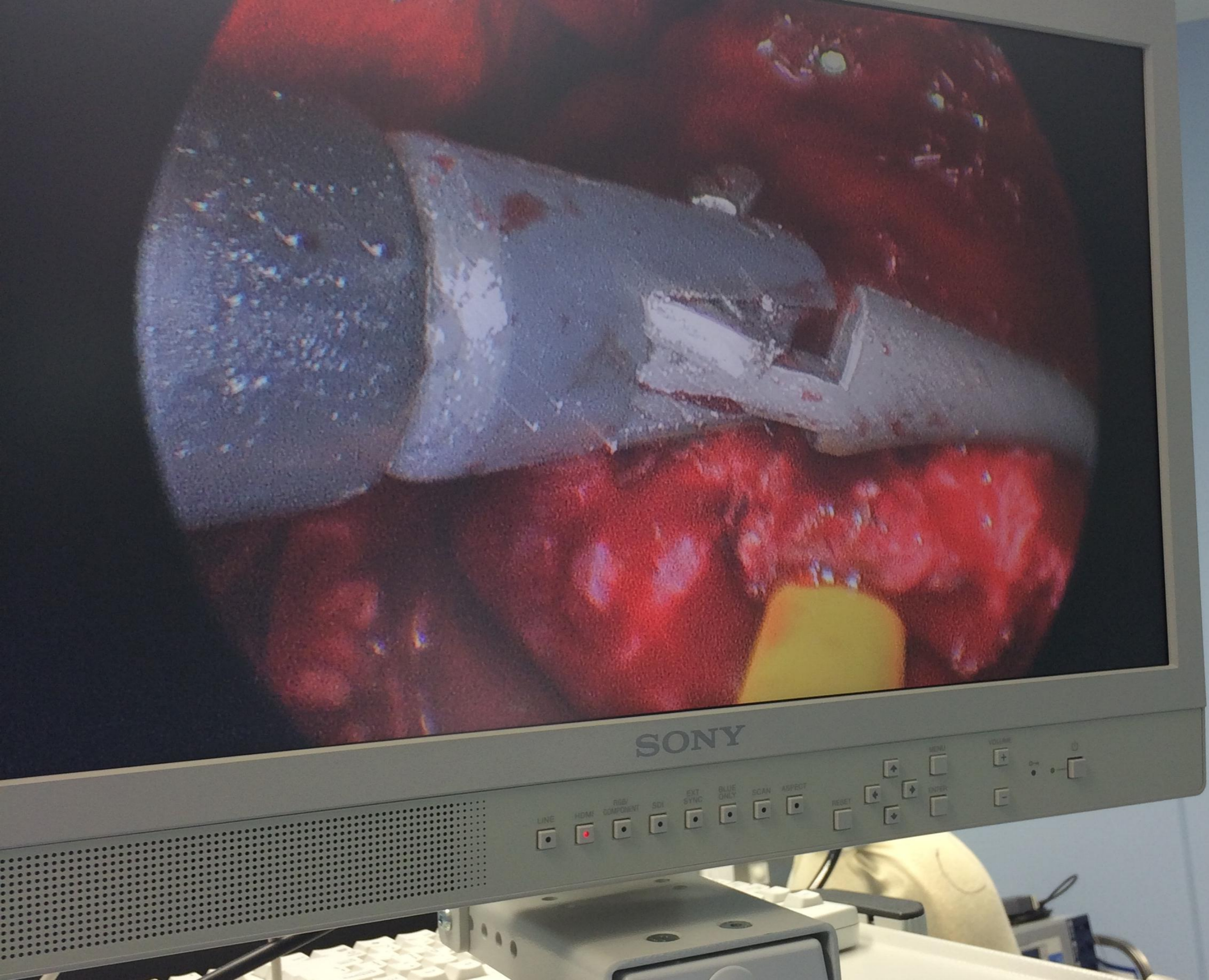


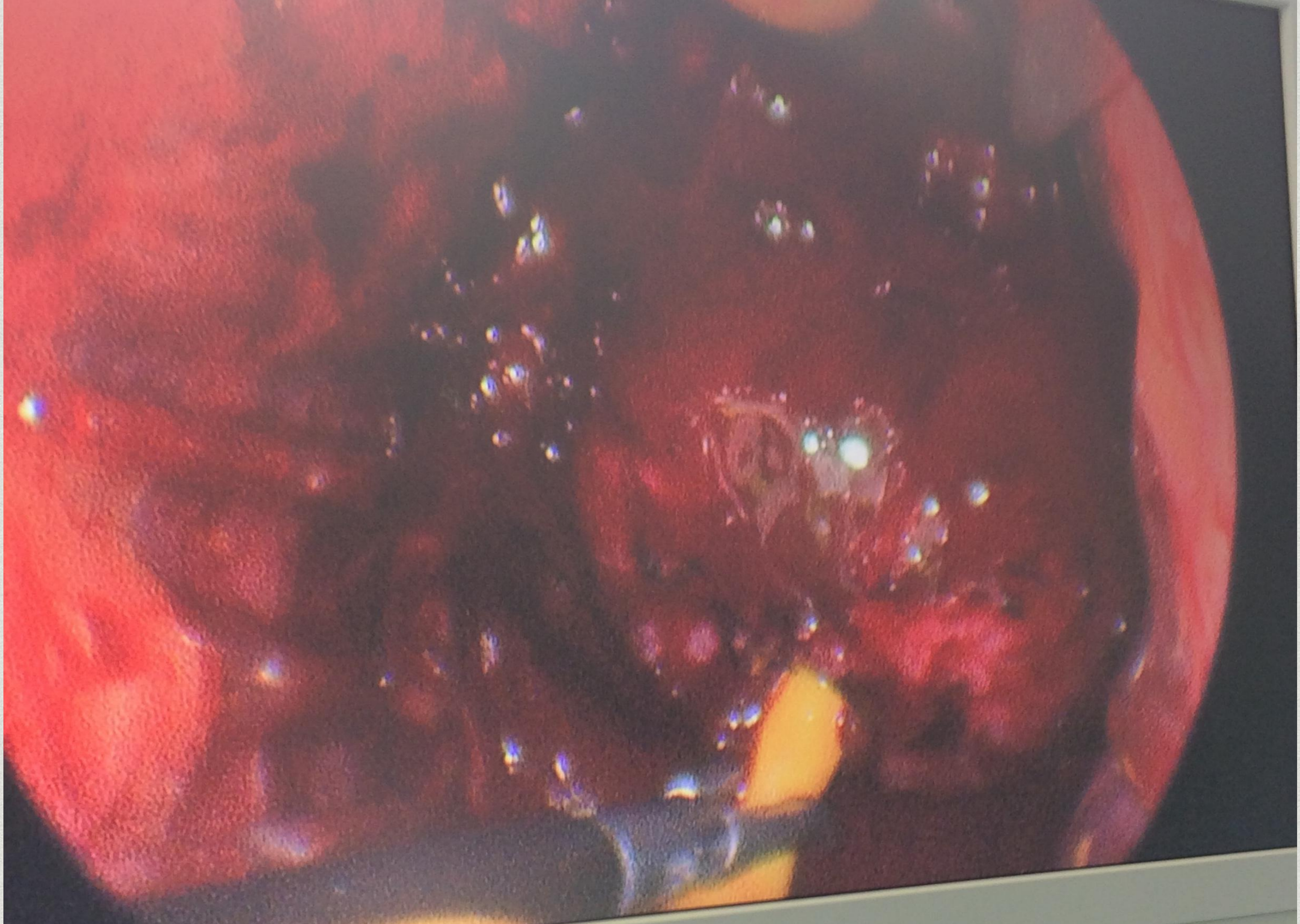


SONY



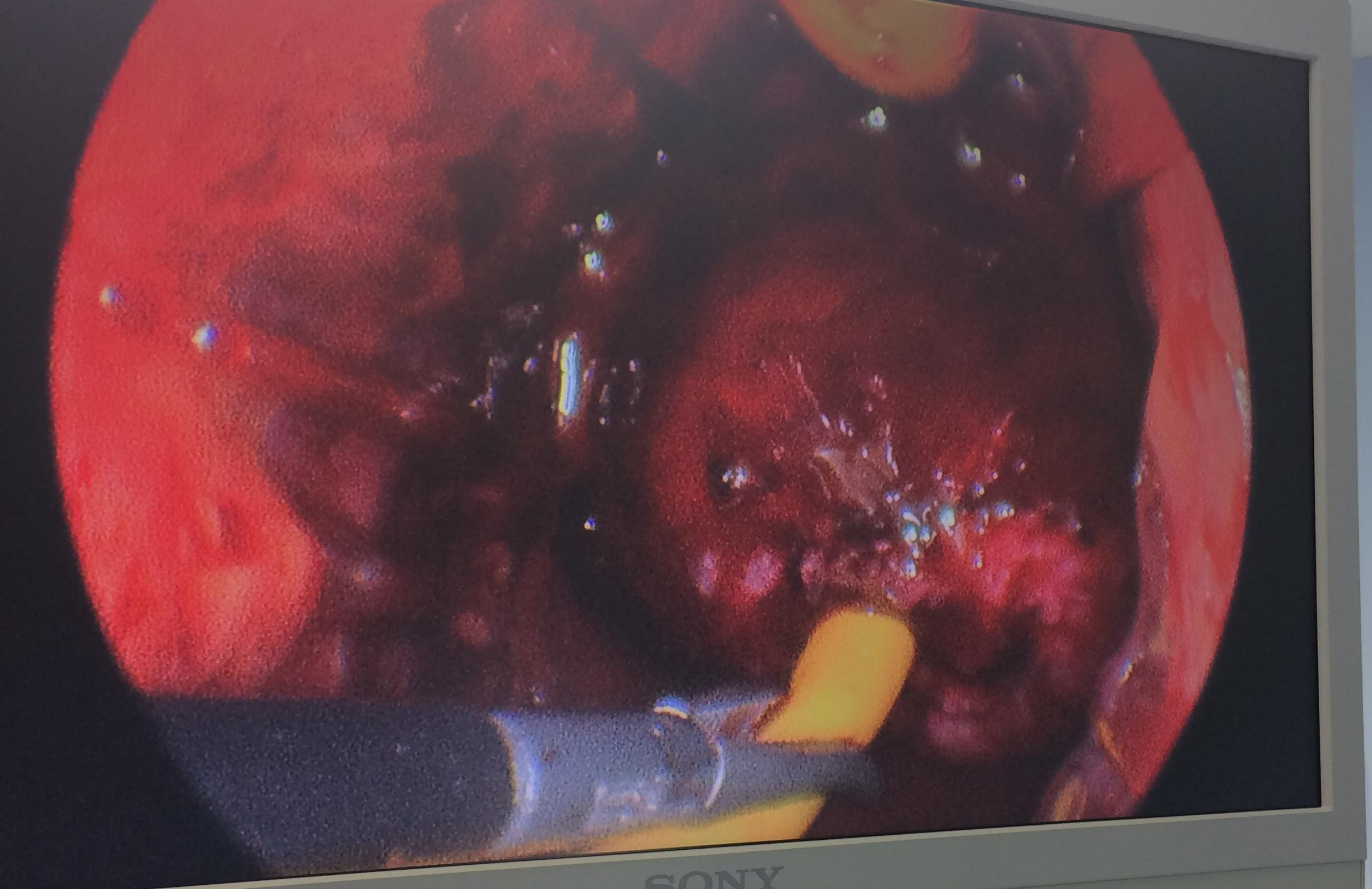






SONY

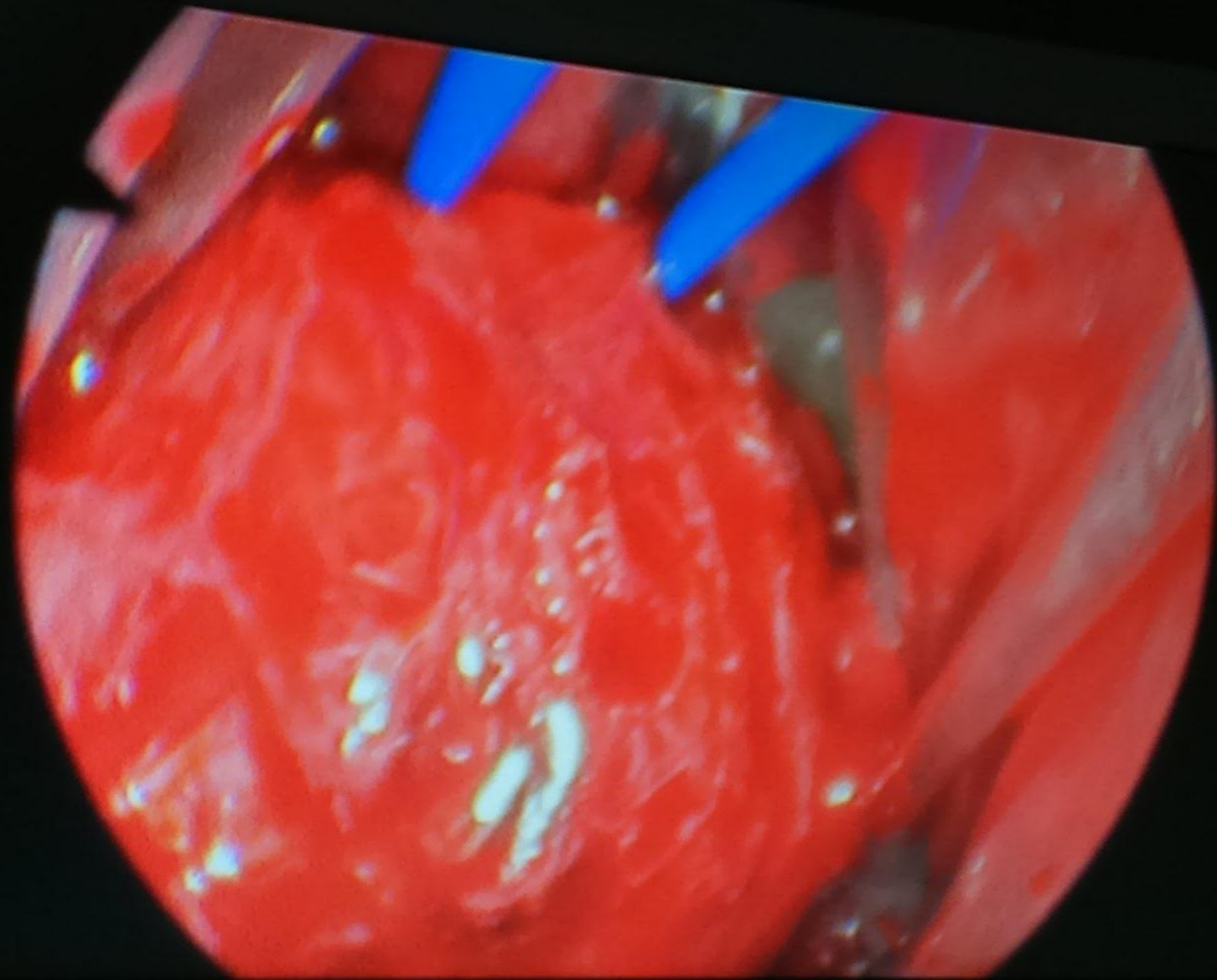


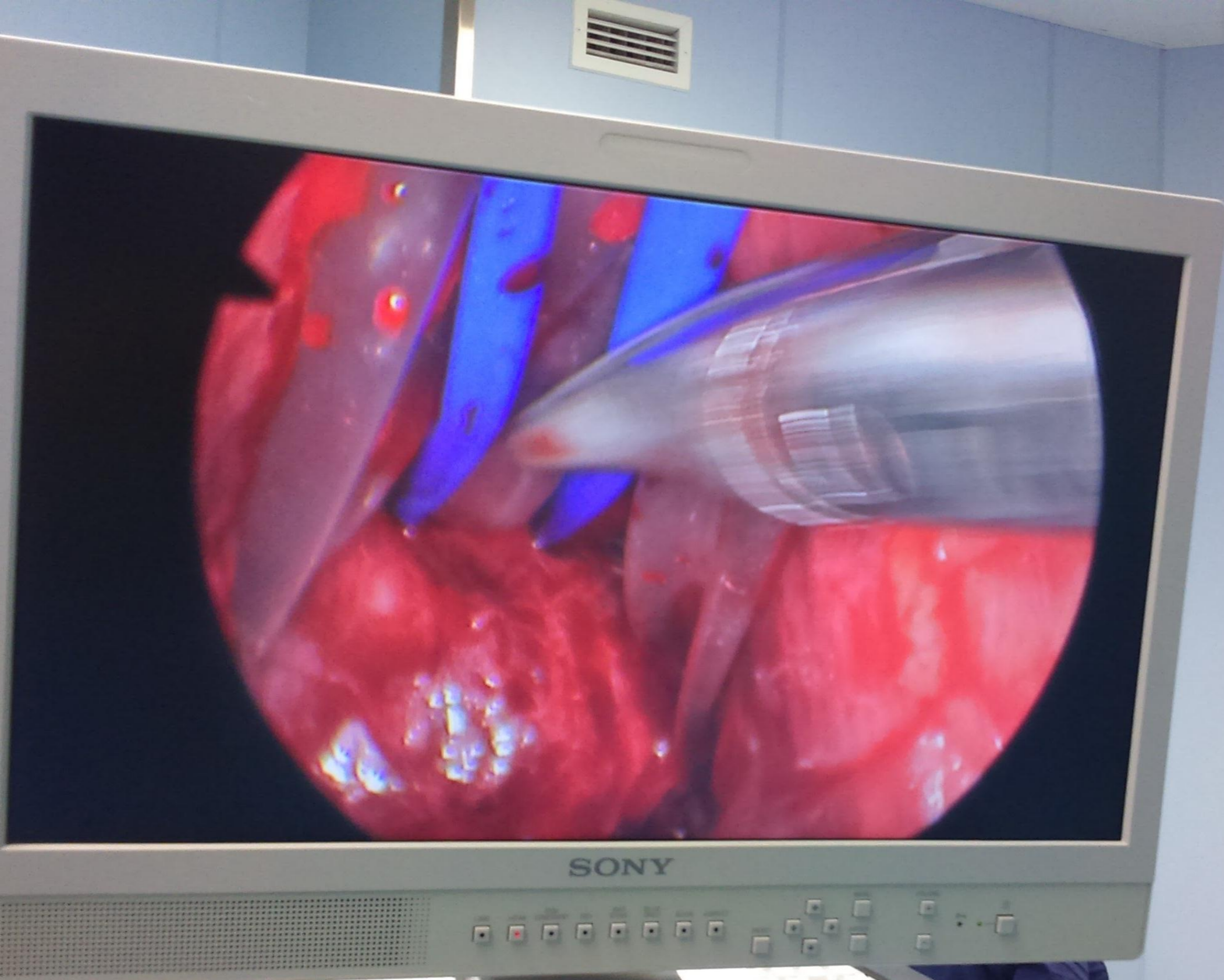


SONY


LINE HDMI RGB/COMPONENT SDI EXT SYNC BLUE ONLY SCAN ASPECT RESET MENU VOLUME + -

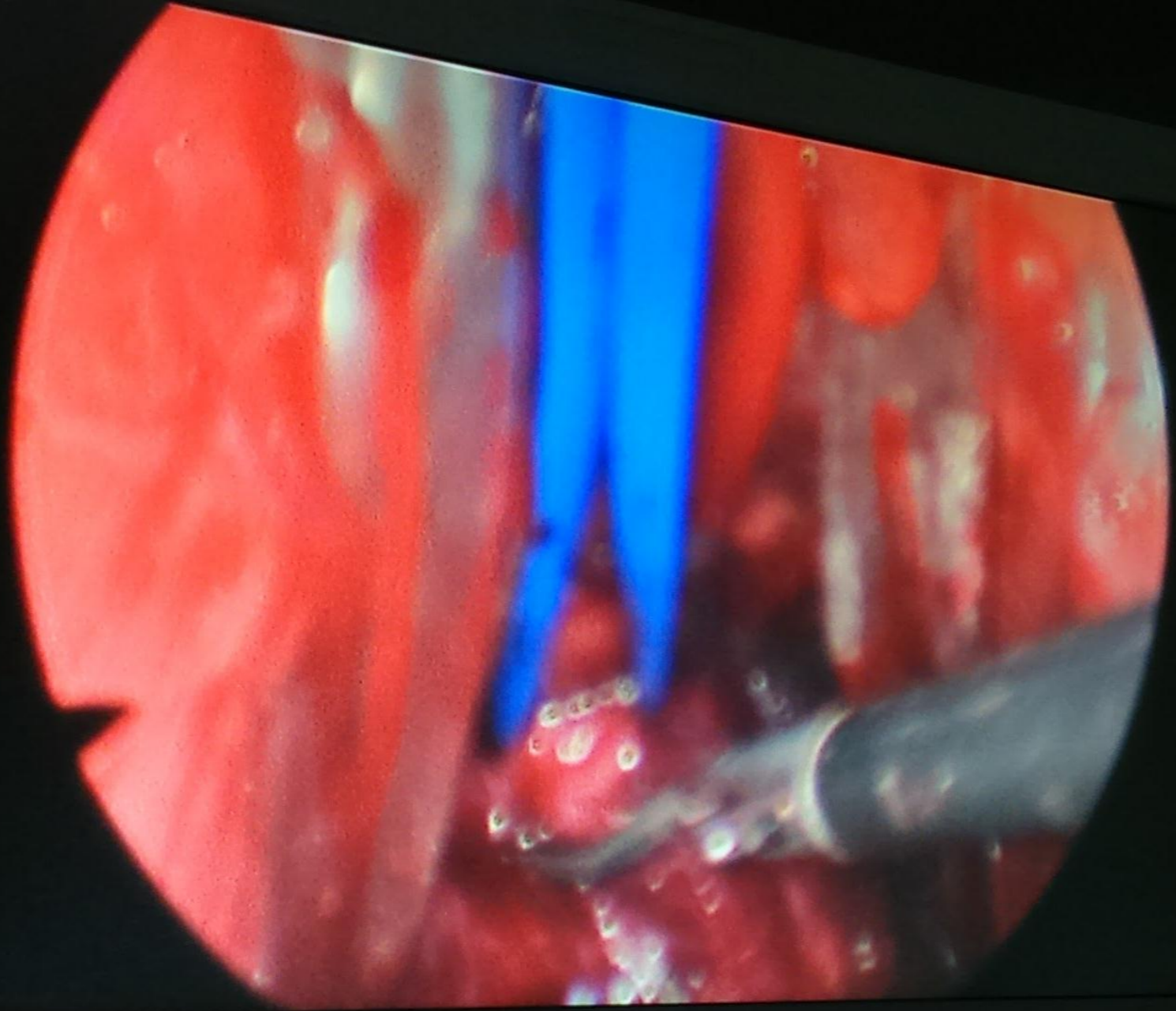


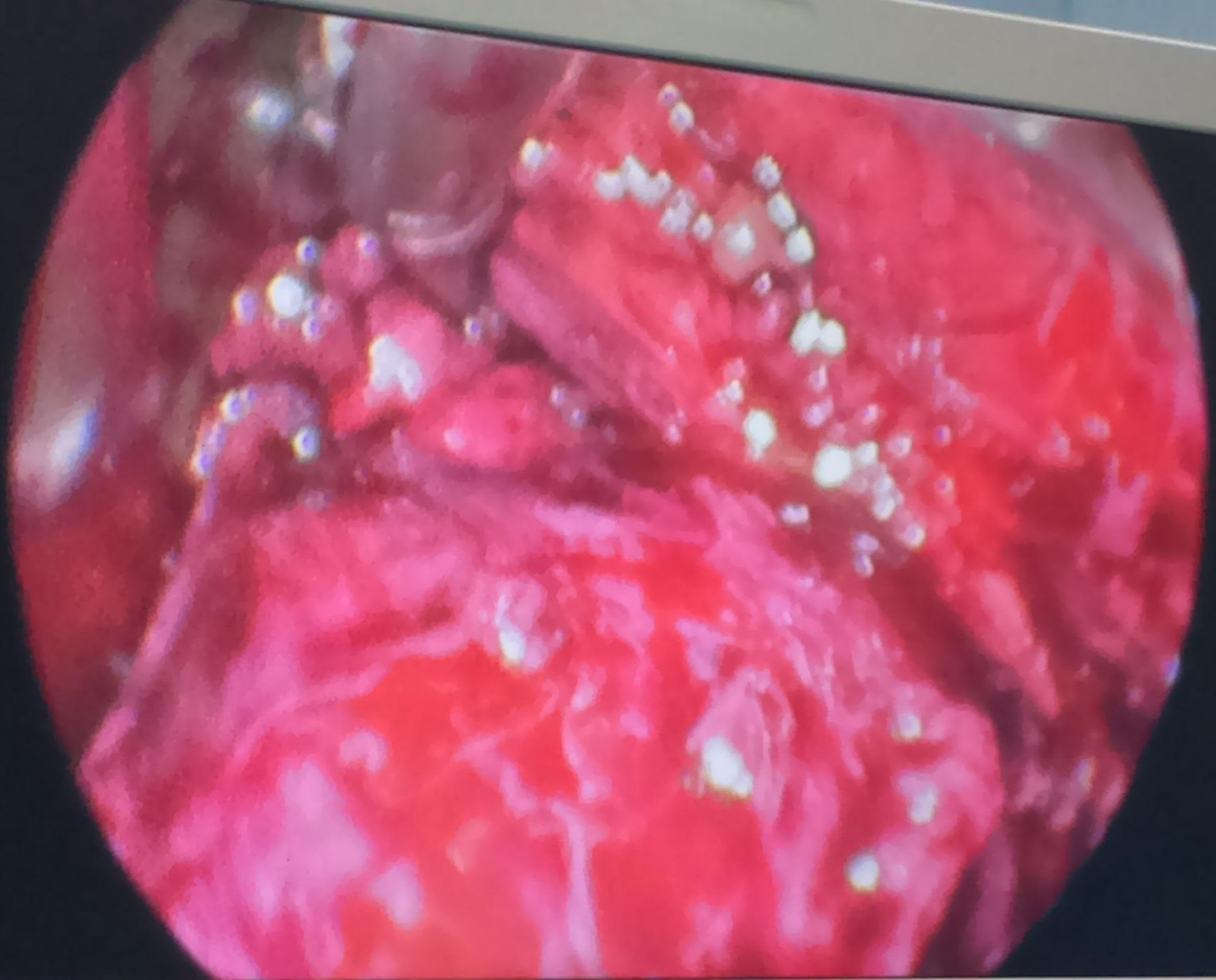




SONY

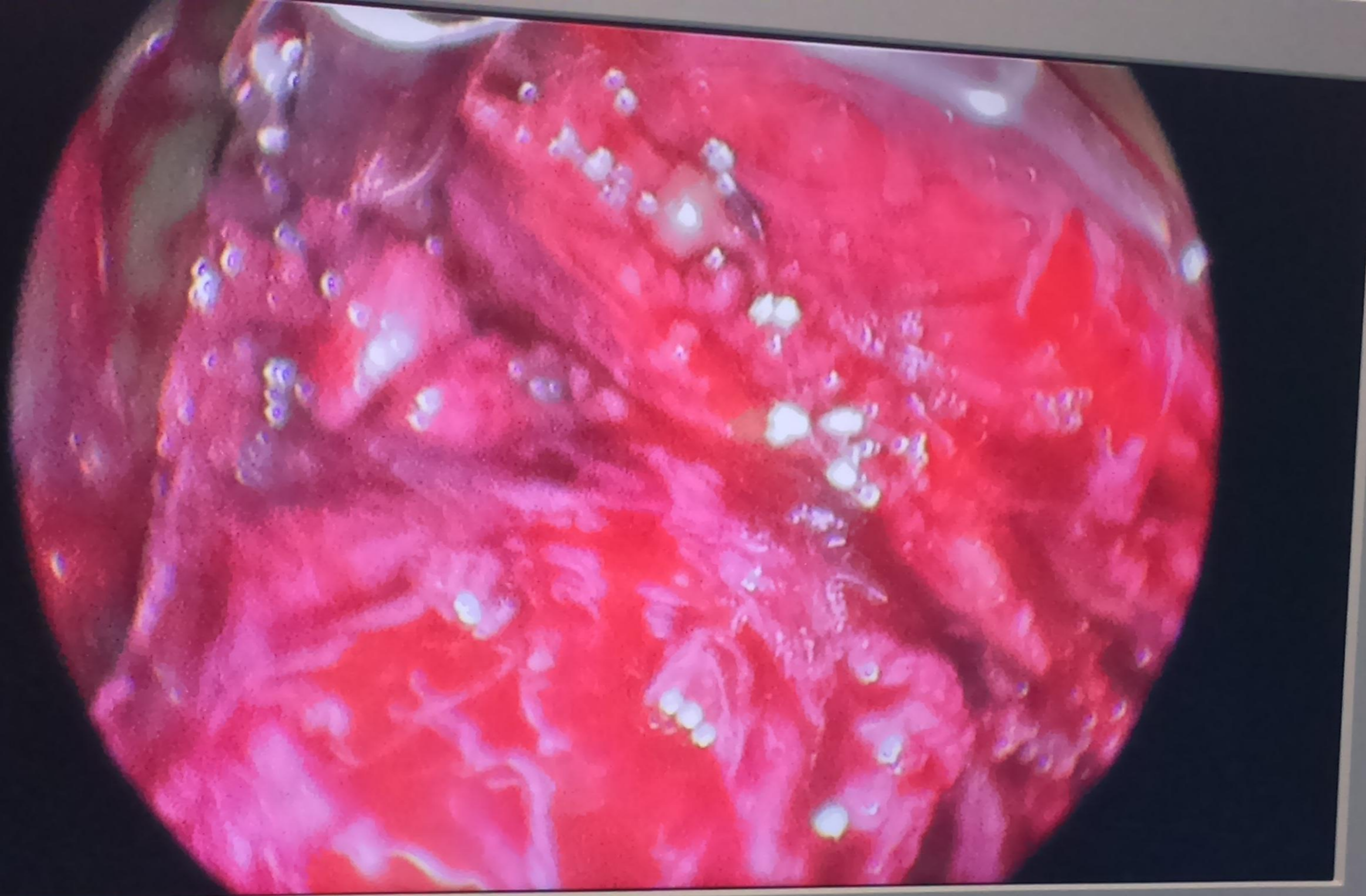






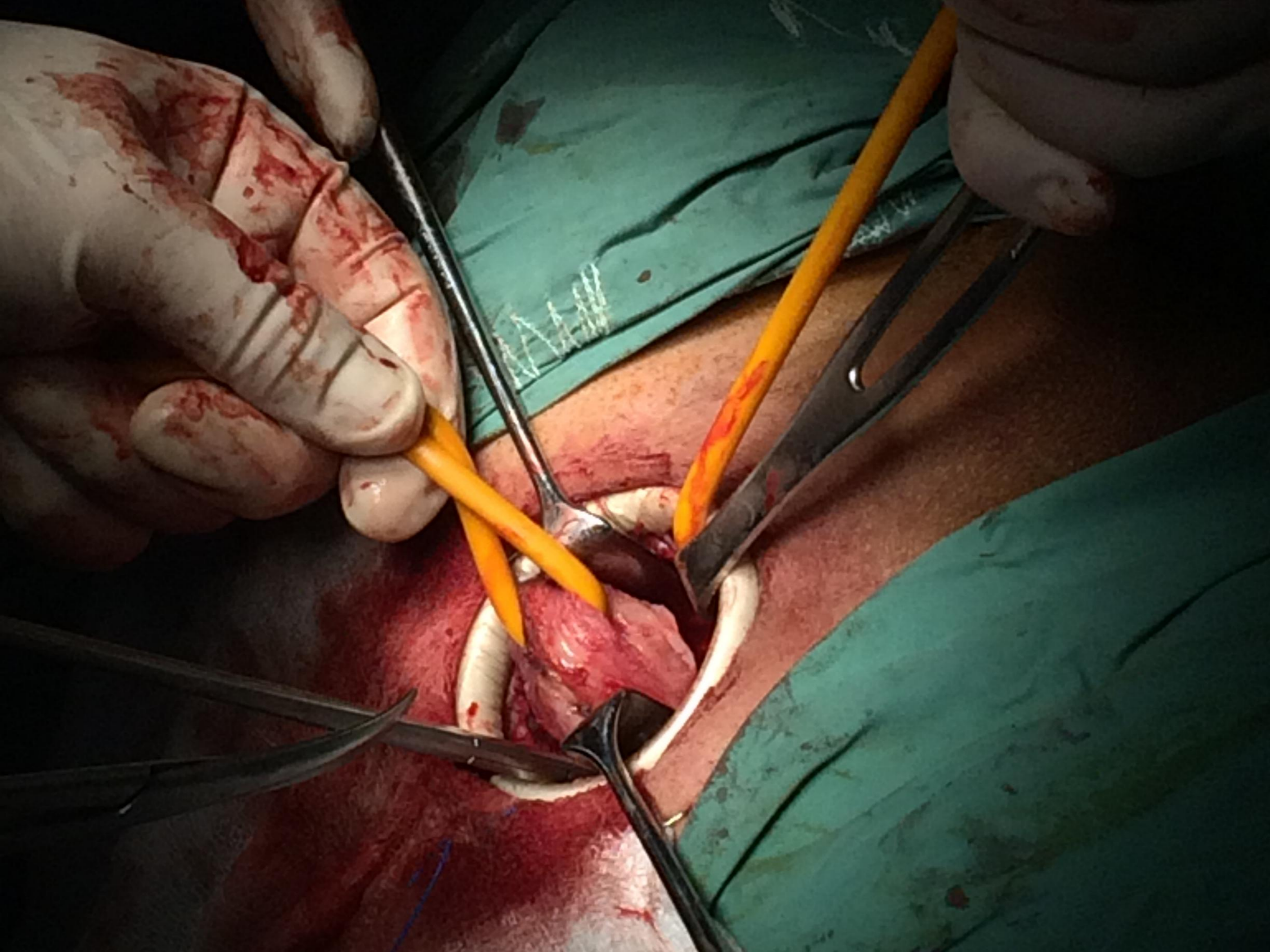
SONY





SONY





Ex:

Se: 1/1

Im: 6/6

Sony Medical

S FOS S

1965 Jul 07 M 2877

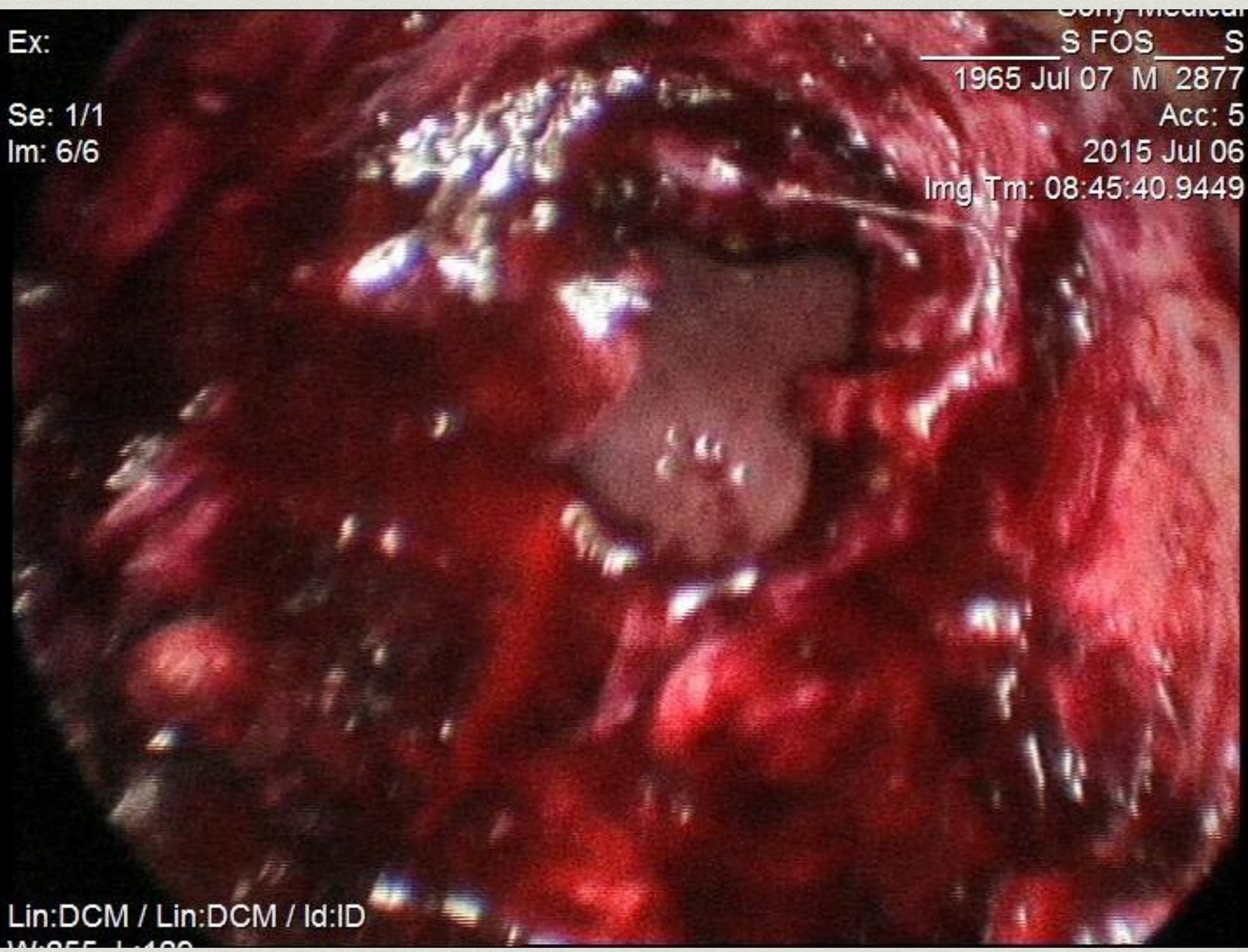
Acc: 5

2015 Jul 06

Img Tm: 08:45:40.9449

Lin:DCM / Lin:DCM / Id:ID

W:955 L:100



Ex:

Se: 1/1

Im: 7/6

Sony Medical
S FOS S

1965 Jul 07 M 2877

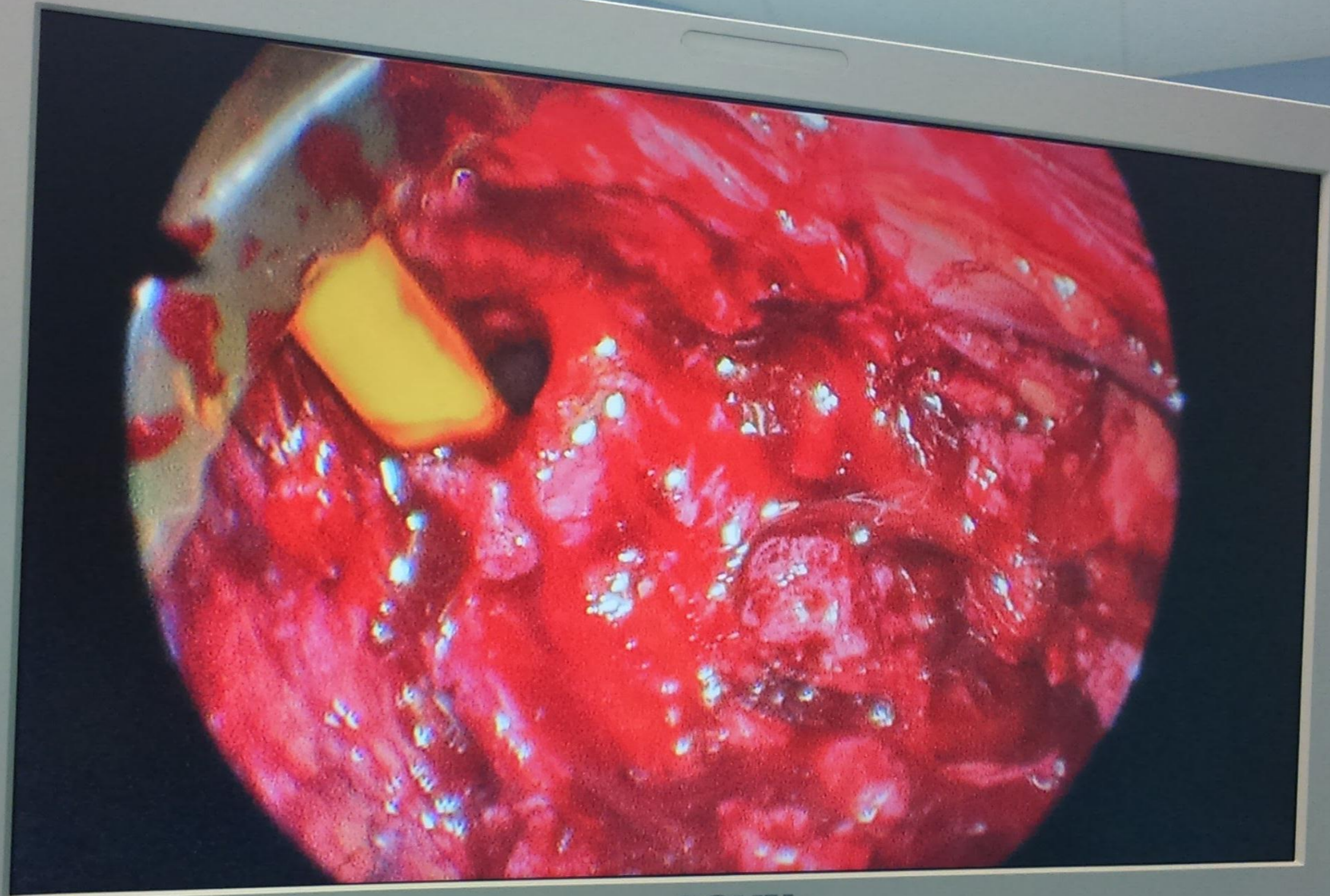
Acc: 5

2015 Jul 06

Img Tm: 08:47:18.6250

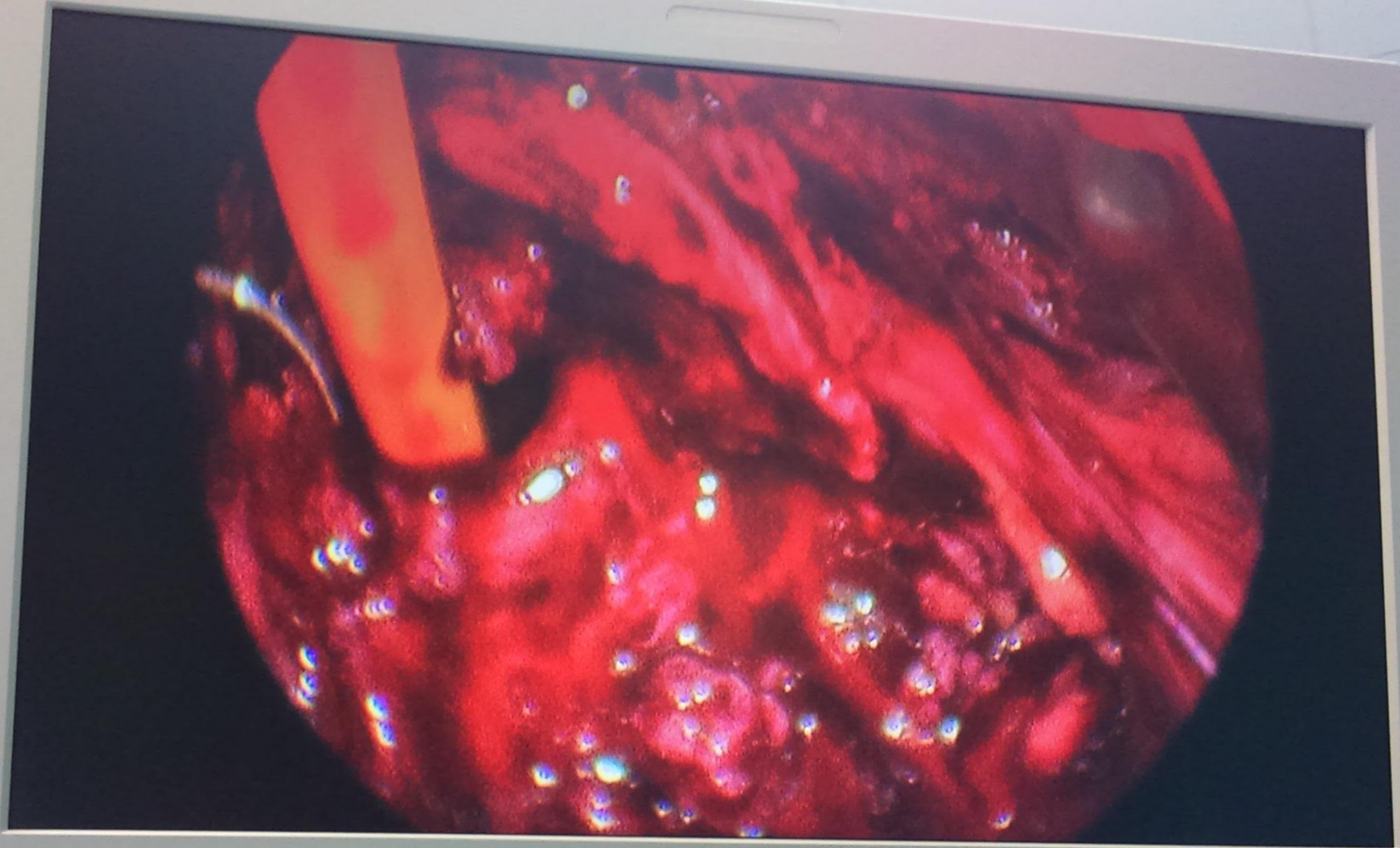
Lin:DCM / Lin:DCM / Id:ID

W:255 L:100



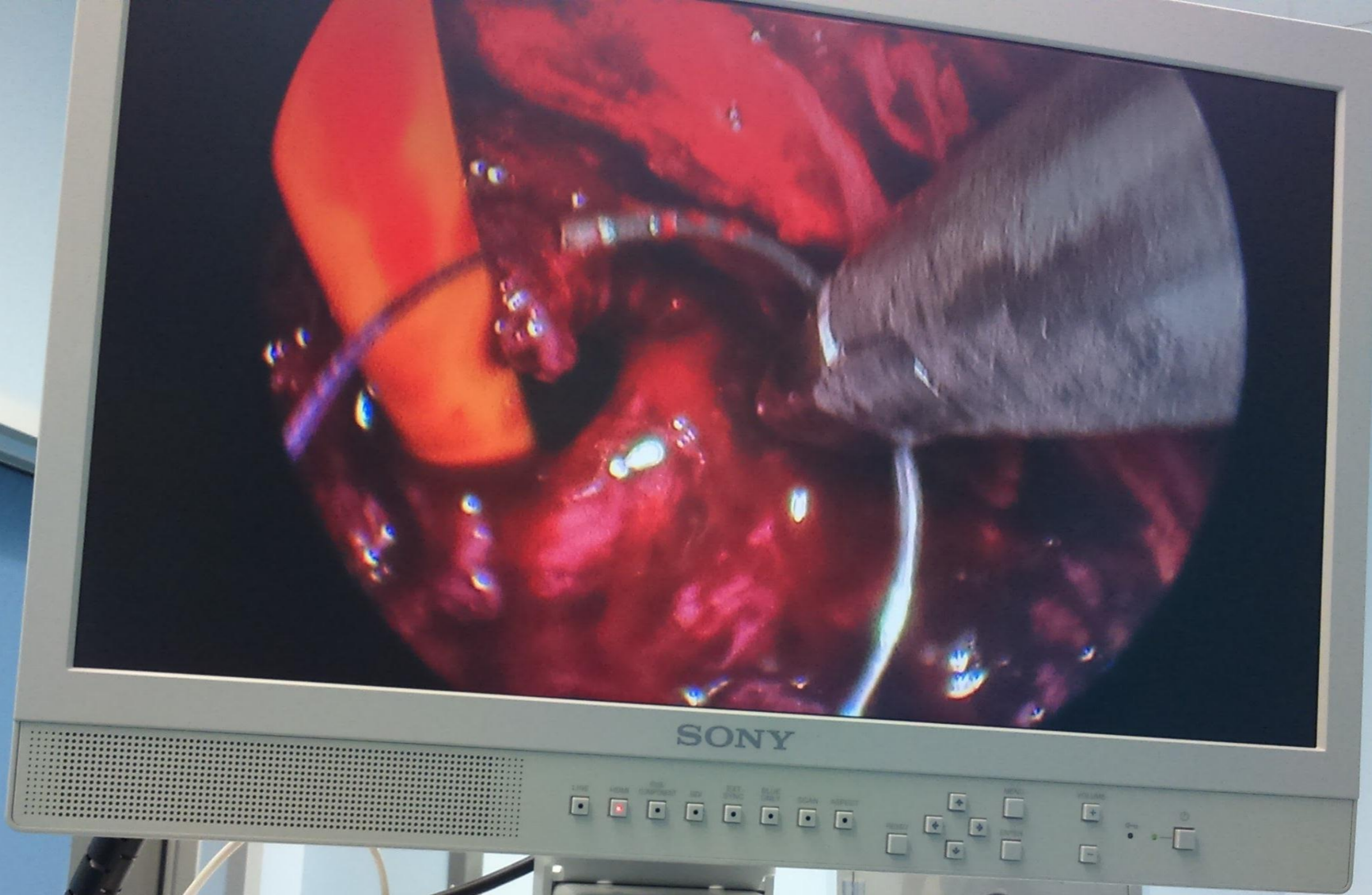SONY

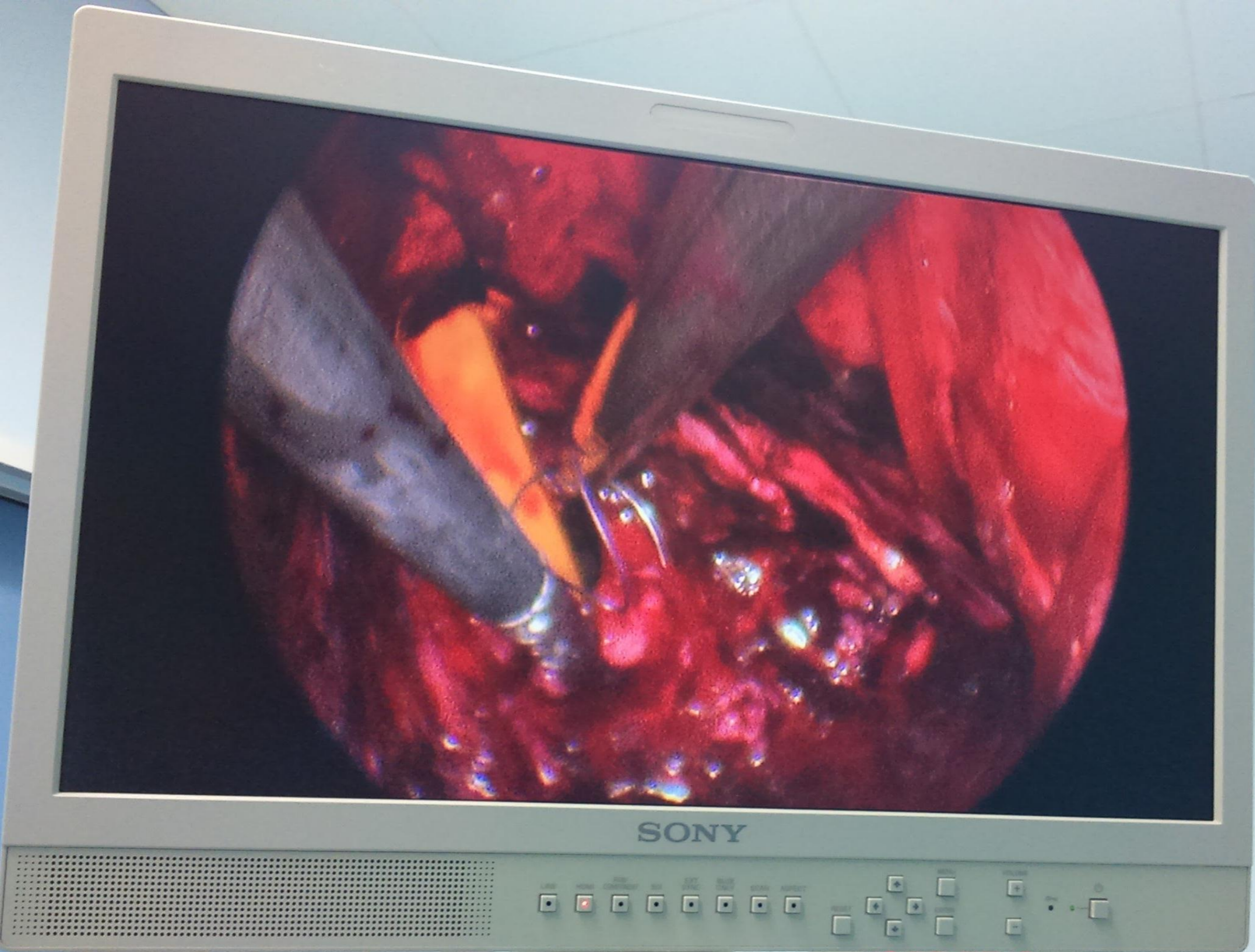


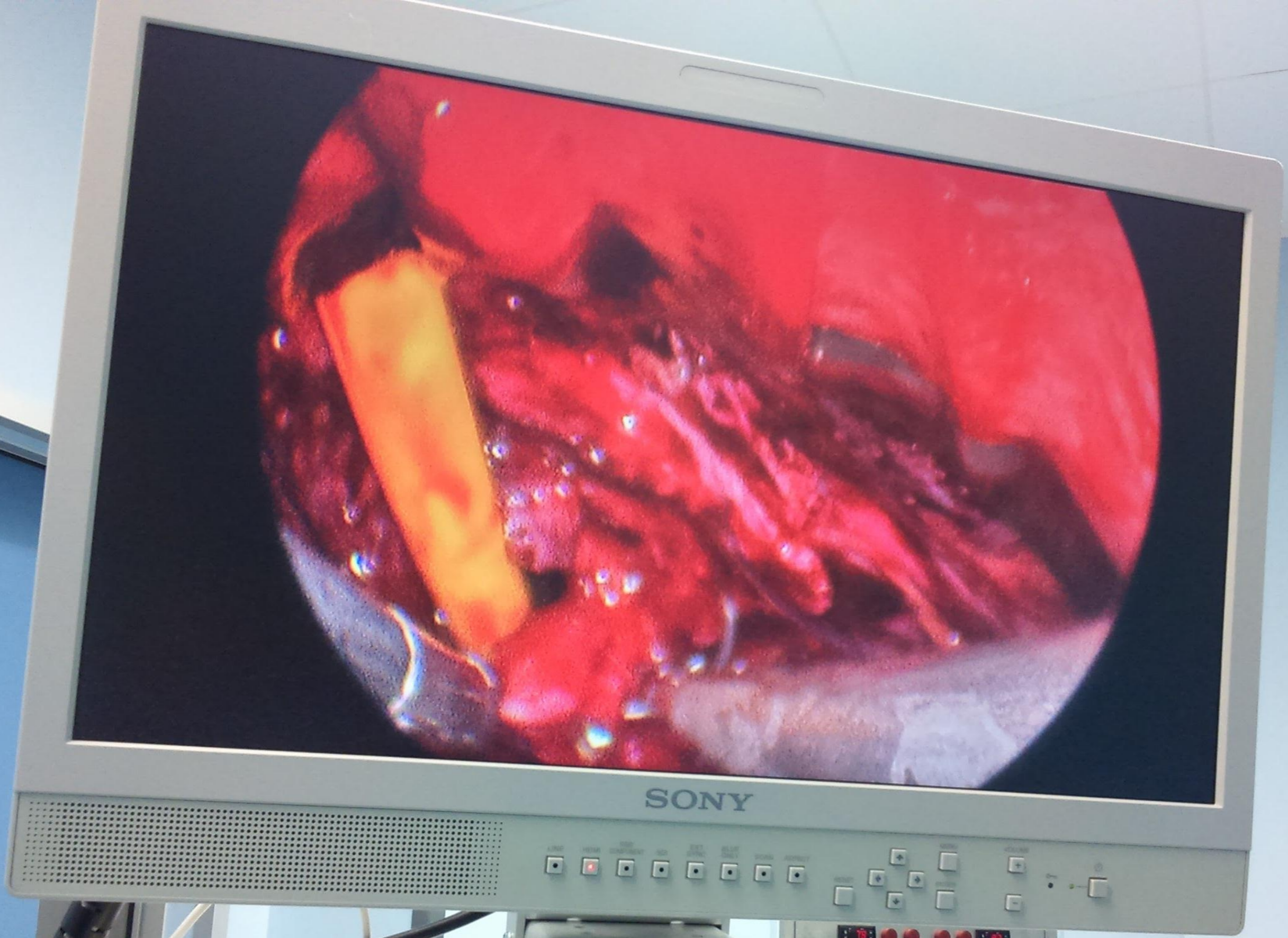

SONY



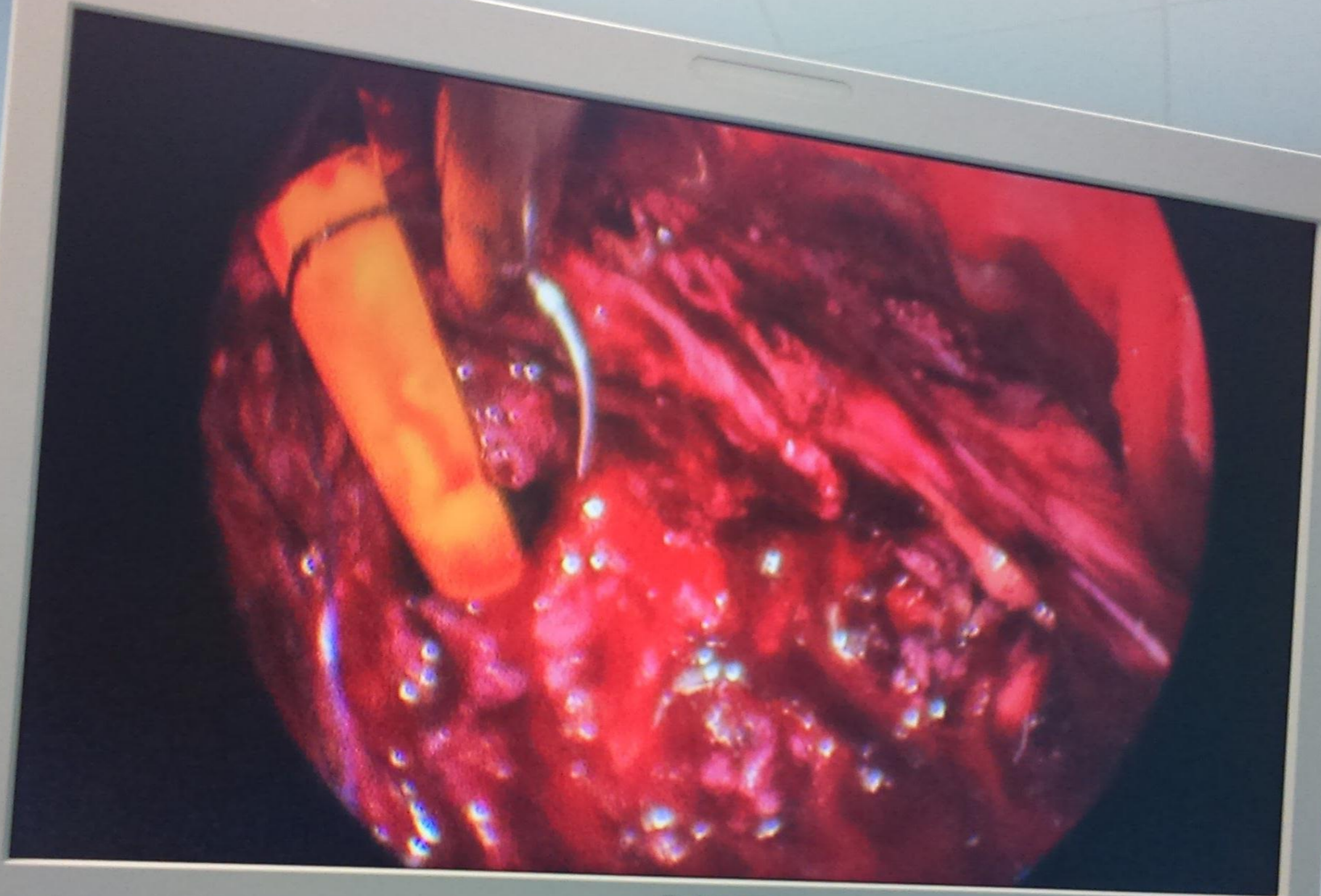





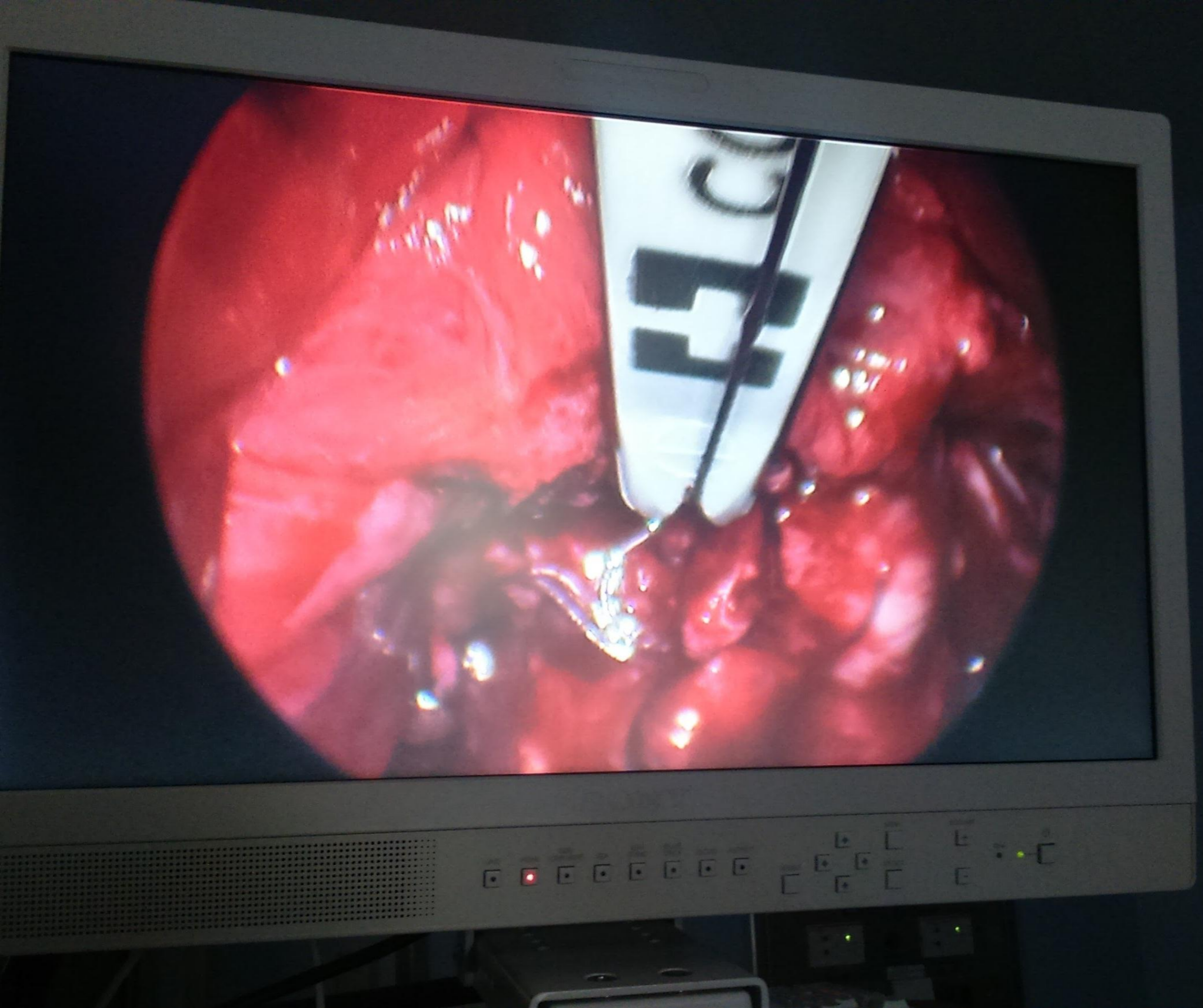
SONY


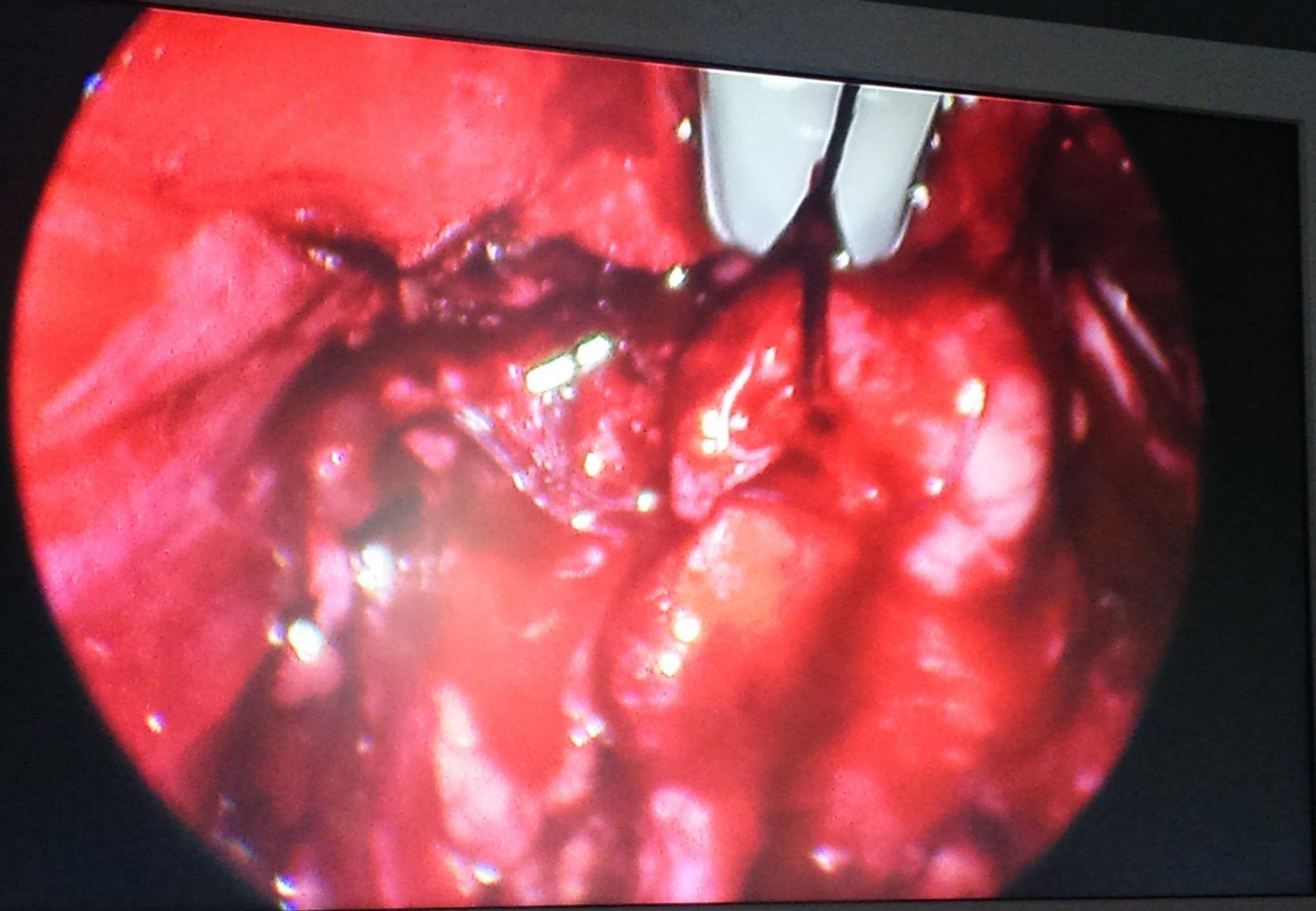


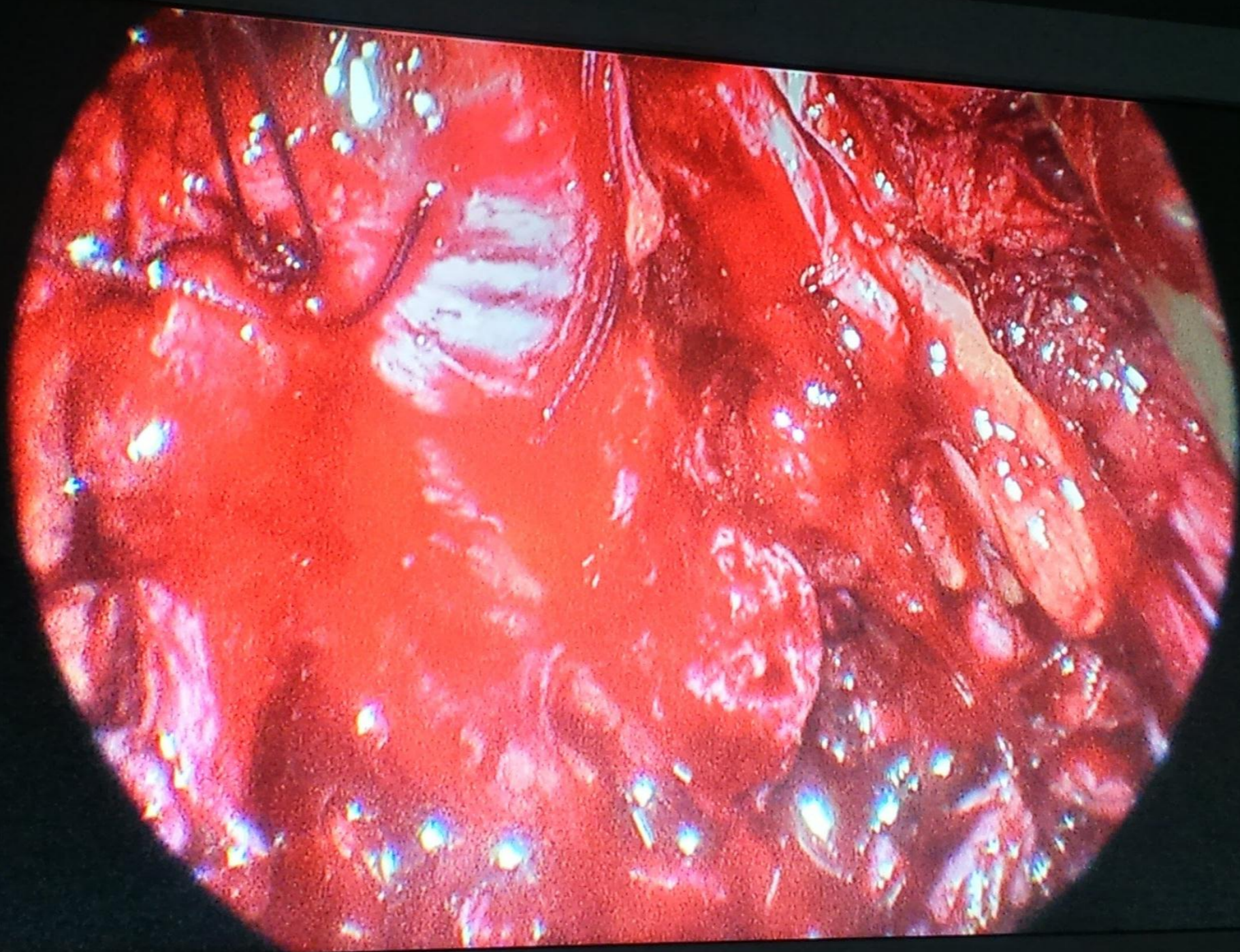


SONY

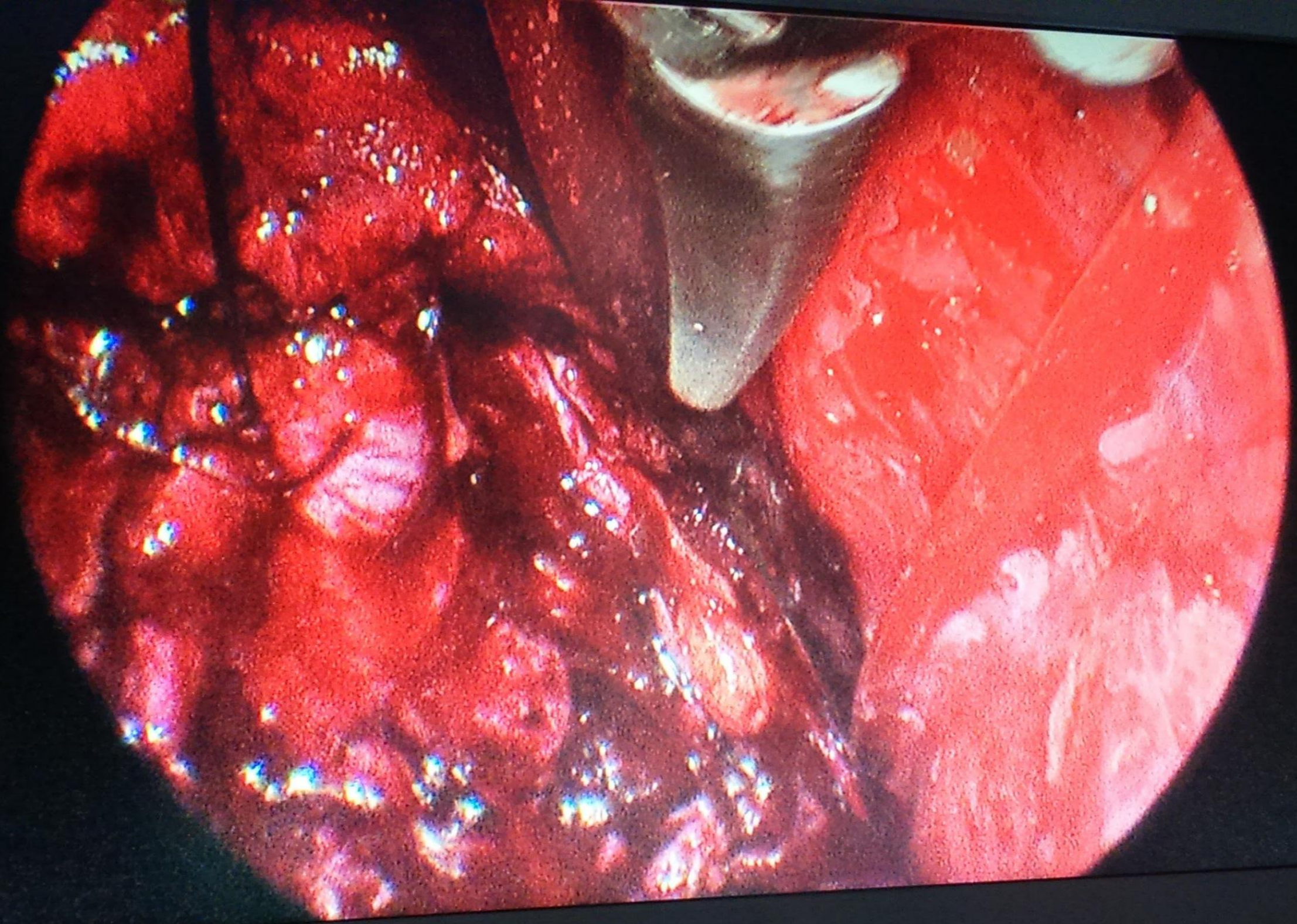


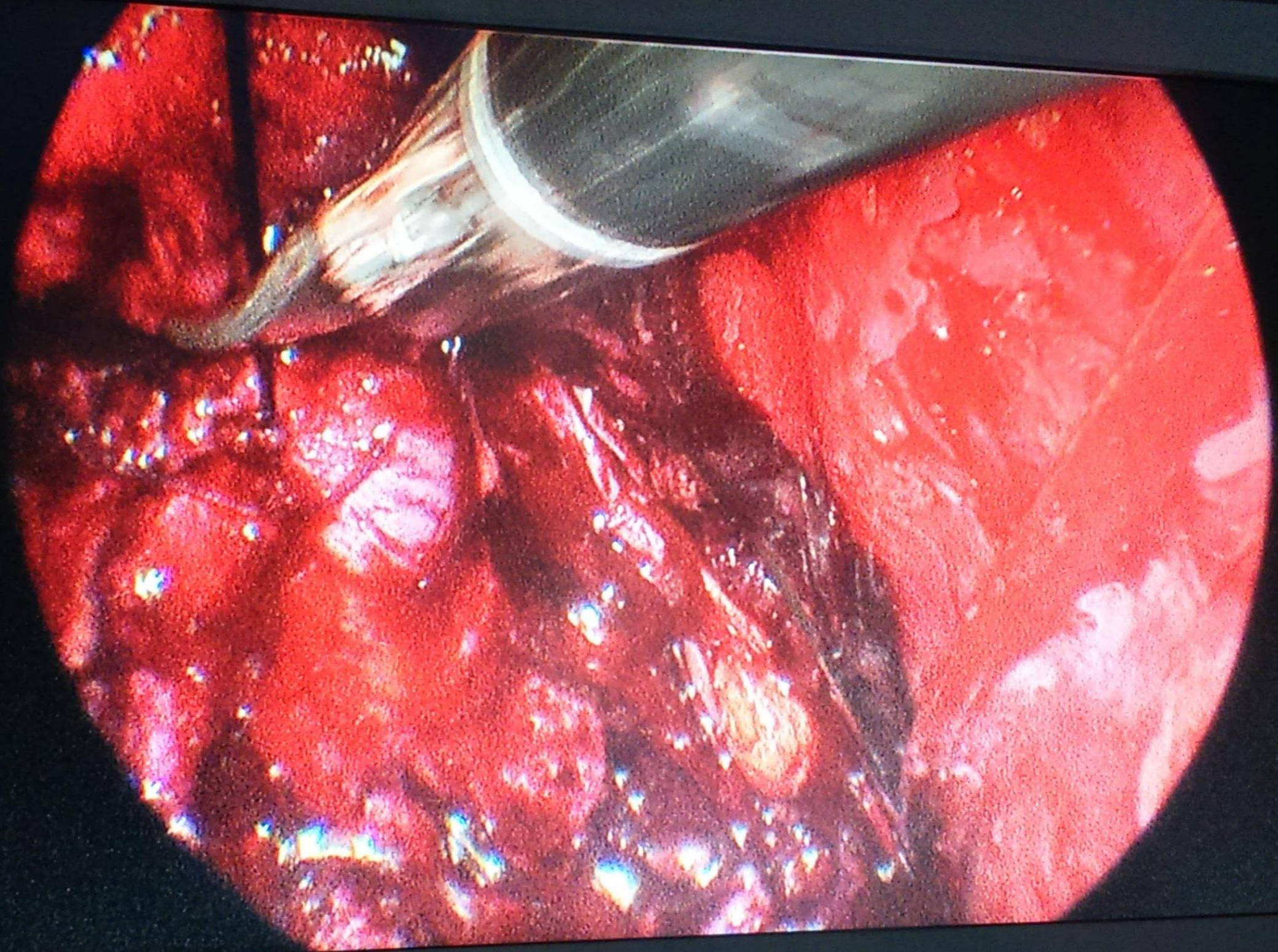


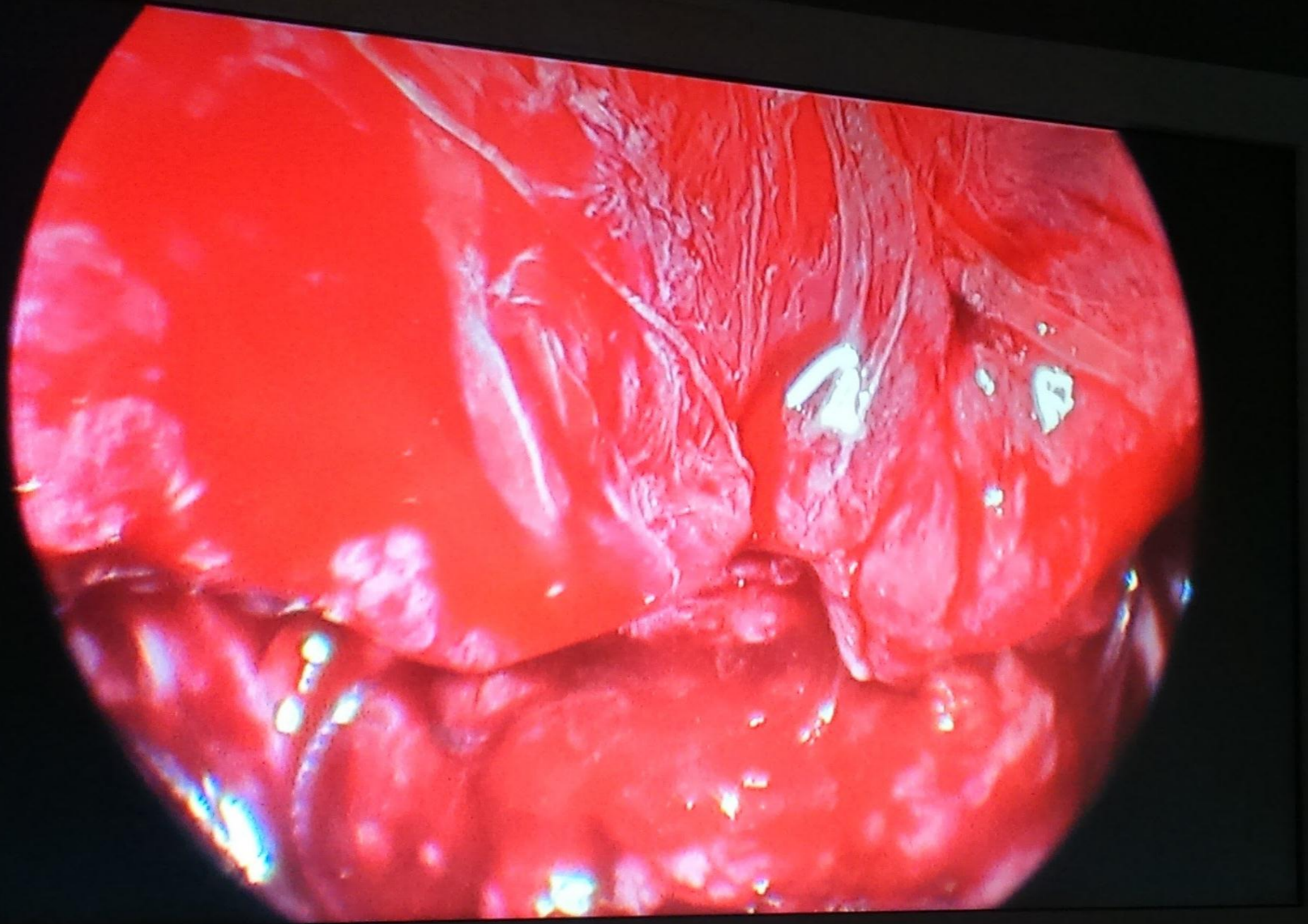




F F F F F F F F F F F F F F F F F F







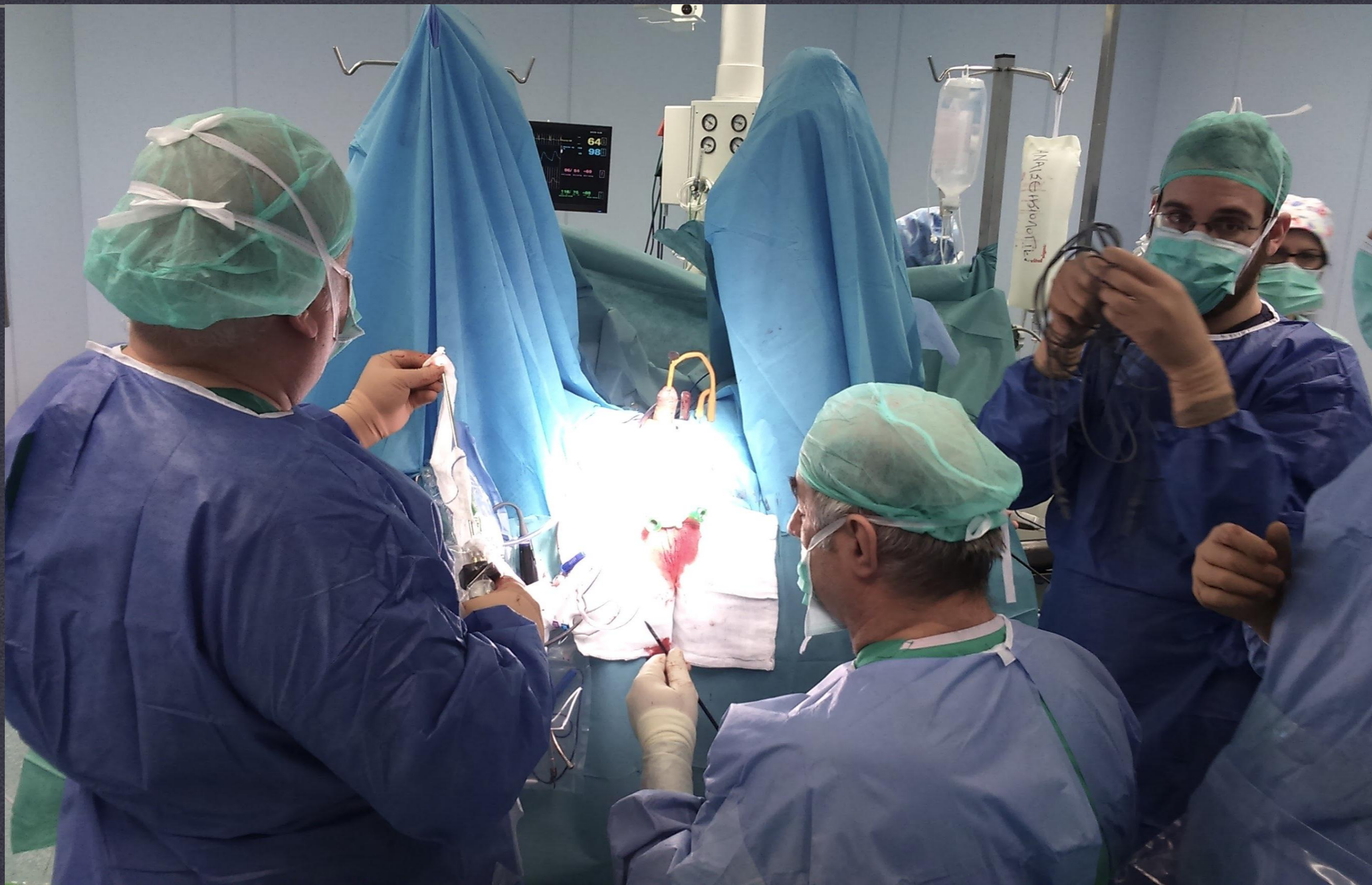ENDOVIDEOLAPAROSCOPIC COLON RESECTION

Συμπεράσματα

- Η χρήση της ενδοσκοπίας στη περινεϊκή προσπέλαση αποτελεί καινοτομία που σκοπεύει σε ακόμα καλύτερα χειρουργικά και τεχνολογικά αποτελέσματα .
- Η ενδοσκοπική περινεϊκή προσπέλαση αποτελεί πεδίο εφαρμογής της διαρκώς εξελισσόμενης επιστήμης της βιοτεχνολογίας .
- Χρήσιμο εκπαιδευτικό εργαλείο για την εκμάθηση της χειρουργικής ανατομίας της περιοχής.

Βιβλιογραφία :

- **Vasileios A. Pangalos, Antonios Katsimantas, Konstantinos Sfetsas, Konstantinos Ioannidis, Athanasios Archontakis ,Department of Urology, 401 GMHA ,Endoscopic radical perineal prostatectomy: Preliminary results , p. 57 - 64 VOLUME 27 | ISSUE 4 , Hellenic Urology**
- **Jihad H. Kaouk, MD , Cleveland Clinic , Robot-assisted Radical Perineal Prostatectomy: From Laboratory to Clinic.**



401 ΓΣΝΑ - ΟΥΡΟΛΟΓΙΚΗ ΚΛΙΝΙΚΗ

ΣΑΣ ΕΥΧΑΡΙΣΤΩ ΓΙΑ ΤΗ ΠΡΟΣΟΧΗ .