

# Προβληματισμοί από την εφαρμογή της ενεργού παρακολούθησης στον προστατικό καρκίνο στην Ελλάδα

## Παρουσίαση περιστατικού



ΘΕΟΔΩΡΟΣ ΑΠΟΣΤΟΛΟΥ

*Ειδικευόμενος Ουρολογικής Κλινικής*



# Ασθενείς σε *Ενεργό Παρακολούθηση*

EAU 11/2016

Characteristic	Result
Age, yr	65.9 (61.0–70.4)
PSA, ng/ml	5.7 (4.5–7.1)
Prostate volume, cm <sup>3</sup>	45 (35–59)
PSA density, ng/ml per cm <sup>3</sup>	0.13 (0.09–0.16)
No. of biopsy cores	12 (10–12)
No. of cores positive	
1	3643 (69)
2	1615 (30)
≥3	44 (1)
Gleason	
3 + 3	5271 (99)
3 + 4	31 (1)
T stage	
cT1c	4649 (88)
cT2a	579 (11)
cT2b	54 (1)
cT2c	20 (<1)
Charlson score	
0	3745 (71)
1	264 (5)
2	734 (14)
≥3	559 (11)
Total	5302 (100)

IQR = interquartile range; PSA = prostate-specific antigen.  
Data shown as median (IQR) or n (%).

# Πρωτόκολλο Παρακολούθησης



Έλεγχος τιμών PSA κάθε 3 μήνες

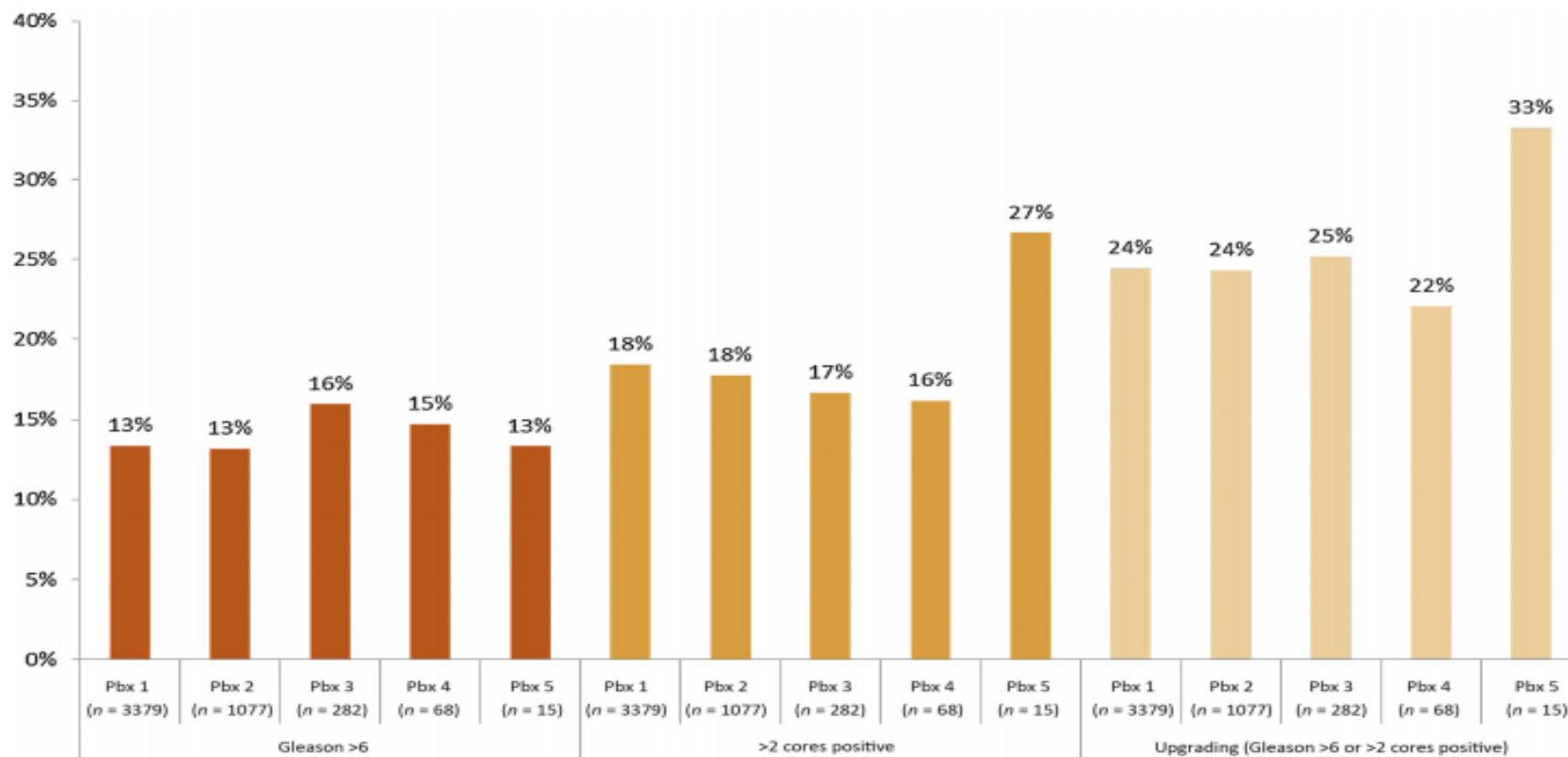
Διορθική βιοψία προστάτη κάθε 12 μήνες κατά τη διάρκεια των 2 πρώτων χρόνων και λιγότερο συχνά στη συνέχεια

Τα κριτήρια για μετάβαση σε ενεργό θεραπεία είναι η αύξηση **GS>6 (3+3)**, περισσότερο από **2 θετικά ιστοτεμάχια** και στάδιο νόσου υψηλότερο του **cT2**

# Πρωτόκολλο Παρακολούθησης

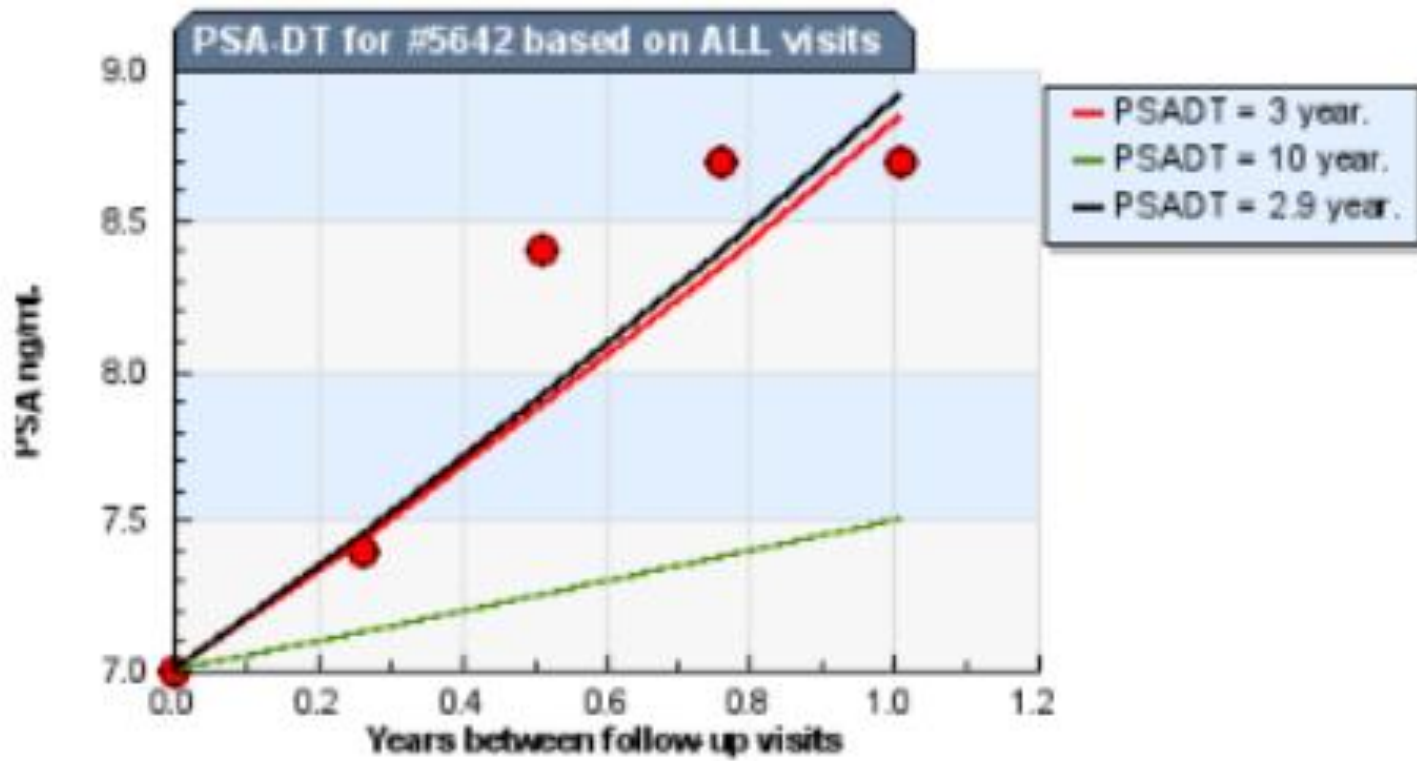


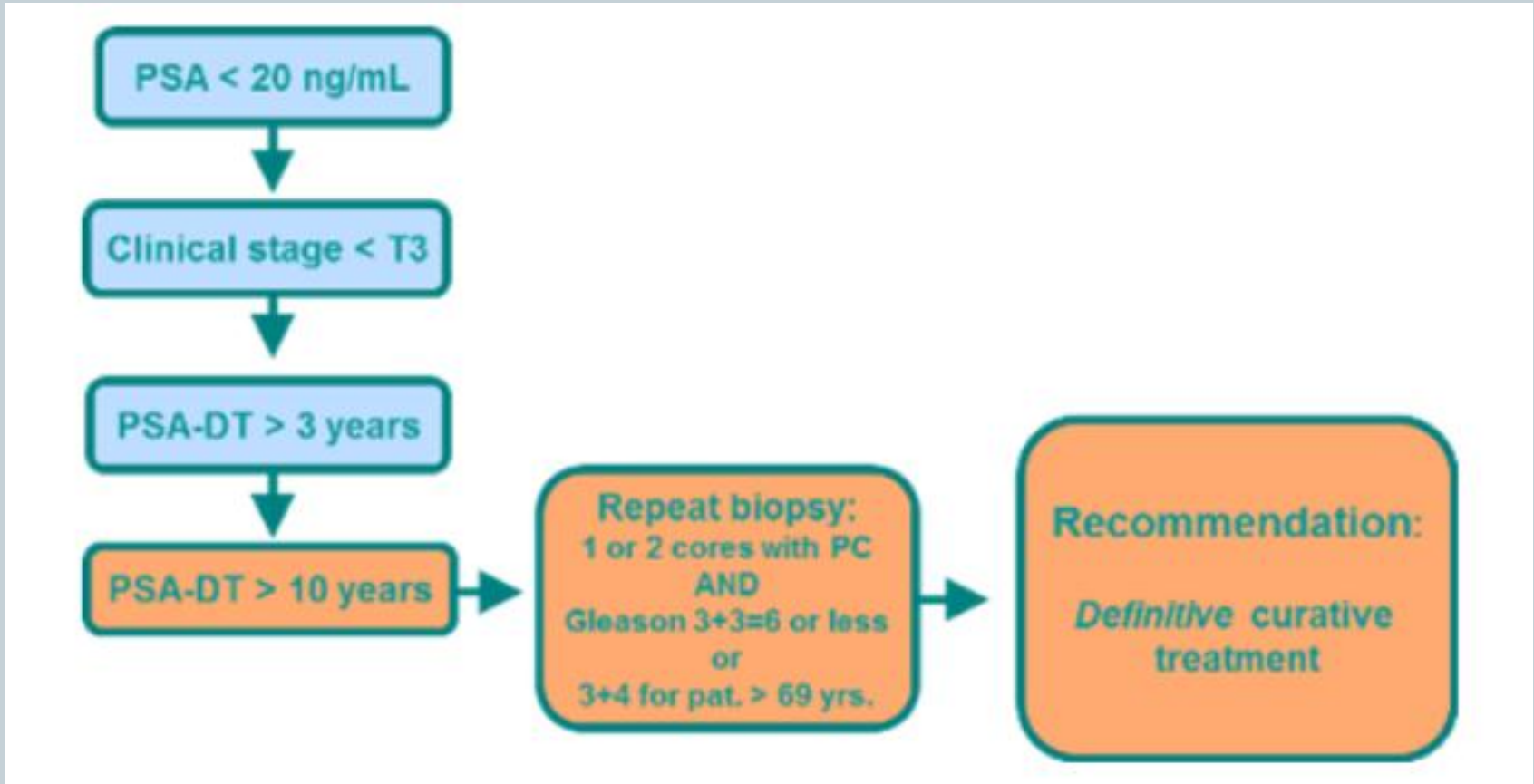
EUROPEAN UROLOGY 70 (2016) 954-960



**Fig. 1 - Reclassification rates on subsequent repeat biopsies during follow-up.**  
**Pbx = repeat biopsy.**

*EAU 11/2016*





# ΠΕΡΙΣΤΑΤΙΚΟ



- Κορ Χ.Τ. 75 ετών 3<sup>ος</sup>/2015 PSA=6.97ng/ml
- Charlson Score: 0
- ΔΕΠ: προστάτης, υπόσκληρος άμφω.
- TRUS BIOPSY: 6 Ιστοτεμάχια από τον (ΔΕ) και 6 ιστοτεμάχια από τον (ΑΡ) λοβό του προστάτη
- Ιστολογική: διήθηση ενός ιστοτεμαχίου από αδενοκαρκίνωμα Gleason Score 6 (3+3) (Grade group 1)

# Παρακολούθηση PSA



- 3<sup>ος</sup>/2015 psa=6.97ng/ml
- 7<sup>ος</sup>/2015 psa=7.41ng/ml
- 10<sup>ος</sup>/2015 psa=8.37ng/ml
- 1<sup>ος</sup>/2016 psa=8.70ng/ml
- 3<sup>ος</sup>/2016 psa=9.25ng/ml



NEA ΒΙΟΨΙΑ



# BIOPSY



- TRUS BIOPSY 8 και 8 ιστοτεμάχια από τον κάθε λοβό του προστάτη.
- Ιστολογική:(Δε) λοβός προστάτου, διήθηση (5) ιστοτεμαχίων επί μέσης εκτάσεως 40% και μ.δ. 0,7εκ. από αδενοκαρκίνωμα Gleason score 6(3+3) (Grade group 1) .
- (Αρ) λοβός προστάτου διήθηση (3) ιστοτεμαχίων επί μέσης εκτάσεως 35% και μ.δ. 0.6εκ. από αδενοκαρκίνωμα Gleason score 6 (3+3) (Grade group 1)



# ΣΤΑΔΙΟΠΟΙΗΣΗ

---



*CT Άνω-κάτω κοιλίας : χωρίς  
παθολογικά ευρήματα.*

*Σπινθηρογράφημα οστών: χωρίς  
2παθείς εντοπίσεις.*



# Συζήτηση

---



Ριζική Προστατεκτομή

Βραχυθεραπεία

Ακτινοθεραπεία

# ΑΝΤΙΜΕΤΩΠΙΣΗ



**ΕΞΩΤΕΡΙΚΗ ΑΚΤΙΝΟΘΕΡΑΠΕΙΑ**  
**3D CONFORMAL      74 cGy**

**PSA = 0.03ng/ml      (6/2016)**