

Θ.Αρβανιτακης
Δ/ντης Ουρολογικης Κλινικης
Νοσοκ Αγιος Σαββας



ΠΡΩΤΟΠΑΘΗΣ ΒΛΑΒΗ ΤΟΥ ΠΕΘΥΣ

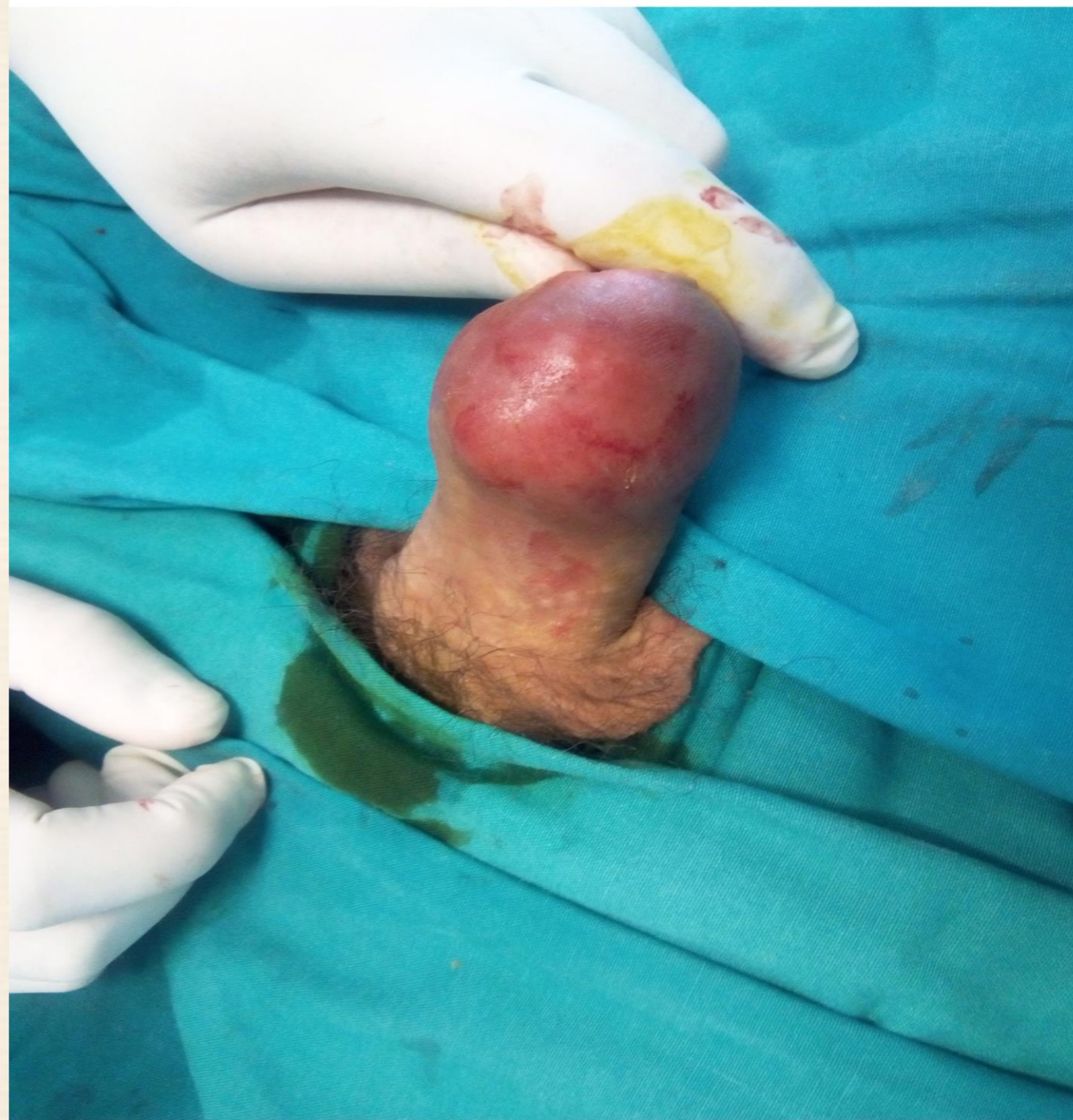

*ΔΙΑΧΕΙΡΙΣΗ ΛΕΜΦΑΔΕΝΙΚΩΝ
ΜΕΤΑΣΤΑΣΕΩΝ*

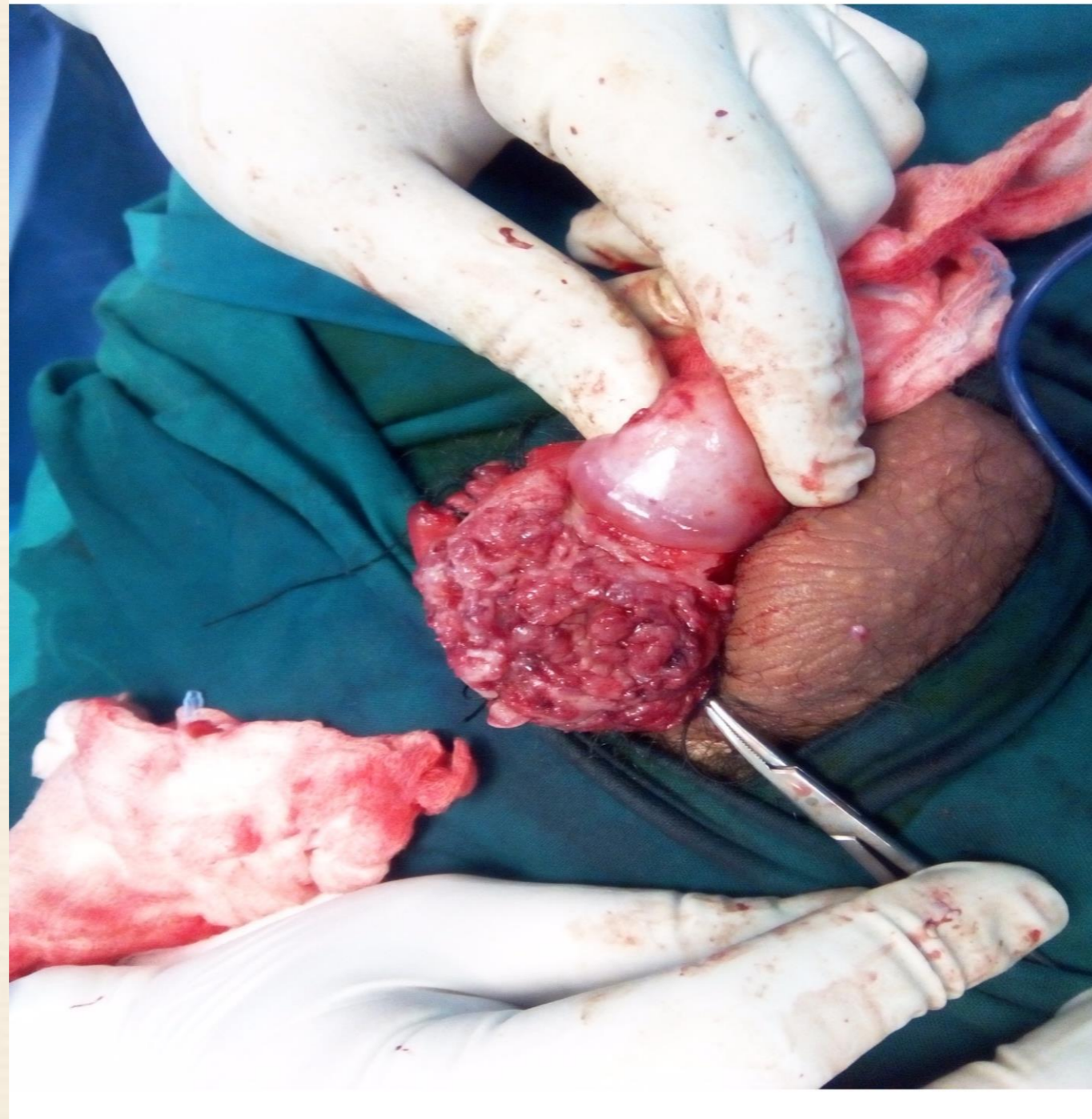
ΠΕΡΙΣΤΑΤΙΚΟ

- ❖ ΚΛΙΝΙΚΗ ΕΞΕΤΑΣΗ
- ❖ ΒΛΑΒΗ ΠΟΣΘΗΣ-ΒΑΛΛΑΝΟΥ ΣΗΡΑΓΓΩΔΩΝ ΣΩΜΑΤΩΝ
- ❖ ΨΗΛΑΦΗΣΗ ΑΜΦΩ ΜΗΡΟΒΟΥΒΩΝΙΚΩΝ ΛΕΜΦ
- ❖ ΕΝΑ ΤΩΝ ΨΗΛΑΦΗΤΩΝ ΛΕΜΦΑΔΕΝΩΝ
- ❖ C/T ΑΝΩ-ΚΑΤΩ ΚΟΛΙΑΣ.
- ❖ MRI

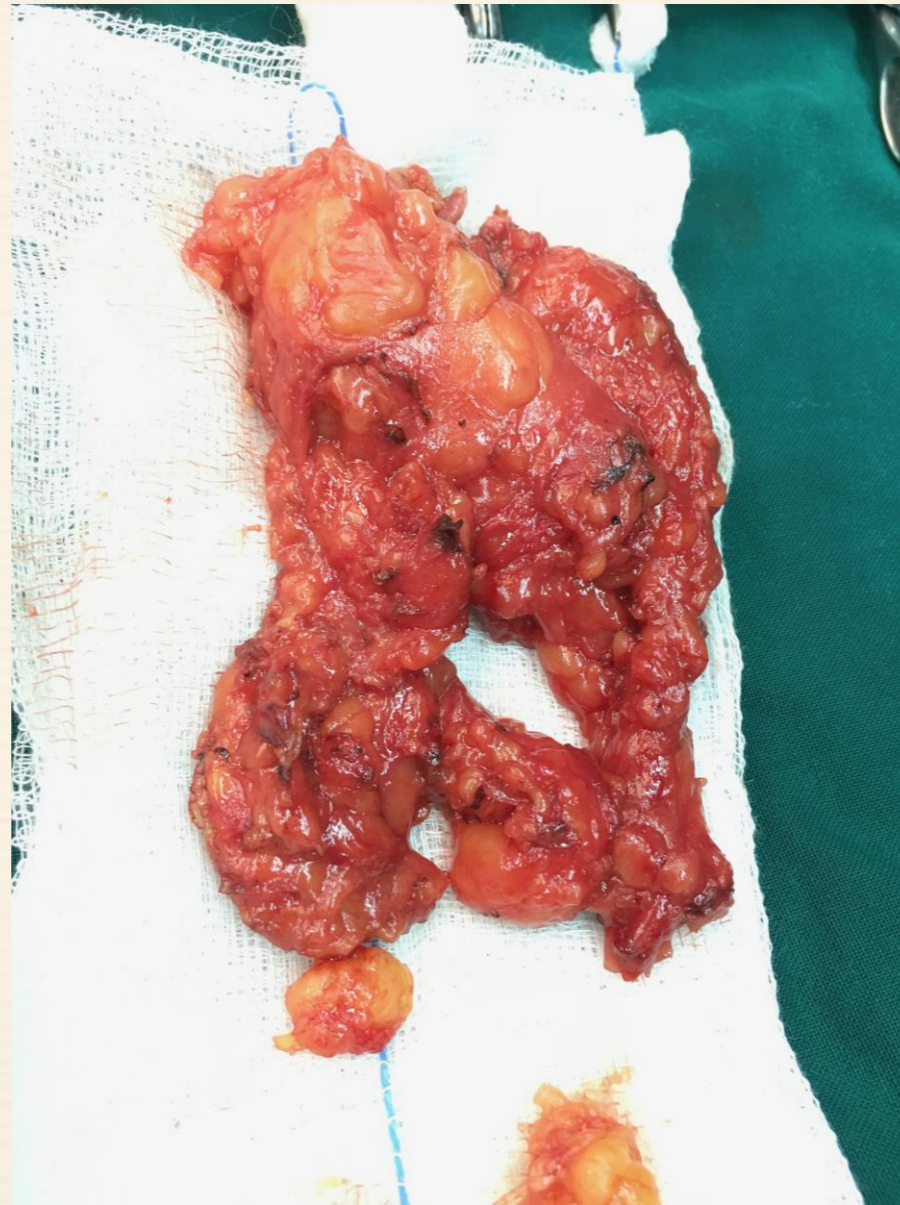
Περιστατικό



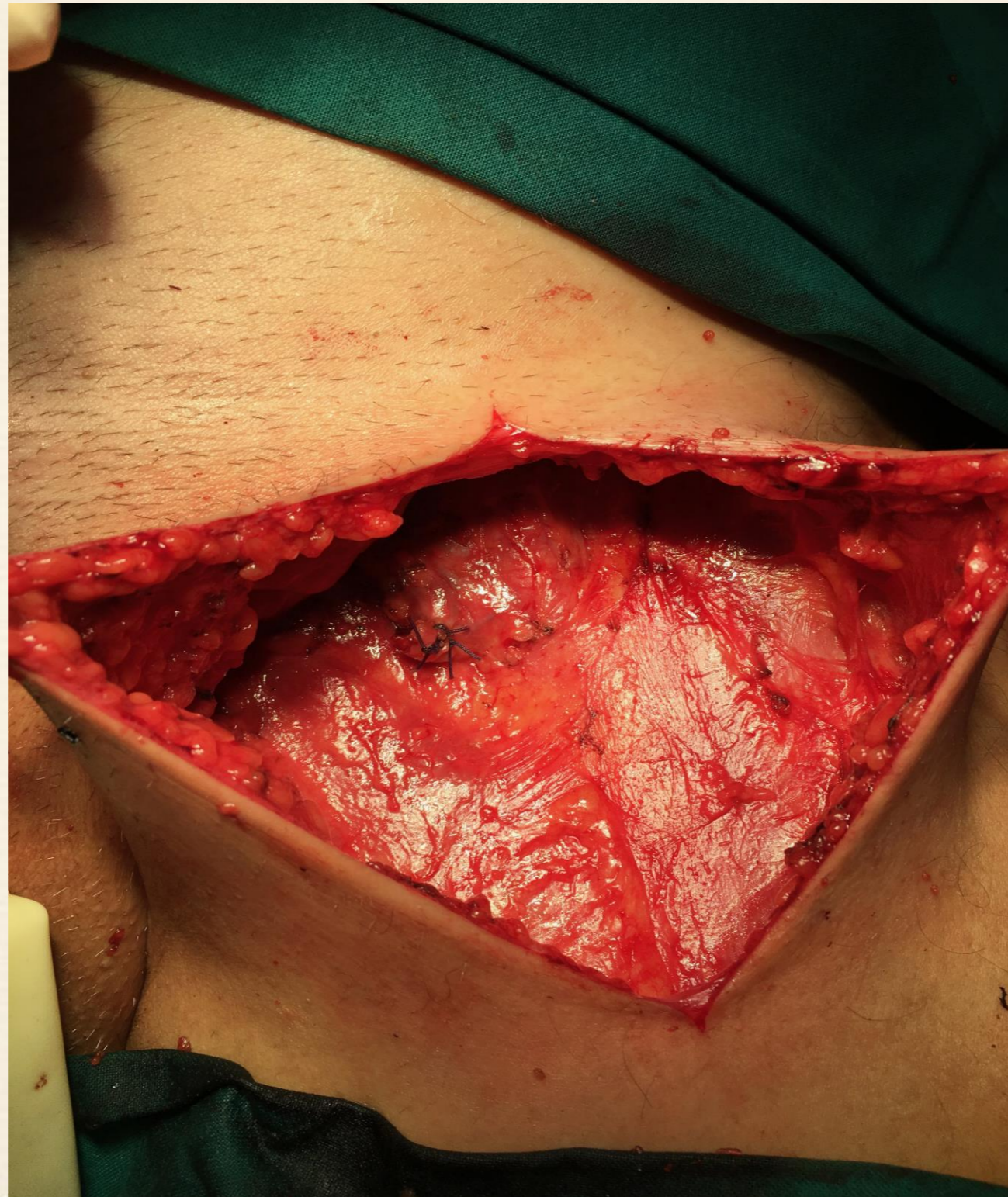ΠΕΡΙΣΤΑΤΙΚΟ



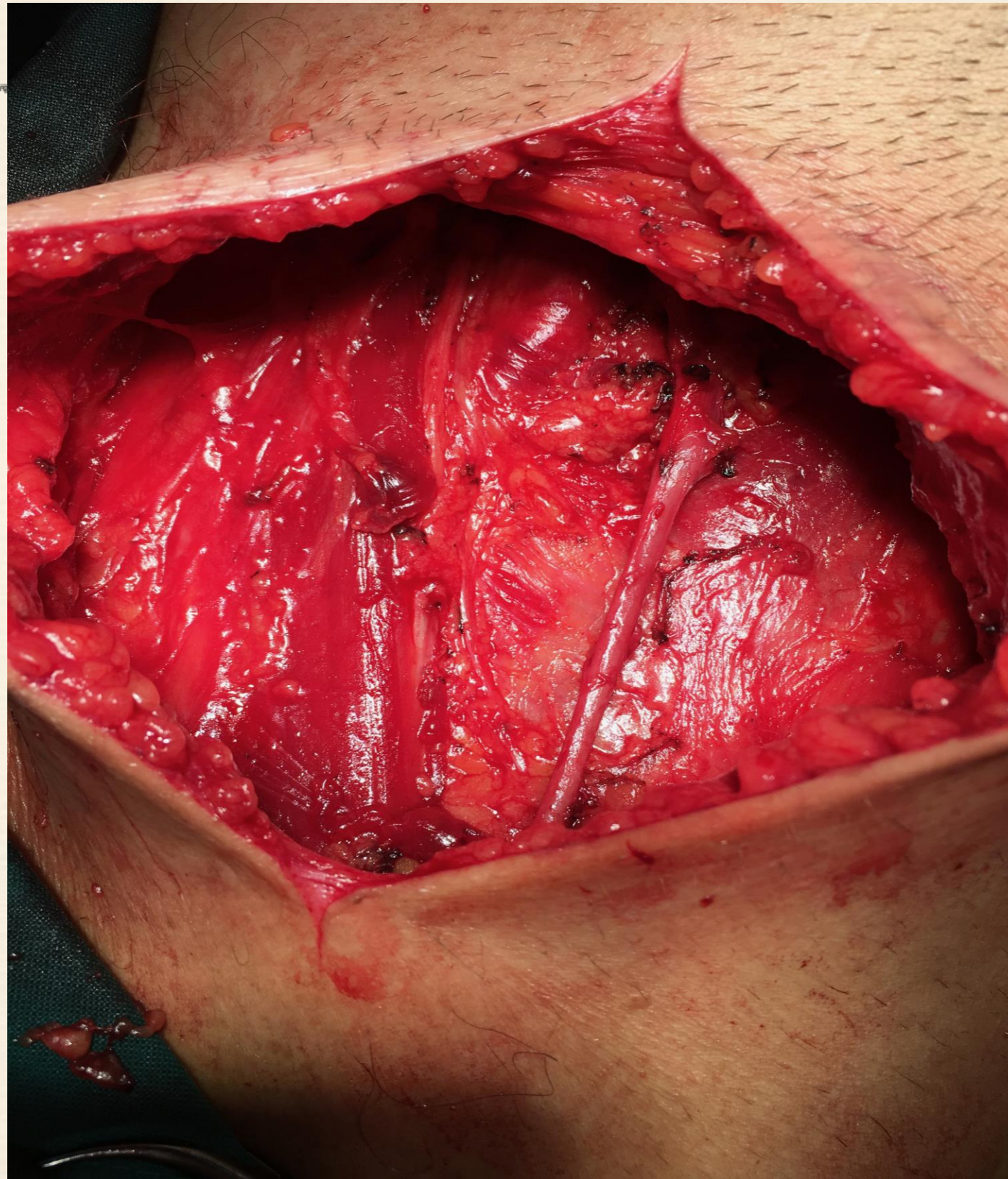ΠΕΡΙΣΤΑΤΙΚΟ



ΚΑΘΑΡΙΣΜΟΣ ΜΗΡΟ-ΒΟΥΒΩΝΙΚΟΣ



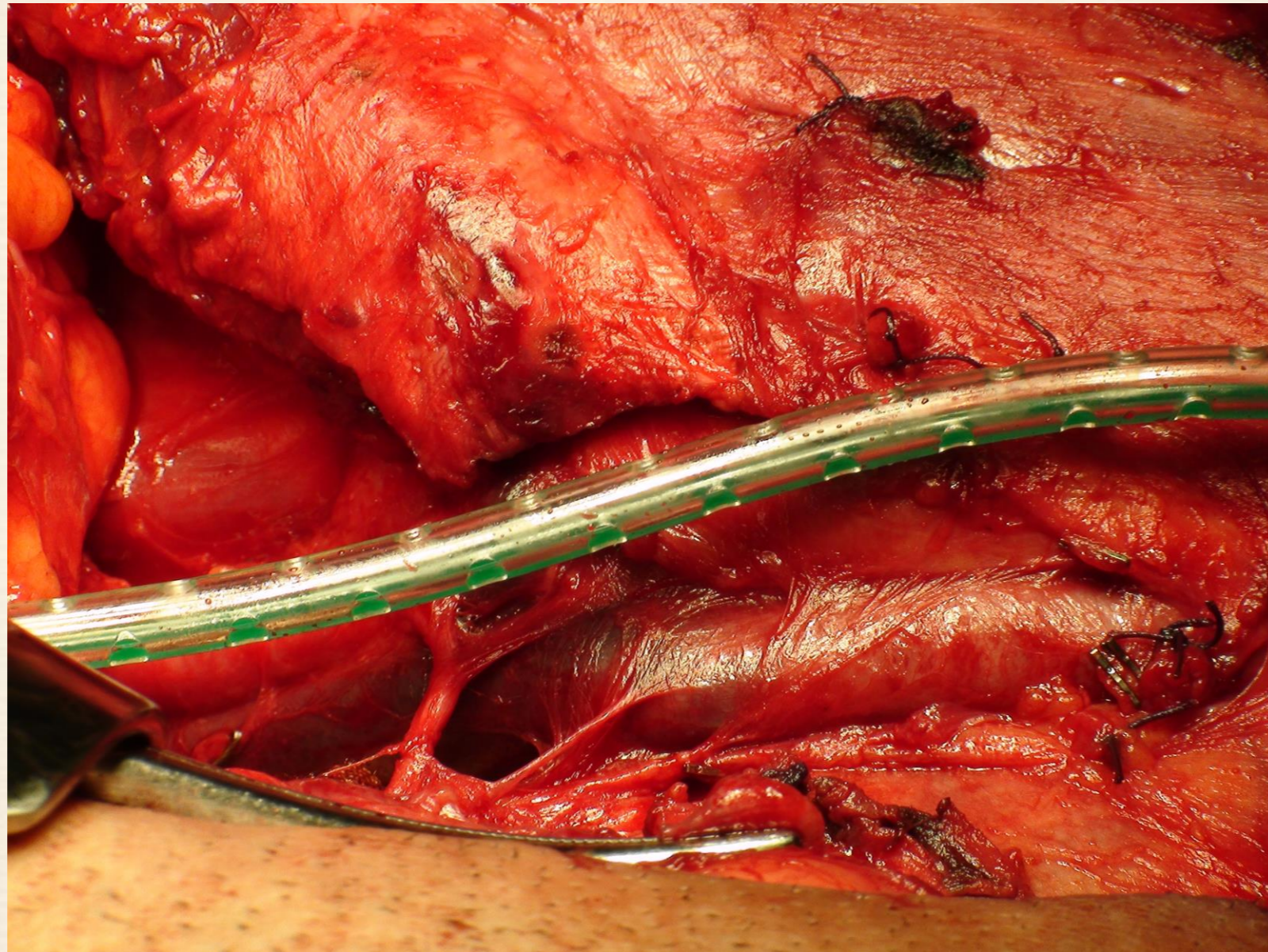
ΚΑΘΑΡΙΣΜΟΣ ΜΗΡΟ-ΒΟΥΒΩΝΙΚΟΣ ΕΠΙΠΟΛΗΣ



ΛΕΜΦΑΔΕΝΙΚΟΣ ΚΑΘΑΡΙΣΜΟΣ ΠΡΟΦΥΛΑΚΤΙΚΟΣ Η ΘΕΡΑΠΕΥΤΙΚΟΣ ;



ΠΟΤΕ ΘΑ ΓΙΝΕΙ ΚΑΙ ΚΑΘΑΡΙΣΜΟΣ ΤΩΝ ΛΑΓΟΝΙΩΝ ;



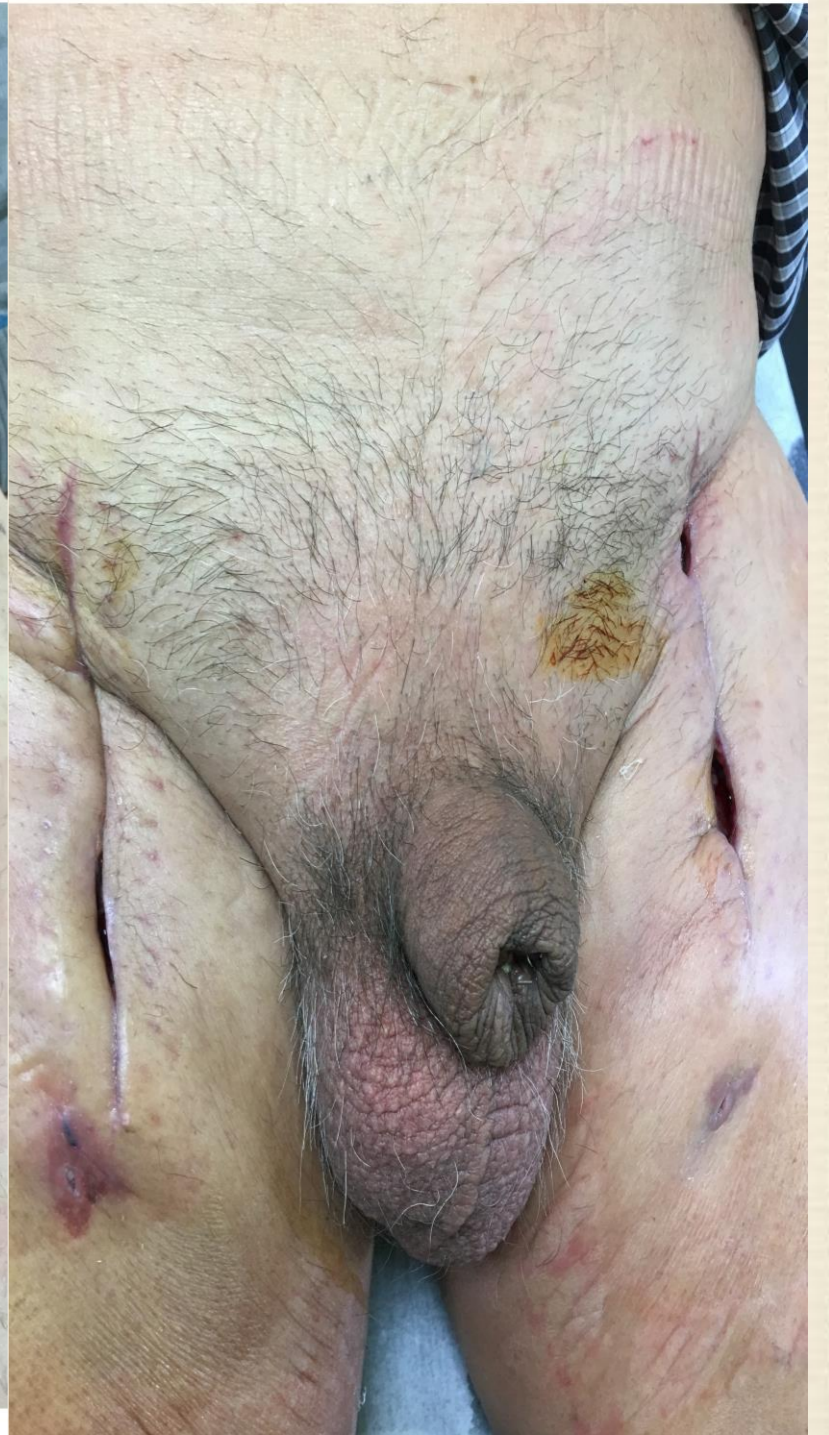
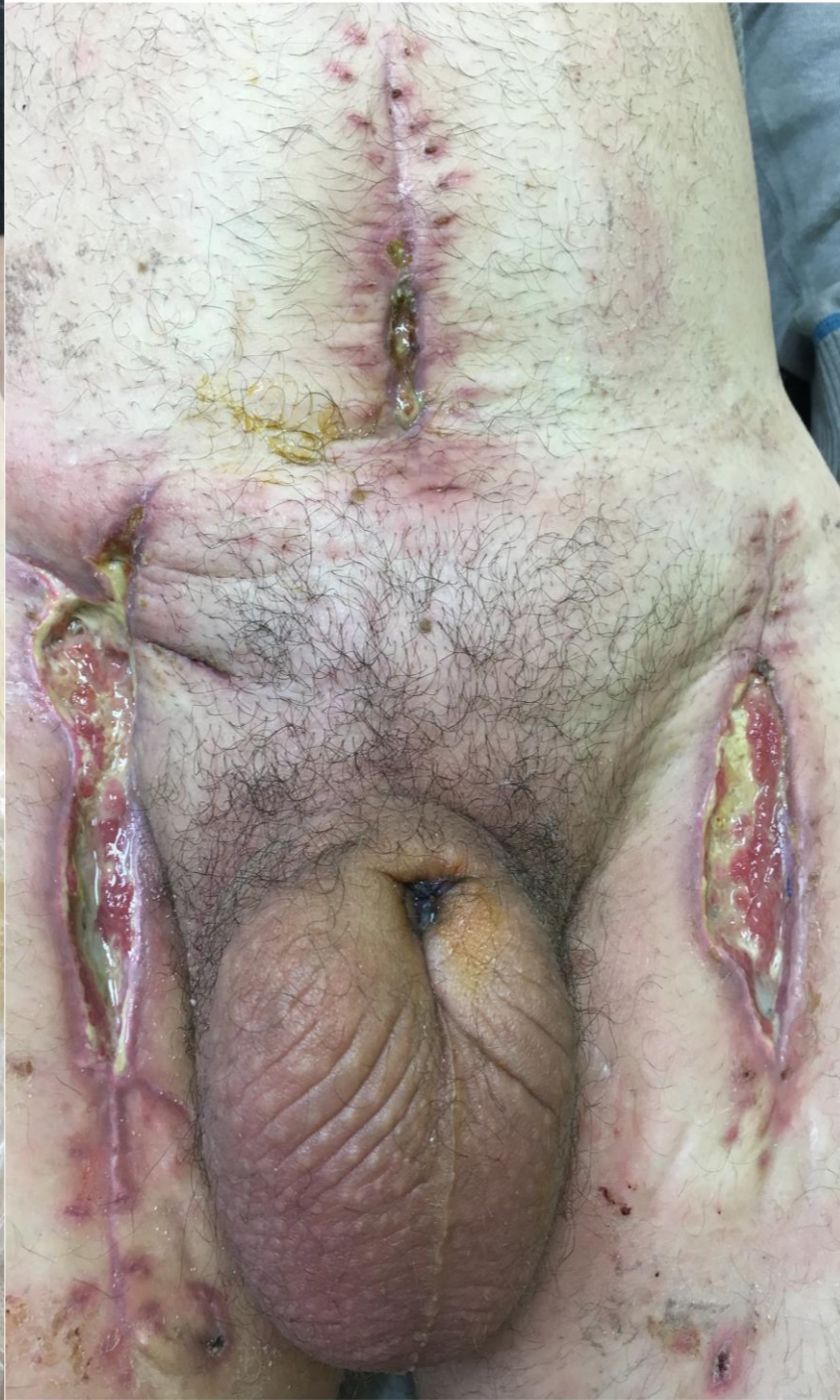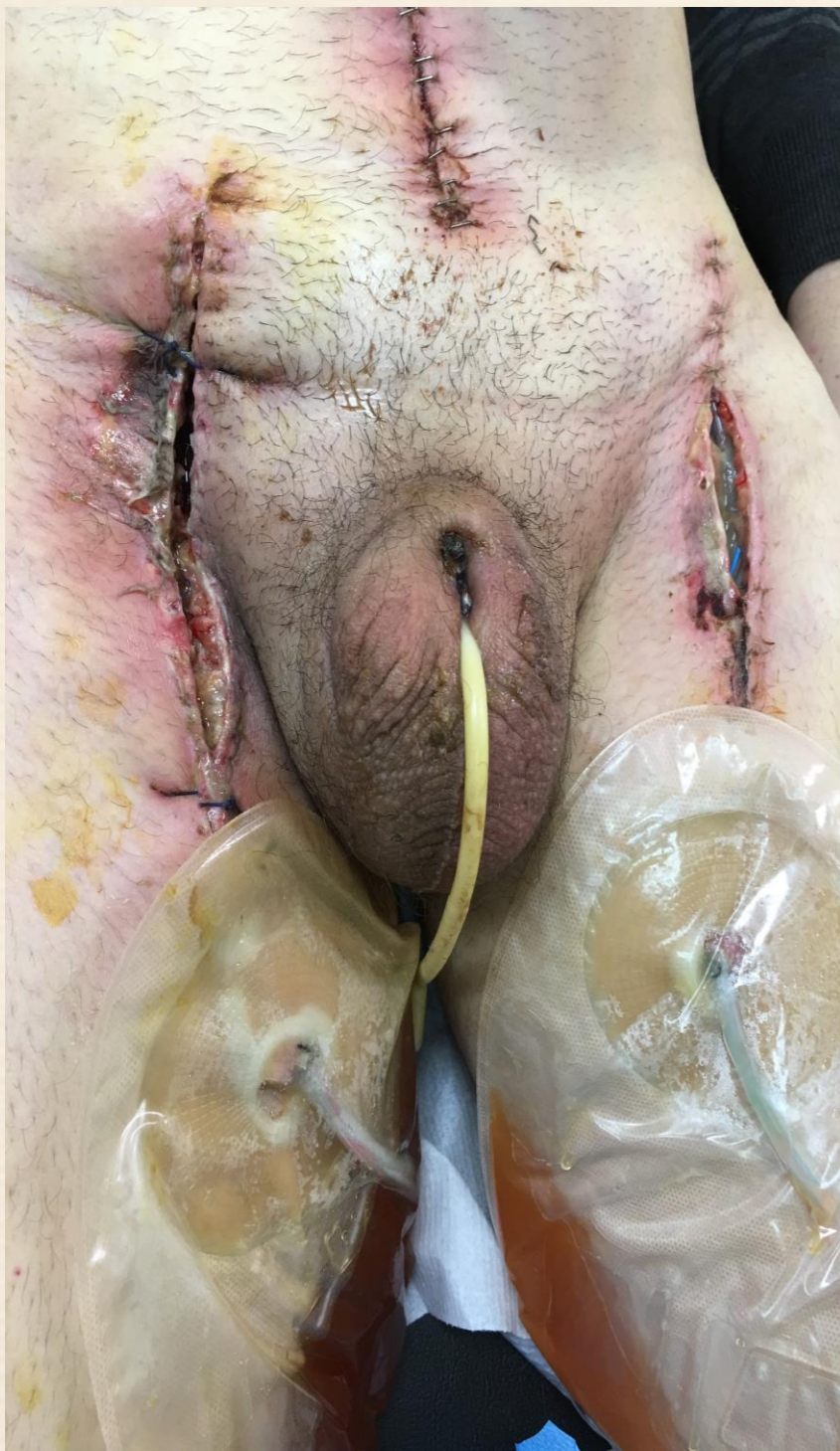
ΠΟΤΕ ΘΑ ΓΙΝΕΙ ΚΑΙ ΚΑΘΑΡΙΣΜΟΣ ΤΩΝ ΛΑΓΟΝΙΩΝ ;

- Νέος σε ηλικια ασθενής
- Θετικοί στη ταχεία οι επιπολής η εν τω βαθει
- Όταν ήδη έχει με την εισαγωγή του

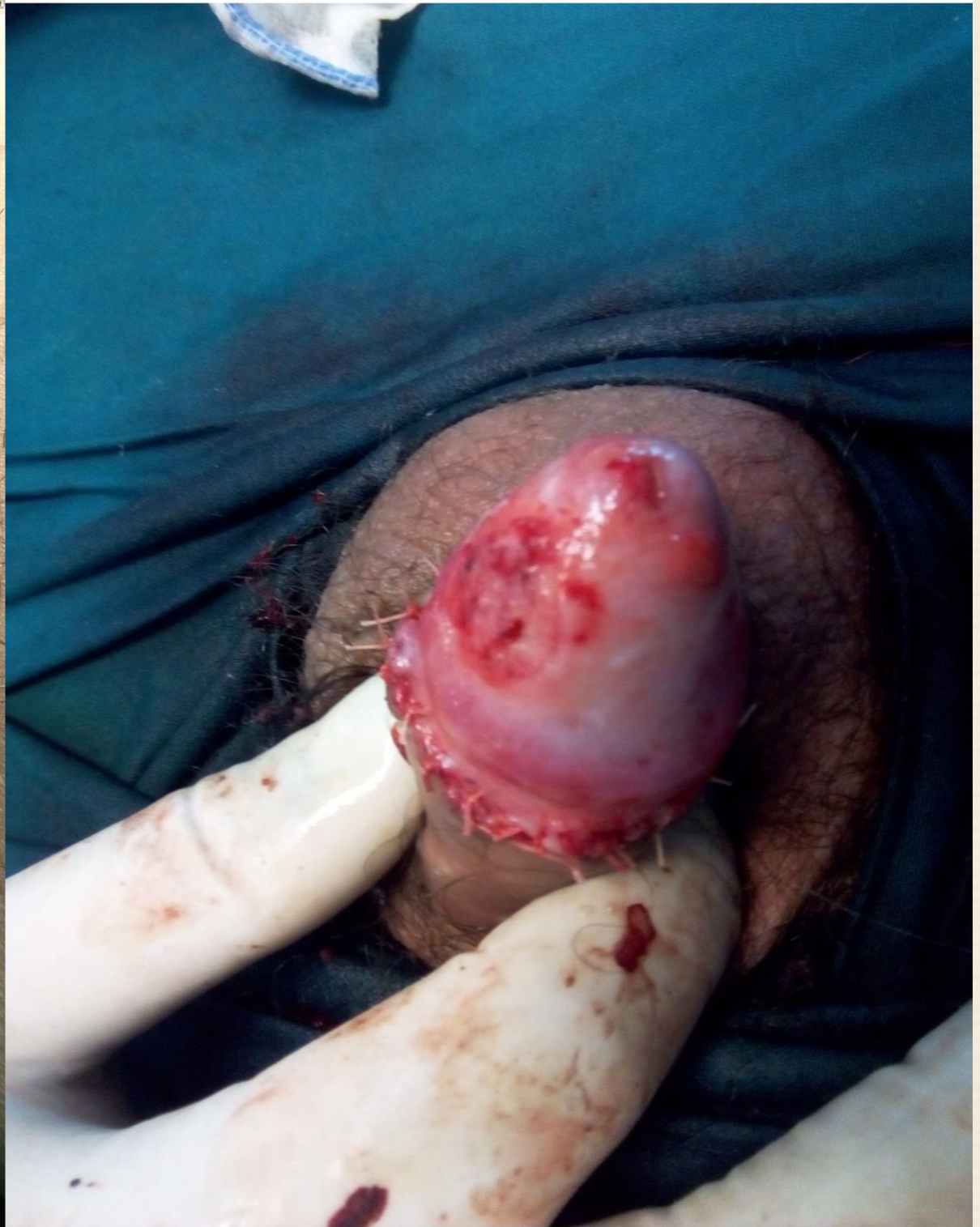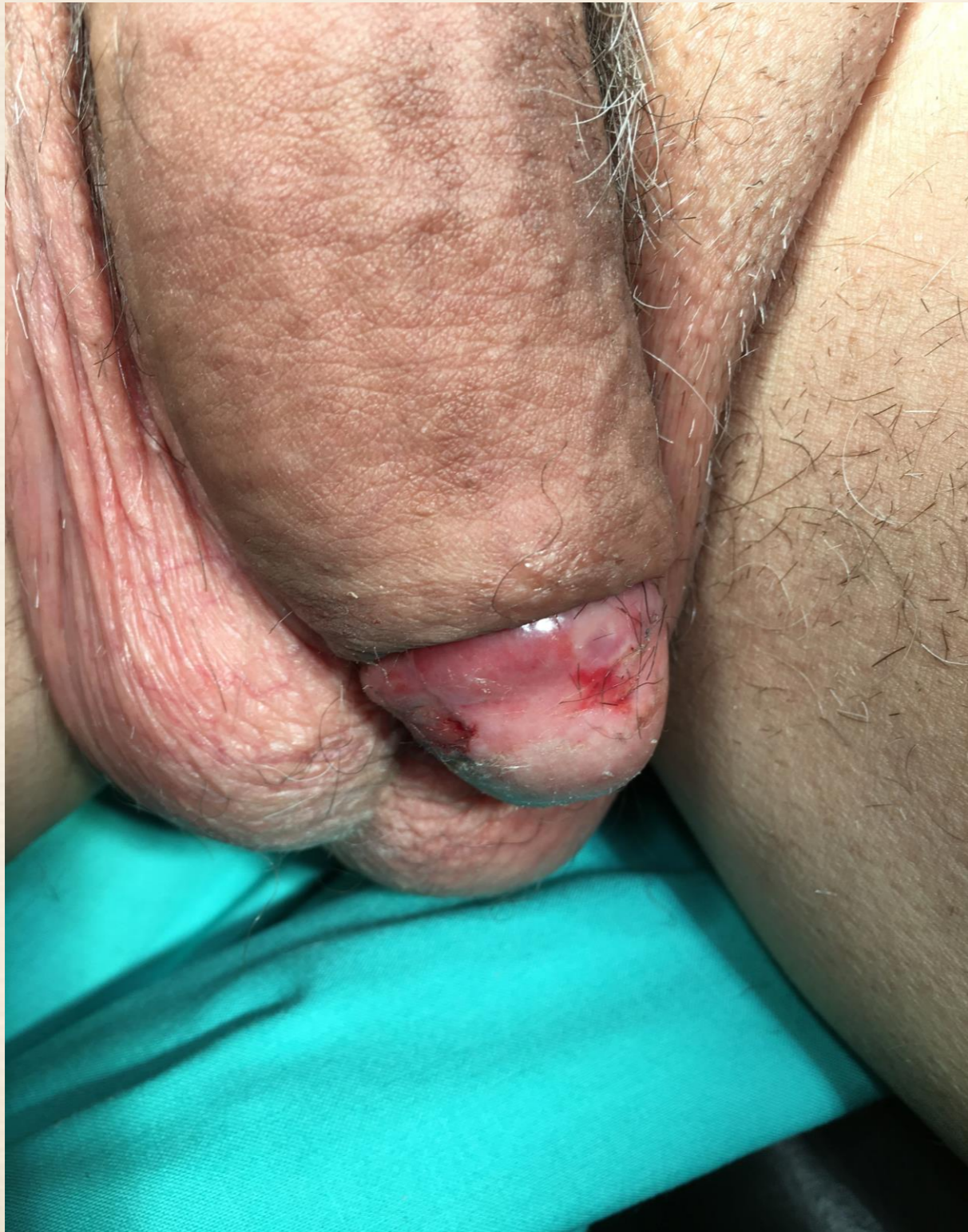ΣΥΝΟΠΤΙΚΑ

- Προσεκτική κλινική εξέταση
- Ταχείες βιοψίες για ορια(πέους-ουρηθρας)
- Καλύτερα επιθετικοί προς οφελος του ασθενη

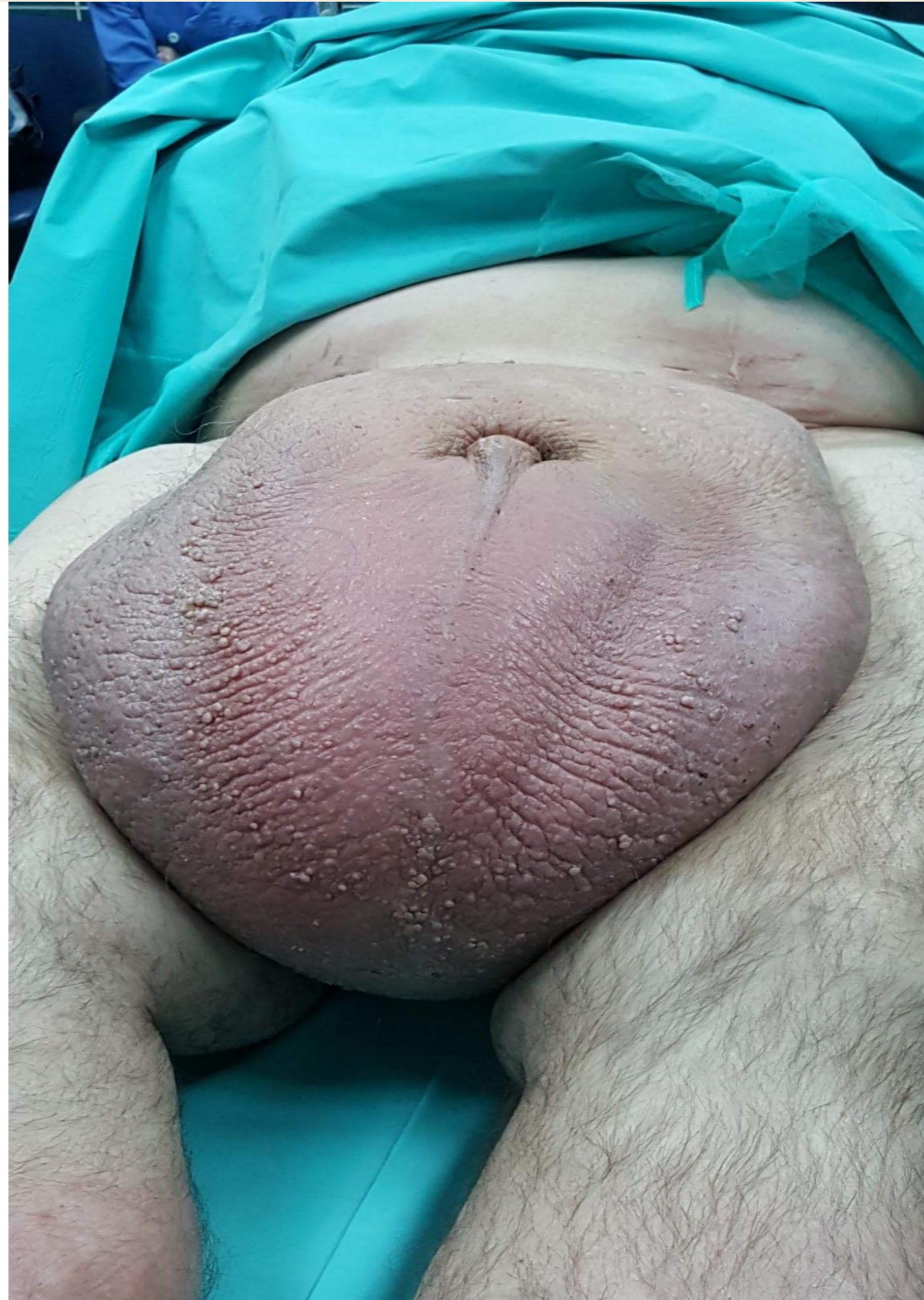ΕΠΟΥΛΩΣΗ



ΠΕΡΙΣΤΑΤΙΚΟ



ΛΕΜΦΟΙΔΗΜΑ ΟΣΧΕΟΥ



ΛΕΜΦΟΙΔΗΜΑ ΟΣΧΕΟΥ

