



# ΟΥΡΗΤΗΡΟΣΚΟΠΙΚΗ ΑΝΤΙΜΕΤΩΠΙΣΗ ΛΙΘΙΑΣΗΣ. ΕΝΔΕΙΞΕΙΣ - ΤΕΧΝΙΚΗ & ΕΠΙΠΛΟΚΕΣ

Νικόλαος Φεράκης MD PhD FEBU

Επιστημονικός Υπεύθυνος Ουρολογικής Κλινικής

Κοργιαλένειο-Μπενάκειο

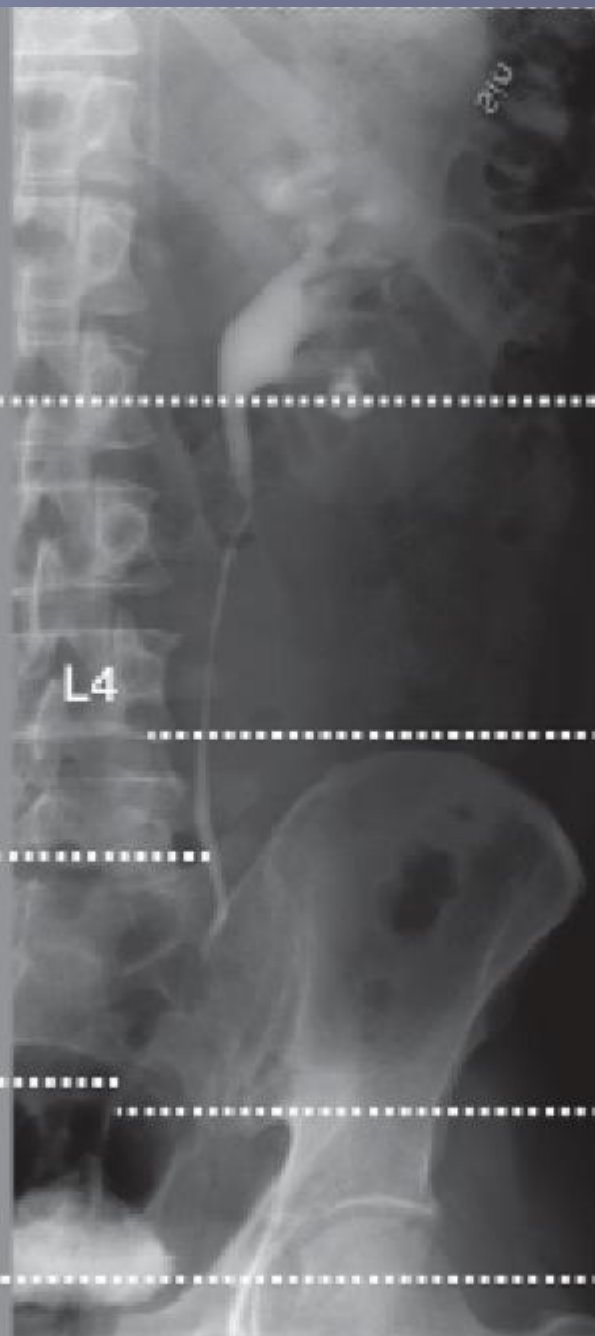
Ελληνικός Ερυθρός Σταυρός

Γραμματέας Τμήματος Ενδοουρολογίας και Λαπαροσκοπικής-  
Ρομποτικής Ουρολογίας και Ουροτεχνολογίας της ΕΟΕ

Proximal  
ureter

Mid  
ureter

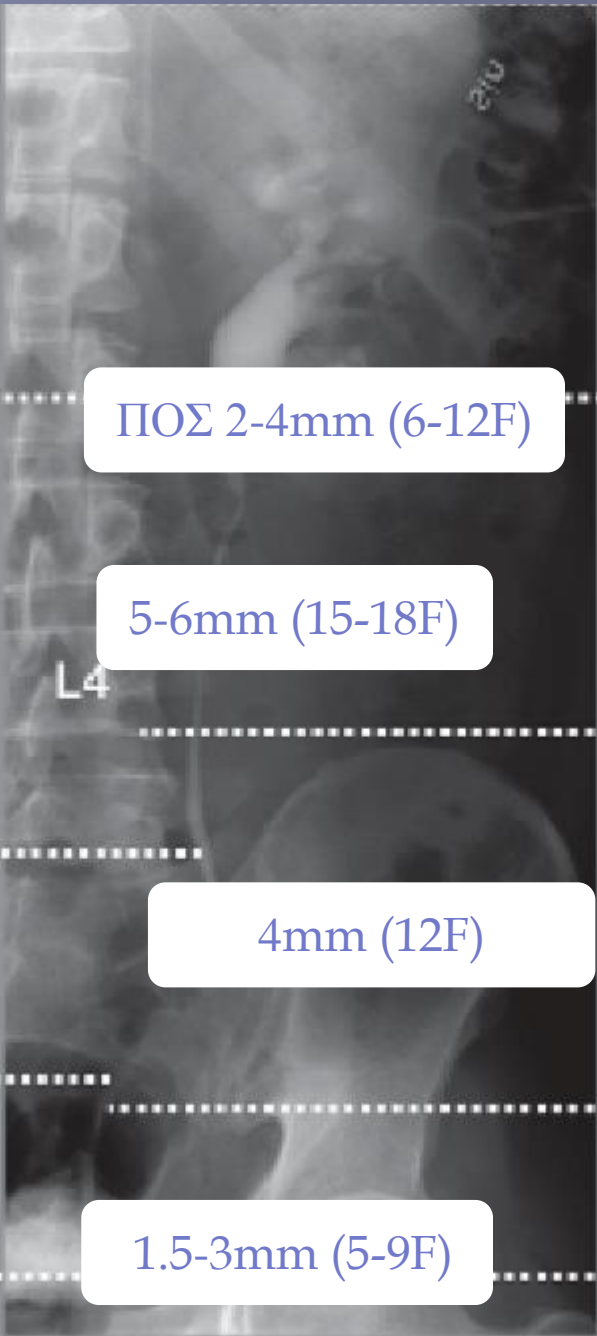
Distal  
ureter



Proximal  
ureter

Mid  
ureter

Distal  
ureter



ΠΟΣ 2-4mm (6-12F)

5-6mm (15-18F)

4mm (12F)

1.5-3mm (5-9F)

Proximal  
ureter

Mid  
ureter

Distal  
ureter

Proximal  
ureter

Mid  
ureter

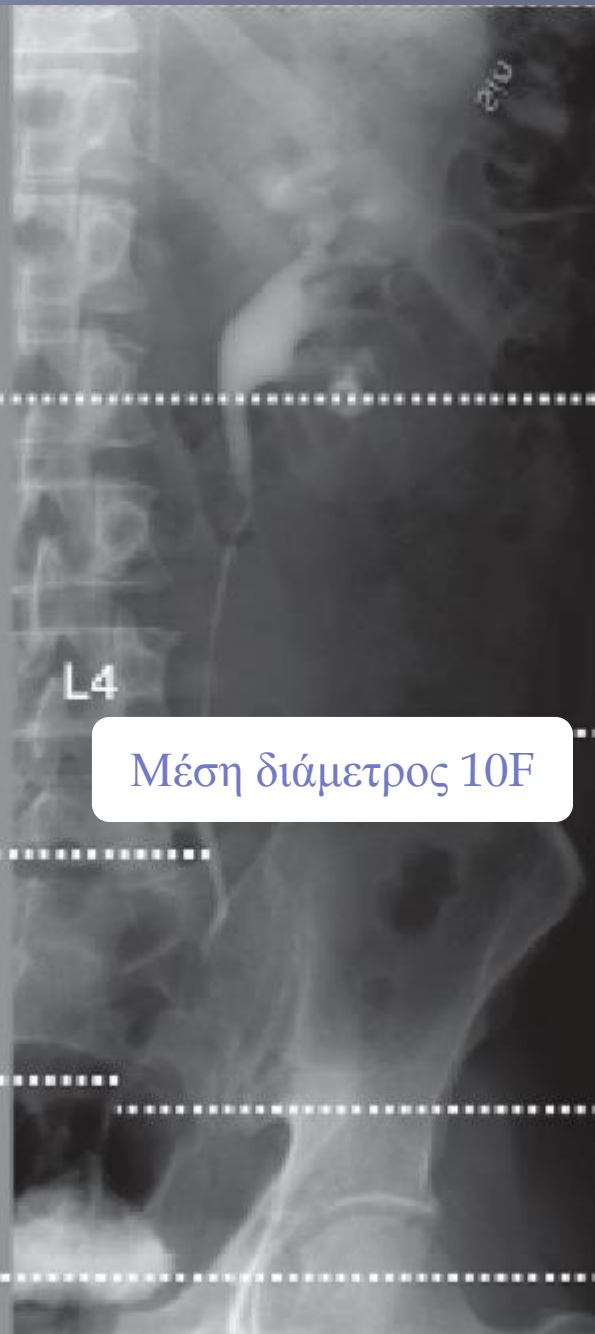Distal  
ureter

L4

Proximal  
ureter

Mid  
ureter

Distal  
ureter

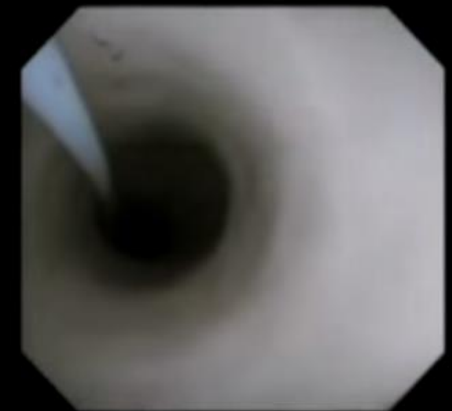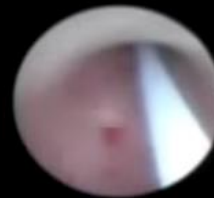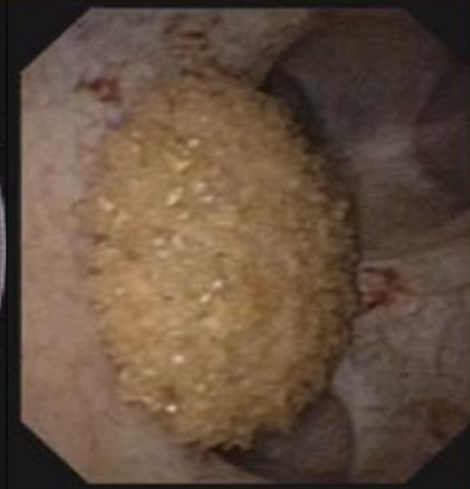
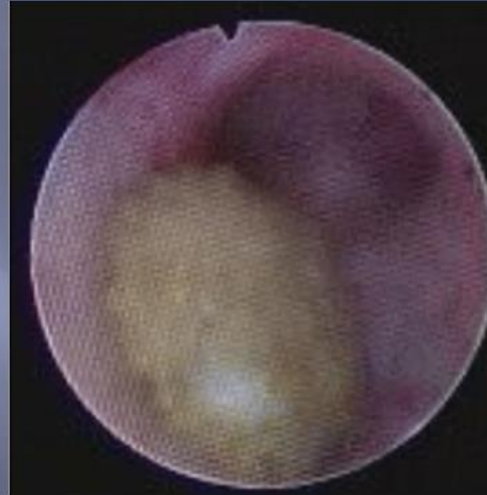
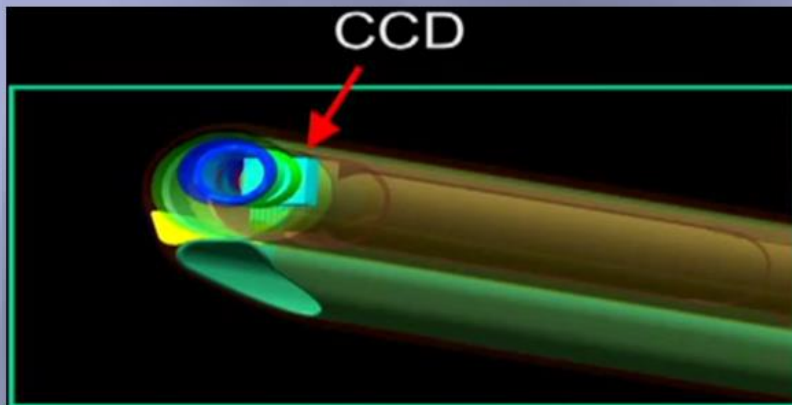


Proximal  
ureter

Mid  
ureter

Distal  
ureter

# ΟΥΡΗΤΗΡΟΣΚΟΠΗΣΗ



Standard Semi-Rigid  
Ureteroscope

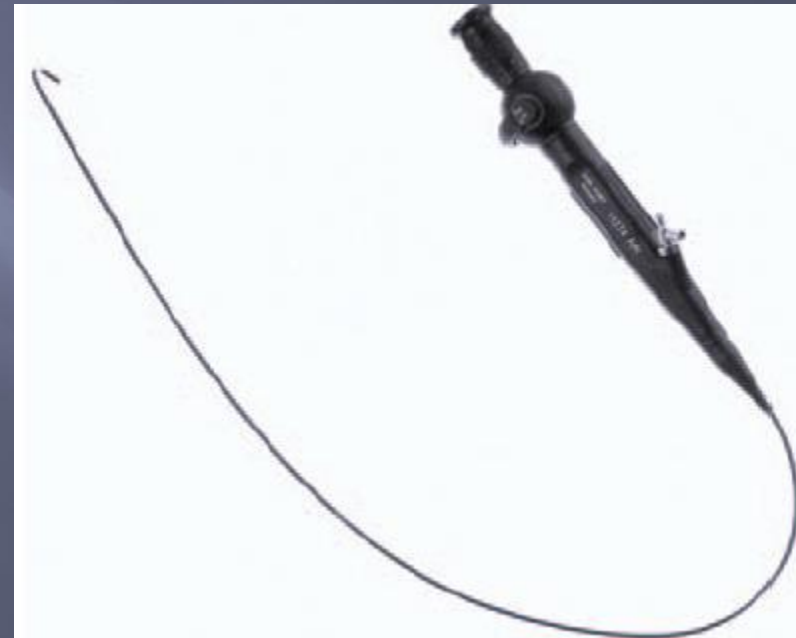
Digital Semi-Rigid  
Video Ureteroscope

# Ουρητηροσκόπηση

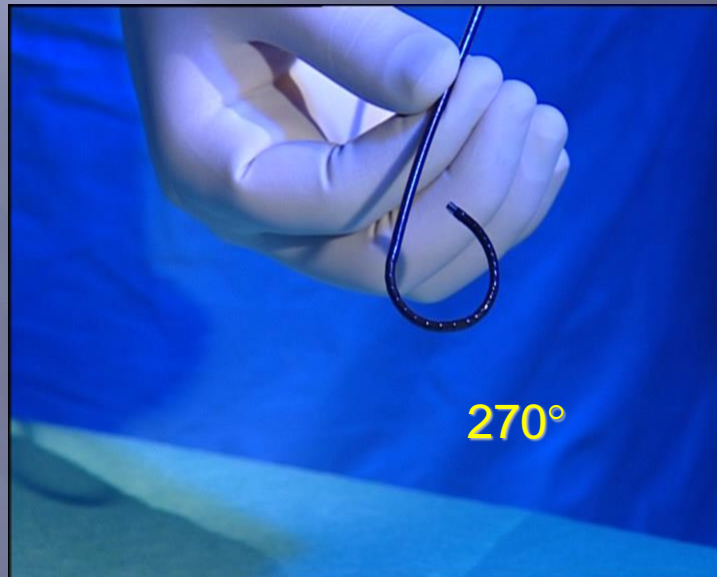
Ημιάκαμπτη



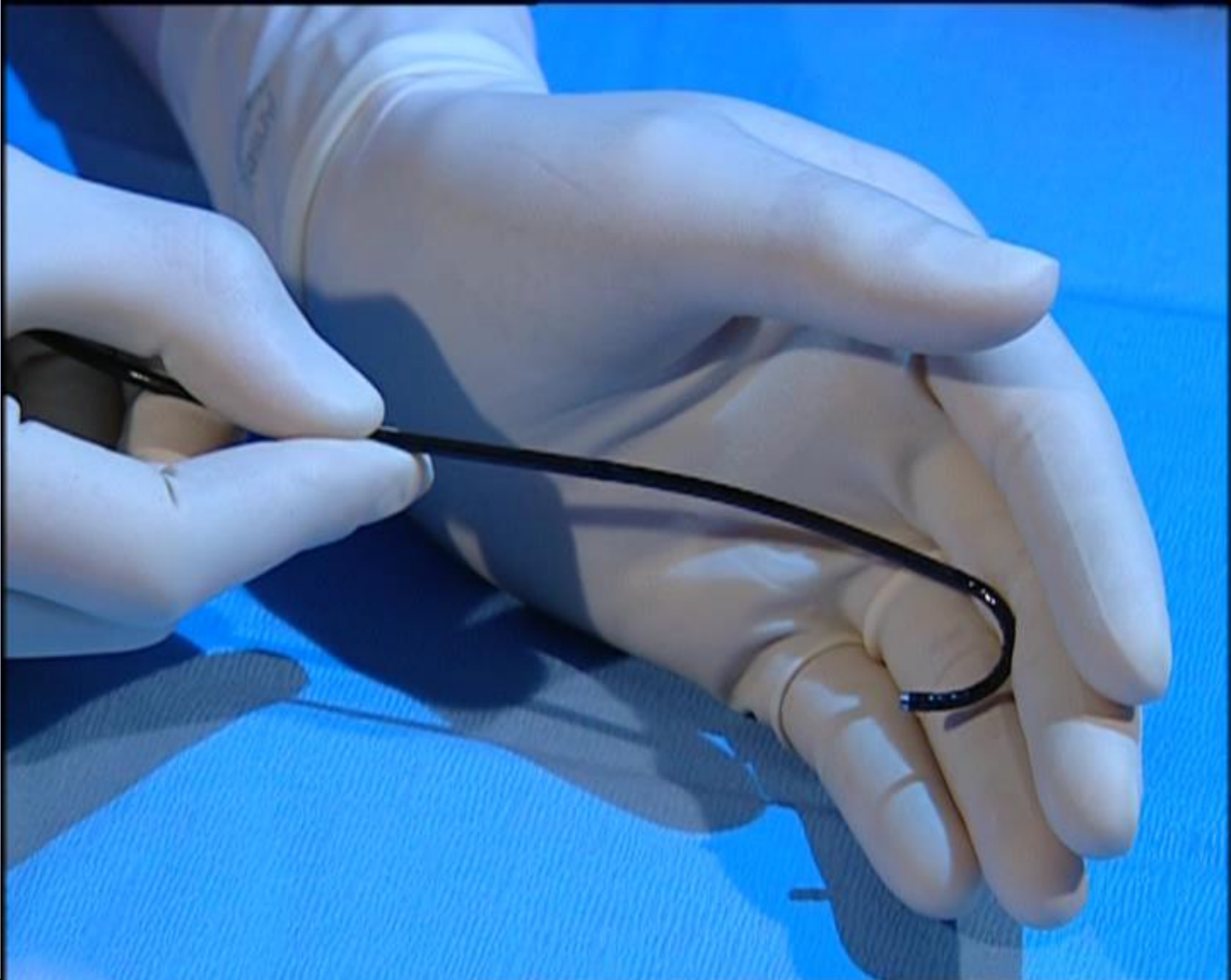
Εύκαμπτη



# ΕΥΚΑΜΠΤΑ ΟΥΡΗΤΗΡΟΣΚΟΠΙΑ

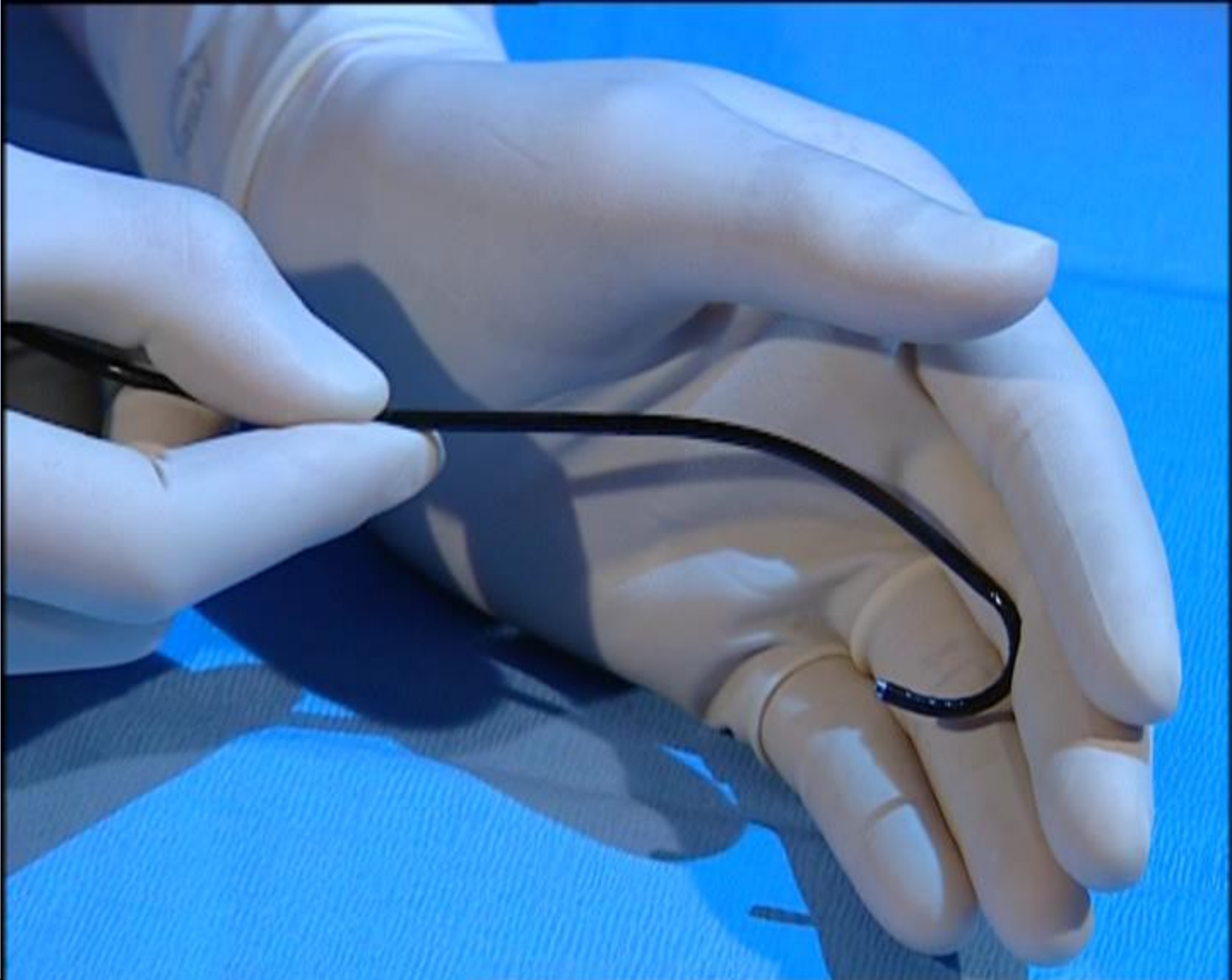


# ΕΥΚΑΜΠΤΑ ΟΥΡΗΤΗΡΟΣΚΟΠΙΑ

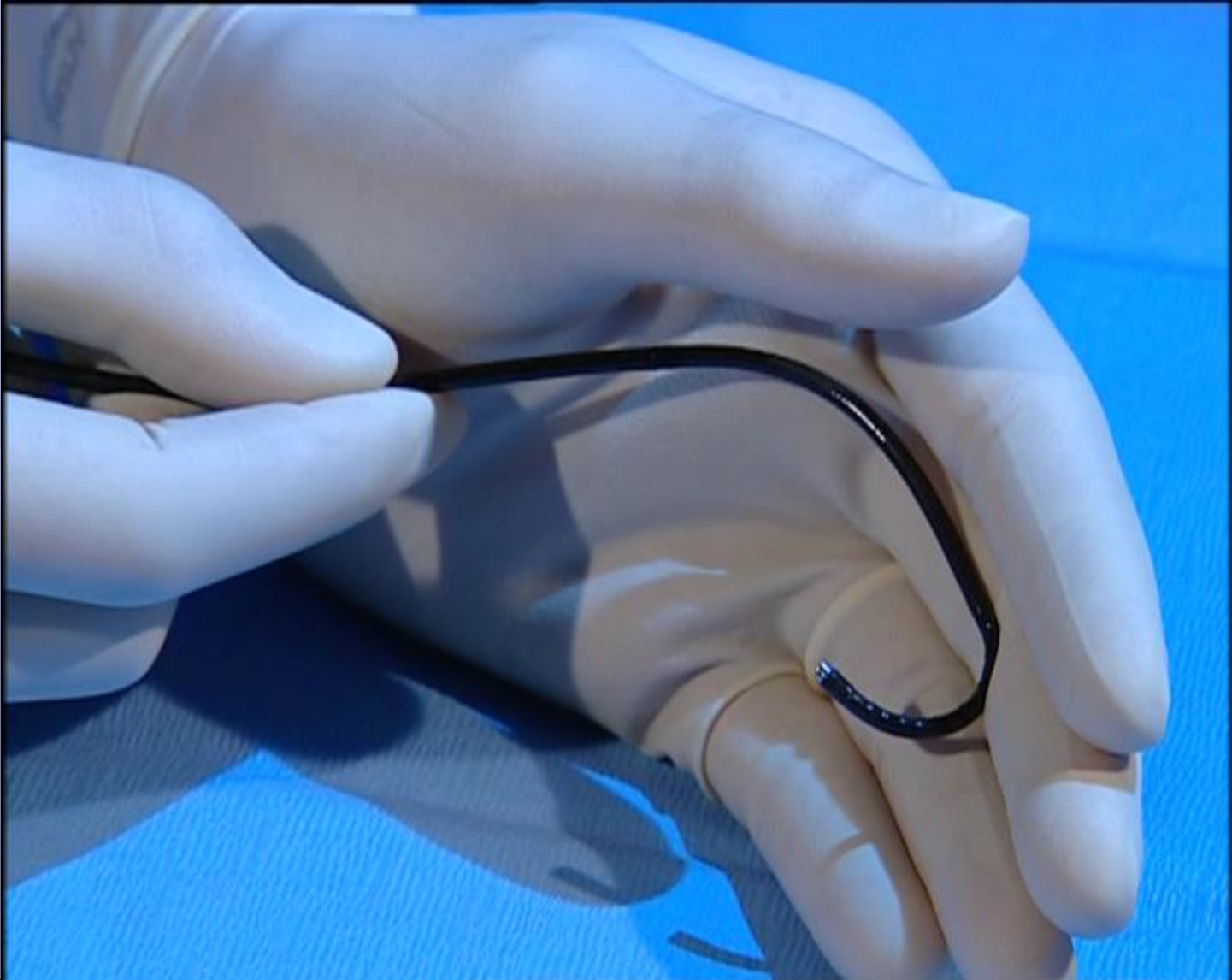




# ΕΥΚΑΜΠΤΑ ΟΥΡΗΤΗΡΟΣΚΟΠΙΑ




# ΕΥΚΑΜΠΤΑ ΟΥΡΗΤΗΡΟΣΚΟΠΙΑ



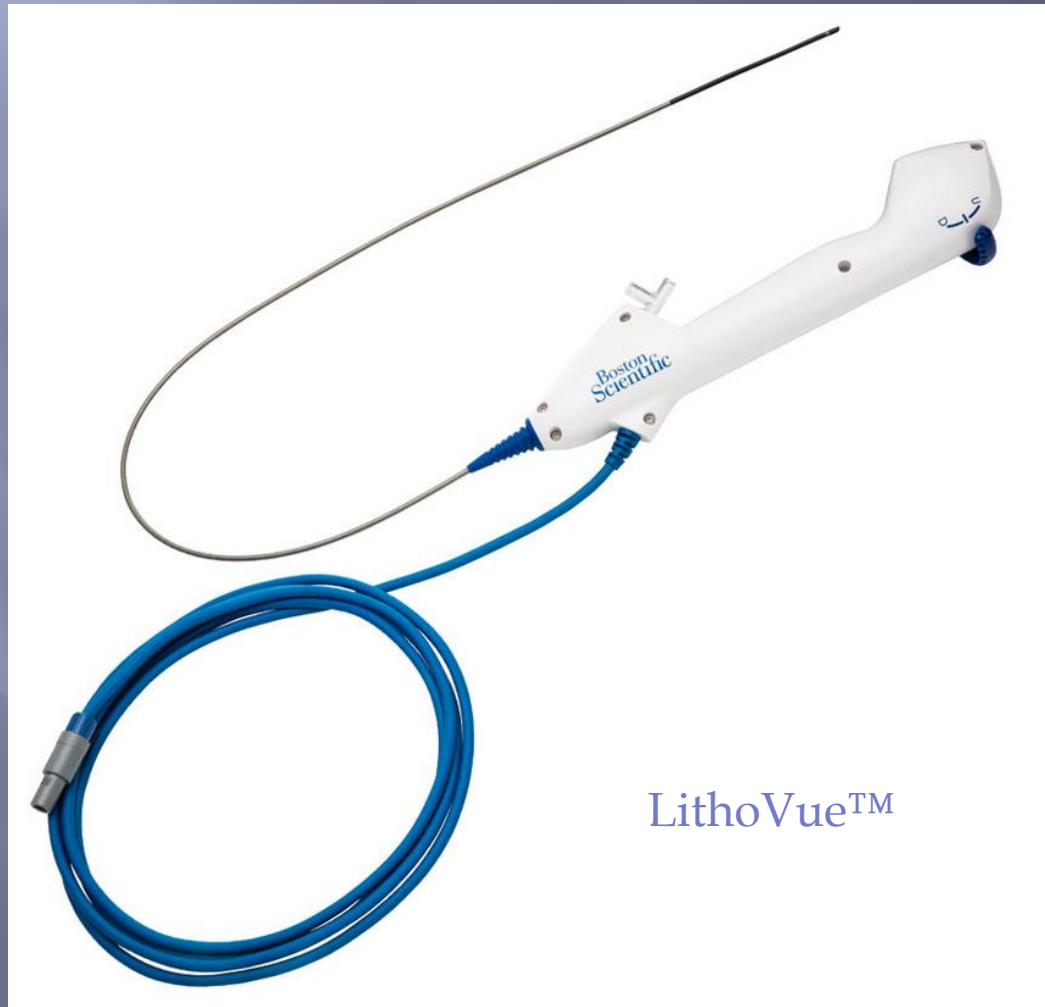# ΕΥΚΑΜΠΤΑ ΟΥΡΗΤΗΡΟΣΚΟΠΙΑ

Οπτικές Ίνες

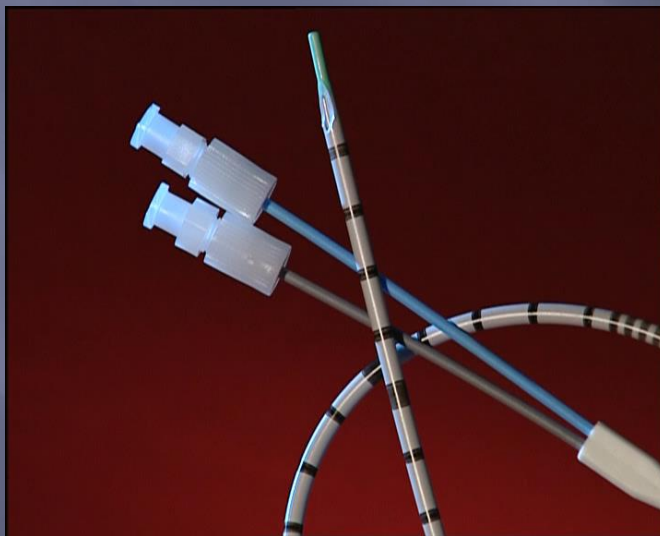
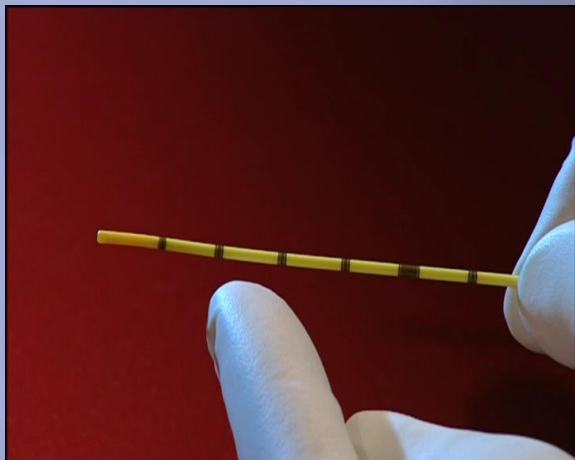
Ψηφιακά




# ΕΥΚΑΜΠΤΑ ΟΥΡΗΤΗΡΟΣΚΟΠΙΑ ΜΙΑΣ ΧΡΗΣΗΣ



# ΟΥΡΗΤΗΡΙΚΟΙ ΚΑΘΗΤΕΡΕΣ



# ΟΔΗΓΙΑ ΣΥΡΜΑΤΑ



**ADIFOCUS® GUIDE WIRE M**

REF: **RF-PS35153M**

**0.035"**  
(0.89mm) (Max: 0.90mm)

**FLEX L:**  
**3cm** **L:** 150cm

**STIFF TYPE**  
**STRAIGHT**

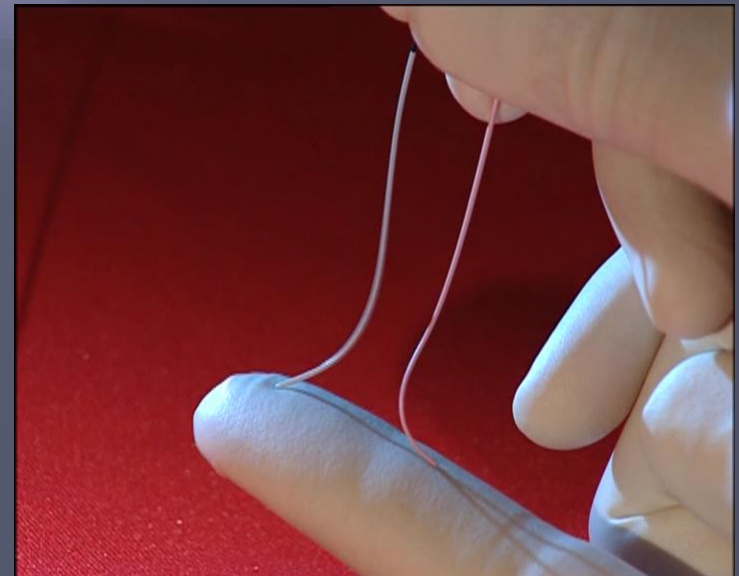
**LOT:** 1109567 1  
**EXP:** 2013-08 Contents

TERUMO EUROPE N.V. 3001 LEUVEN, BELGIUM  
Manufactured under the license of TERUMO CORPORATION

CE 0197



Do not use with metal entry needle.

•0.035''-0.038'' ευθύ ή κυρτό μαλακό άκρο

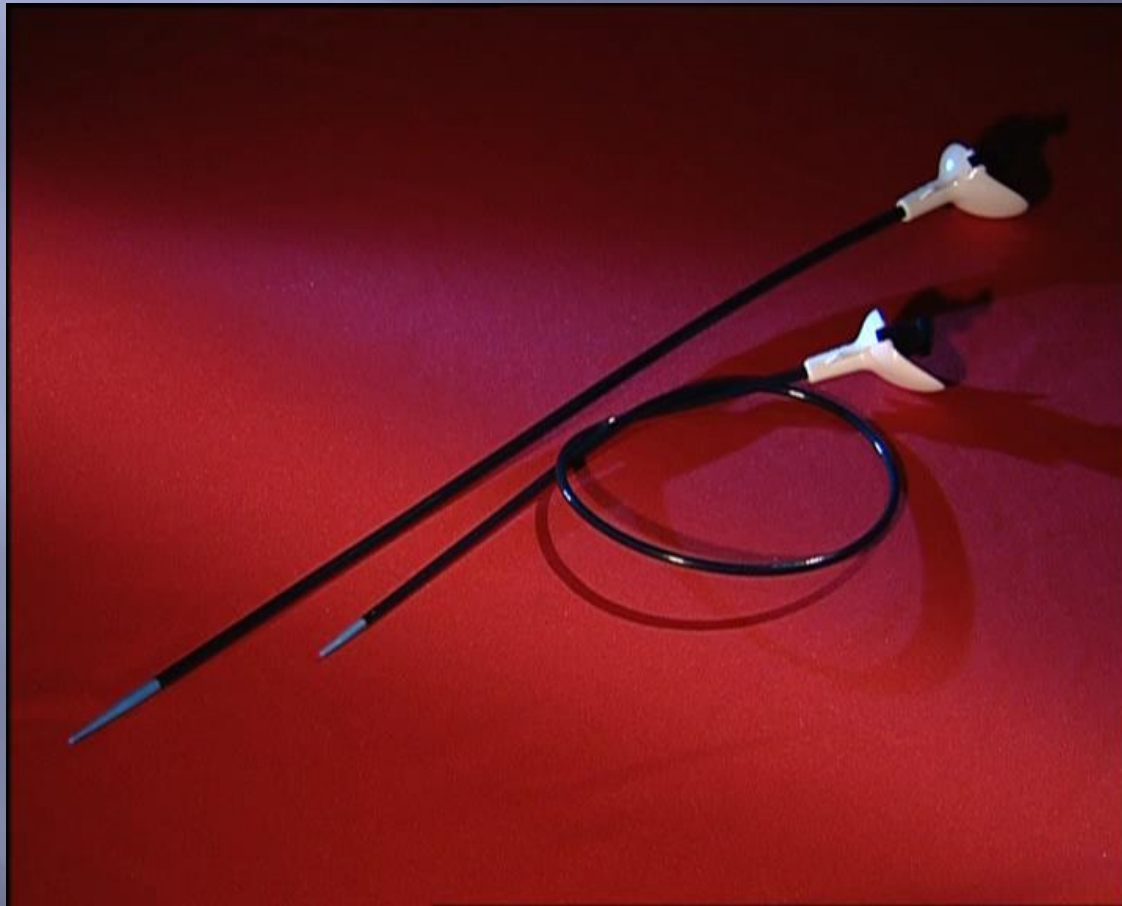

# BASKETS

- Nitinol baskets είναι τα καλύτερα
- Όχι ατσάλινα (Segura), μπορούν να προκαλέσουν κάκωση
- Μέγεθος  $< 2 F$



# ΘΗΚΑΡΙ ΟΥΡΗΤΗΡΙΚΗΣ ΠΡΟΣΒΑΣΗΣ



The STANDARD

**10/12** (35 cms)



# Ενδείξεις

- ∂ Διάμετρος λίθου  $\geq 10\text{mm}$
- ∂ Επίμονοι κωλικοί
- ∂ Μεγάλου βαθμού ουρητηροδρονέφρωση
- ∂ Επεισόδια ουρολοίμωξης
- ∂ Μονήρης νεφρός ή αμφοτερόπλευρη λιθίαση
- ∂ Επιθυμία του ασθενούς να απαλλαγεί άμεσα από τον λίθο
- ∂ Αποτυχία της συντηρητικής αγωγής μετά από εύλογο χρονικό διάστημα (4-6 εβδομάδες)

# Ενδείξεις

© European Association of Urology

Guidelines on  
**Urolithiasis**

Table 6.3: SFRs after primary treatment with SWL and URS in the overall population (1-5)\*

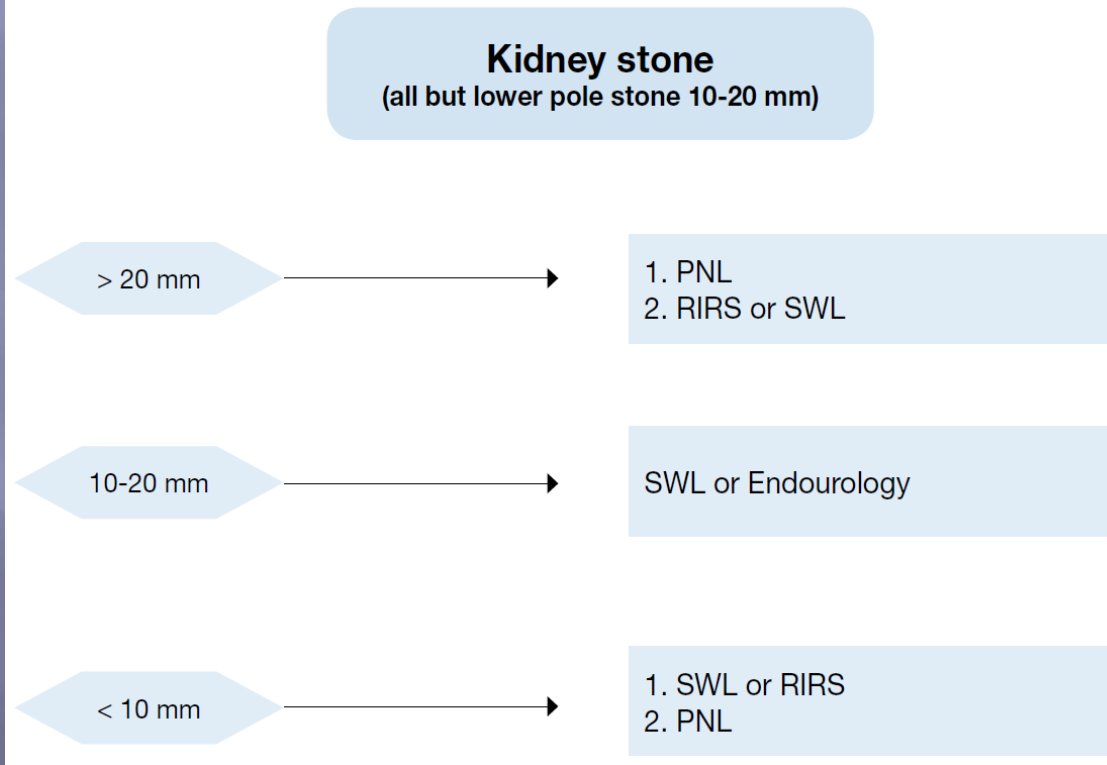
Stone location and size	SWL		URS	
	No. of patients	SFR/95% CI	No. of patients	SFR/95% CI
<b>Distal ureter</b>	7217	74% (73-75)	10,372	93% (93-94)
≤ 10 mm	1684	86% (80-91)	2,013	97% (96-98)
> 10 mm	966	74% (57-87)	668	93% (91-95)
<b>Mid ureter</b>	1697	73% (71-75)	1,140	87% (85-89)
≤ 10 mm	44	84% (65-95)	116	93% (88-98)
> 10 mm	15	76% (36-97)	110	79% (71-87)
<b>Proximal ureter</b>	6682	82% (81-83)	2,448	82% (81-84)
≤ 10 mm	967	89% (87-91)	318	84% (80-88)
> 10 mm	481	70% (66-74)	338	81% (77-85)

# Ενδείξεις

© European Association of Urology

Guidelines on  
**Urolithiasis**

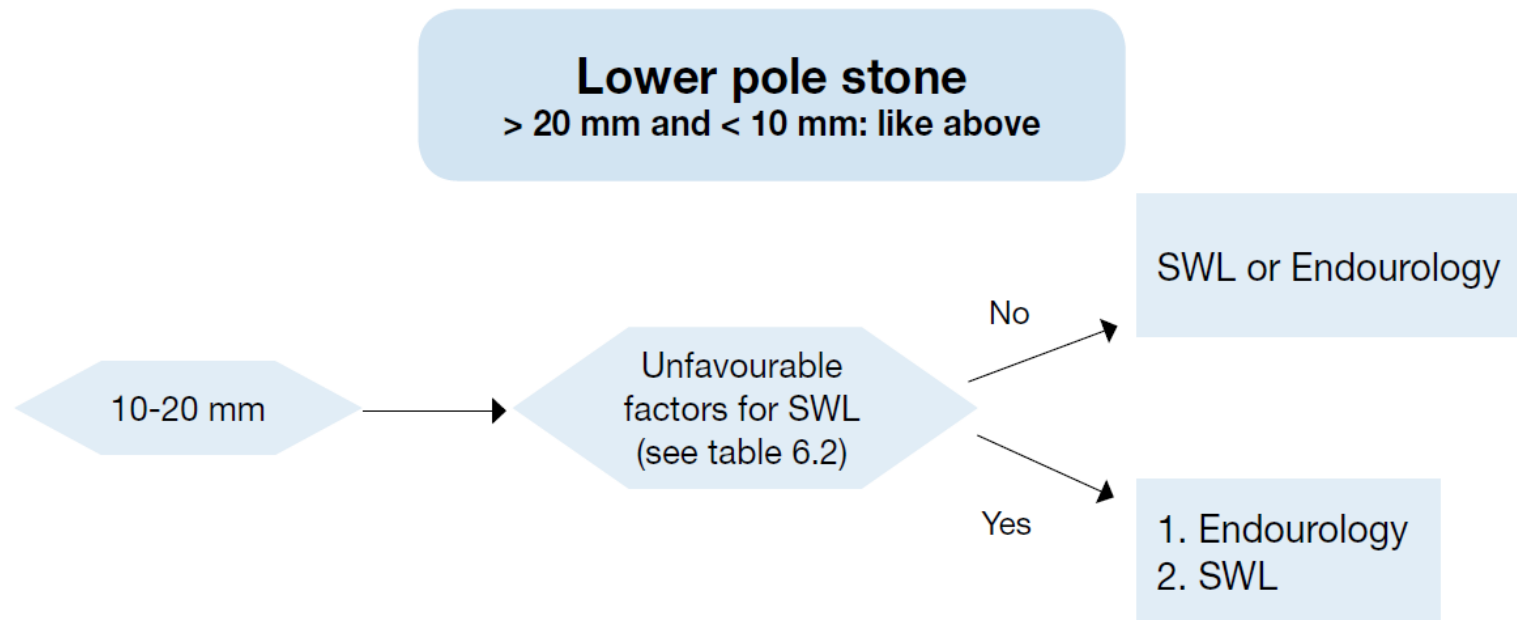
Figure 6.1: Treatment algorithm for renal calculi



# Ενδείξεις

© European Association of Urology

Guidelines on  
**Urolithiasis**



# Ενδείξεις

© European Association of Urology

Guidelines on  
**Urolithiasis**

Recommendations	LE	GR
In patient at high risk for complications (due to antithrombotic therapy) in the presence of an asymptomatic caliceal stone, active surveillance should be offered.		C
Temporary discontinuation, or bridging of antithrombotic therapy in high-risk patients, should be decided in consultation with the internist.	3	B
Antithrombotic therapy should be stopped before stone removal after weighting the thrombotic risk.	3	B
If stone removal is essential and antithrombotic therapy cannot be discontinued, retrograde (flexible) ureterorenoscopy is the preferred approach since it is associated with less morbidity.	2a	A*

\* Upgraded based on panel consensus.

# Ενδείξεις

© European Association of Urology

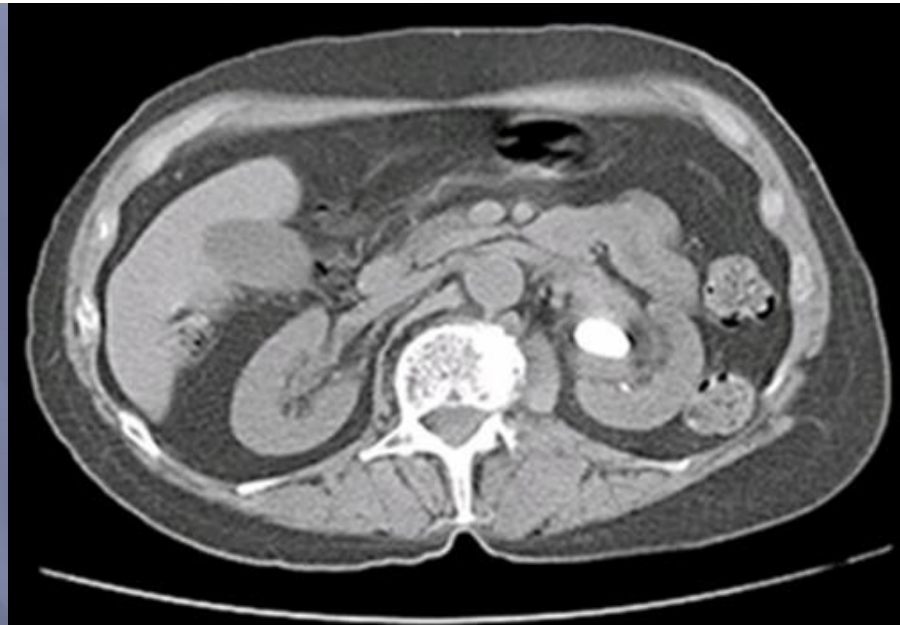Guidelines on  
**Urolithiasis**

<b>Statement</b>	<b>LE</b>
In case of severe obesity, URS is a more promising therapeutic option than SWL.	2b

# Ενδείξεις

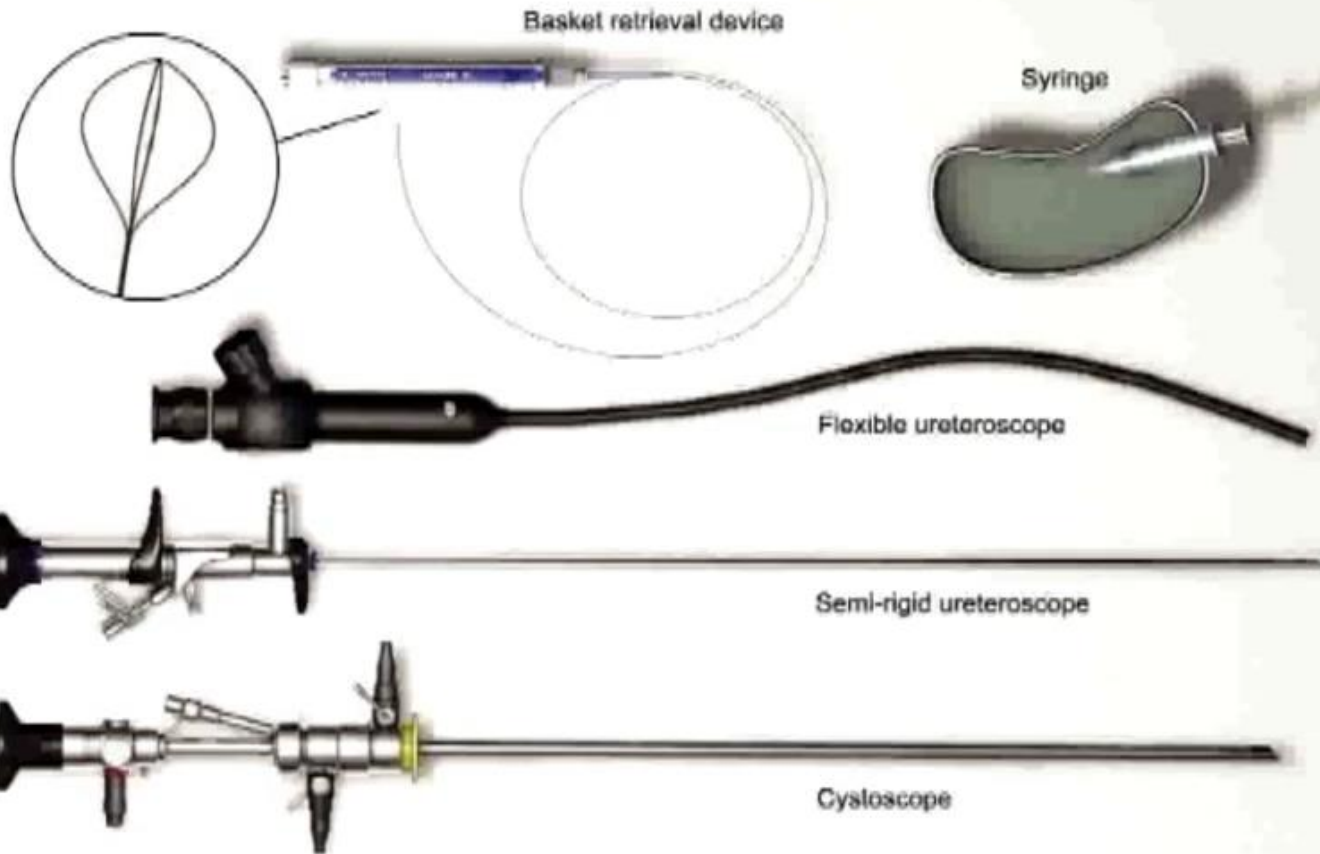
© European Association of Urology

**Guidelines on  
Urolithiasis**



# ΗΜΙΑΚΑΜΠΤΗ ΟΥΡΗΤΗΡΟΣΚΟΠΗΣΗ-ΤΕΧΝΙΚΗ

## Instruments required for ureteroscopy



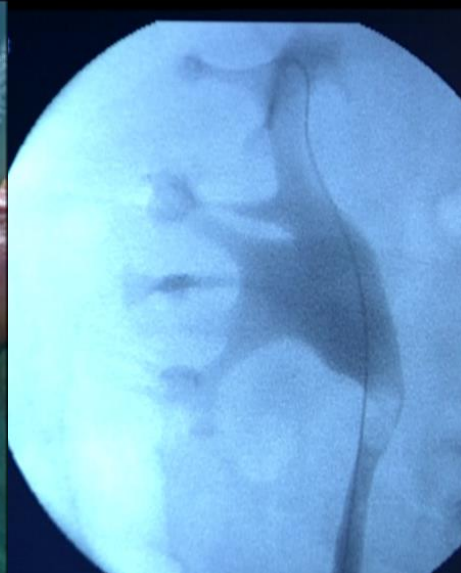
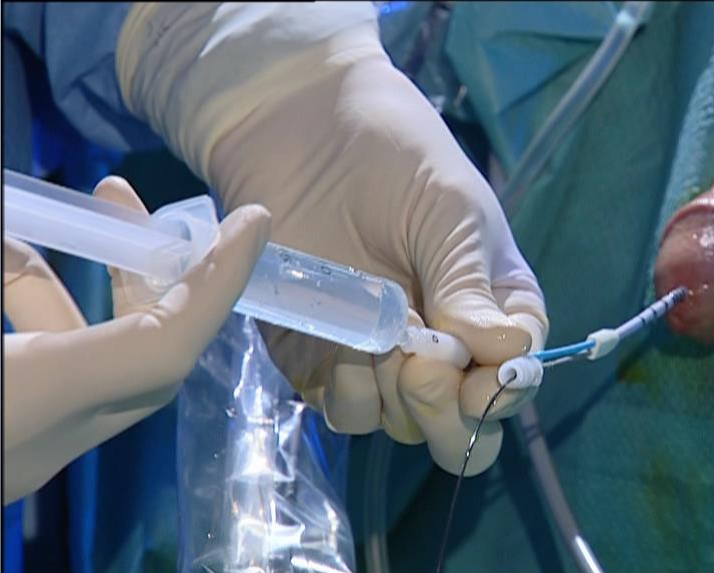
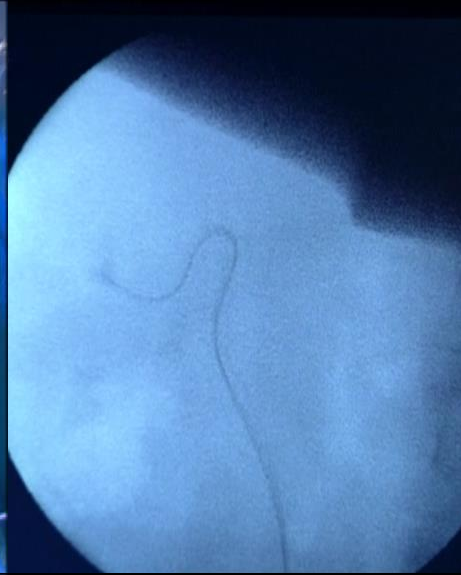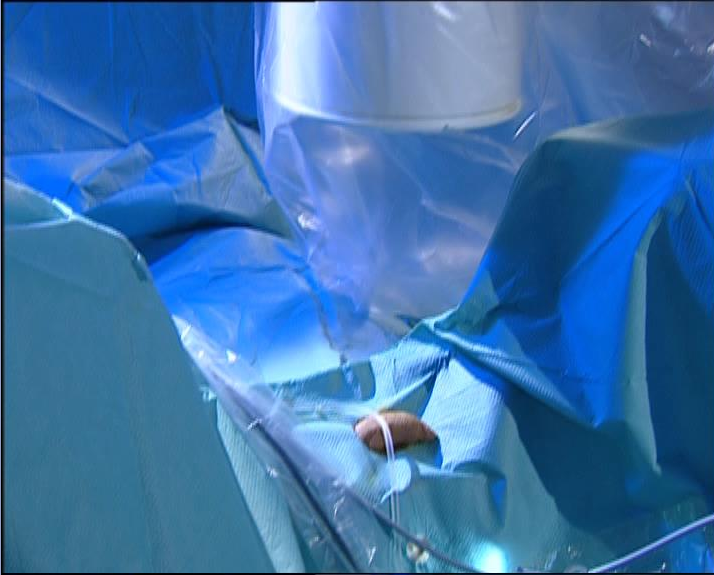# ΗΜΙΑΚΑΜΠΤΗ ΟΥΡΗΤΗΡΟΣΚΟΠΗΣΗ- ΤΕΧΝΙΚΗ

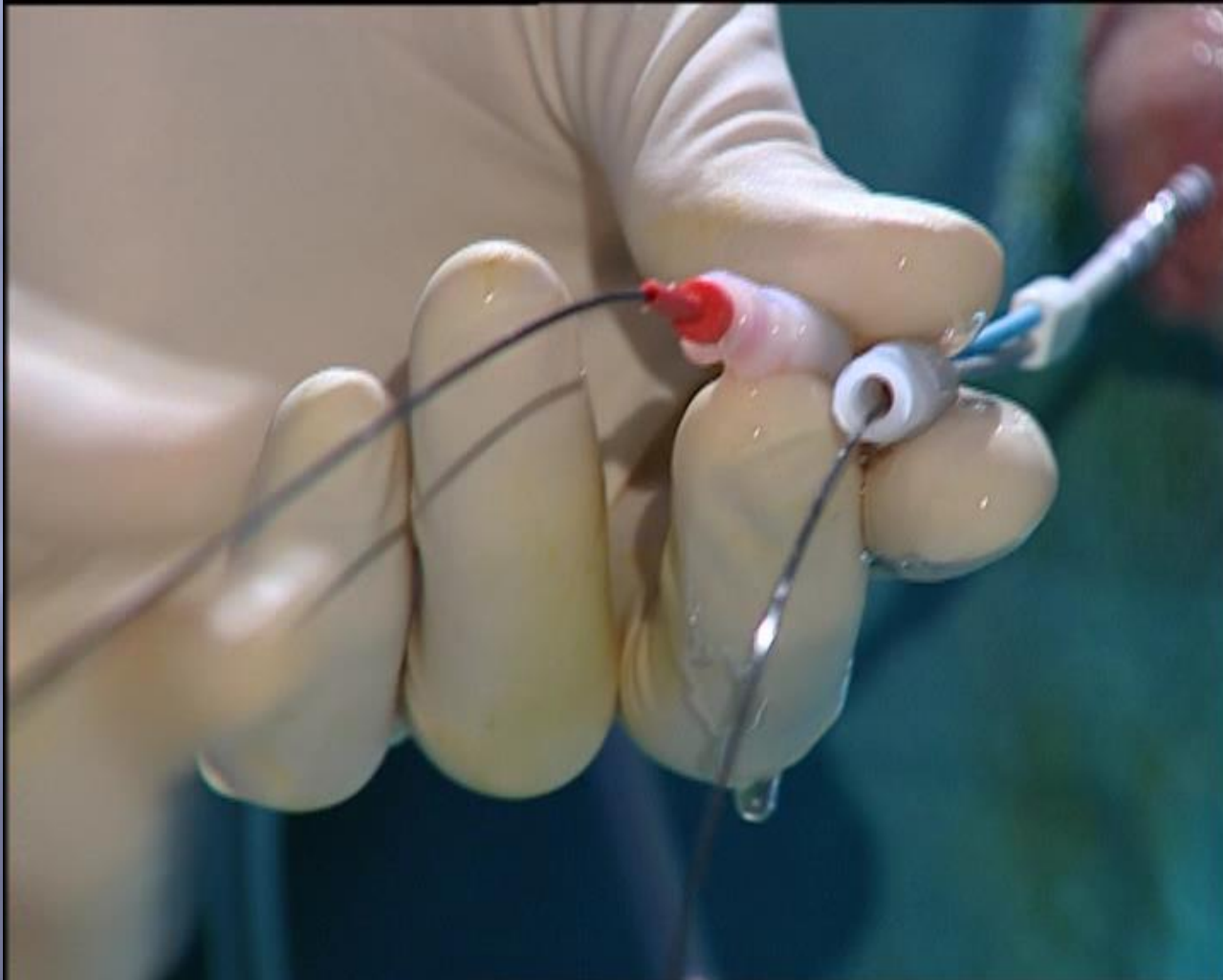
- Εισαγωγή στο στόμιο με σύρμα ασφαλείας και σύρμα εργασίας (τεχνική σιδηρόδρομος)



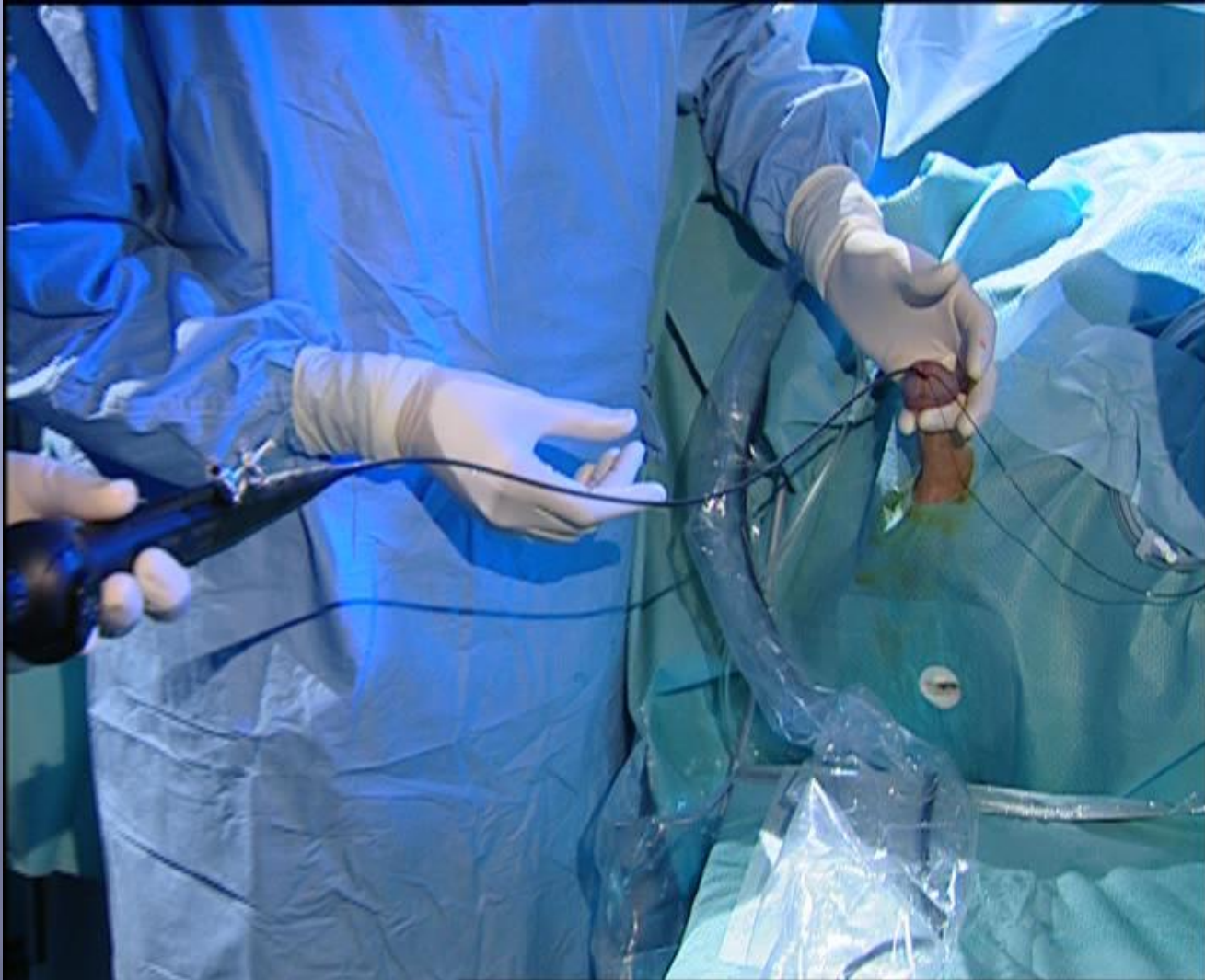# ΕΥΚΑΜΠΤΗ ΟΥΡΗΤΗΡΟΣΚΟΠΗΣΗ-ΤΕΧΝΙΚΗ



# ΕΥΚΑΜΠΤΗ ΟΥΡΗΤΗΡΟΣΚΟΠΗΣΗ-ΤΕΧΝΙΚΗ

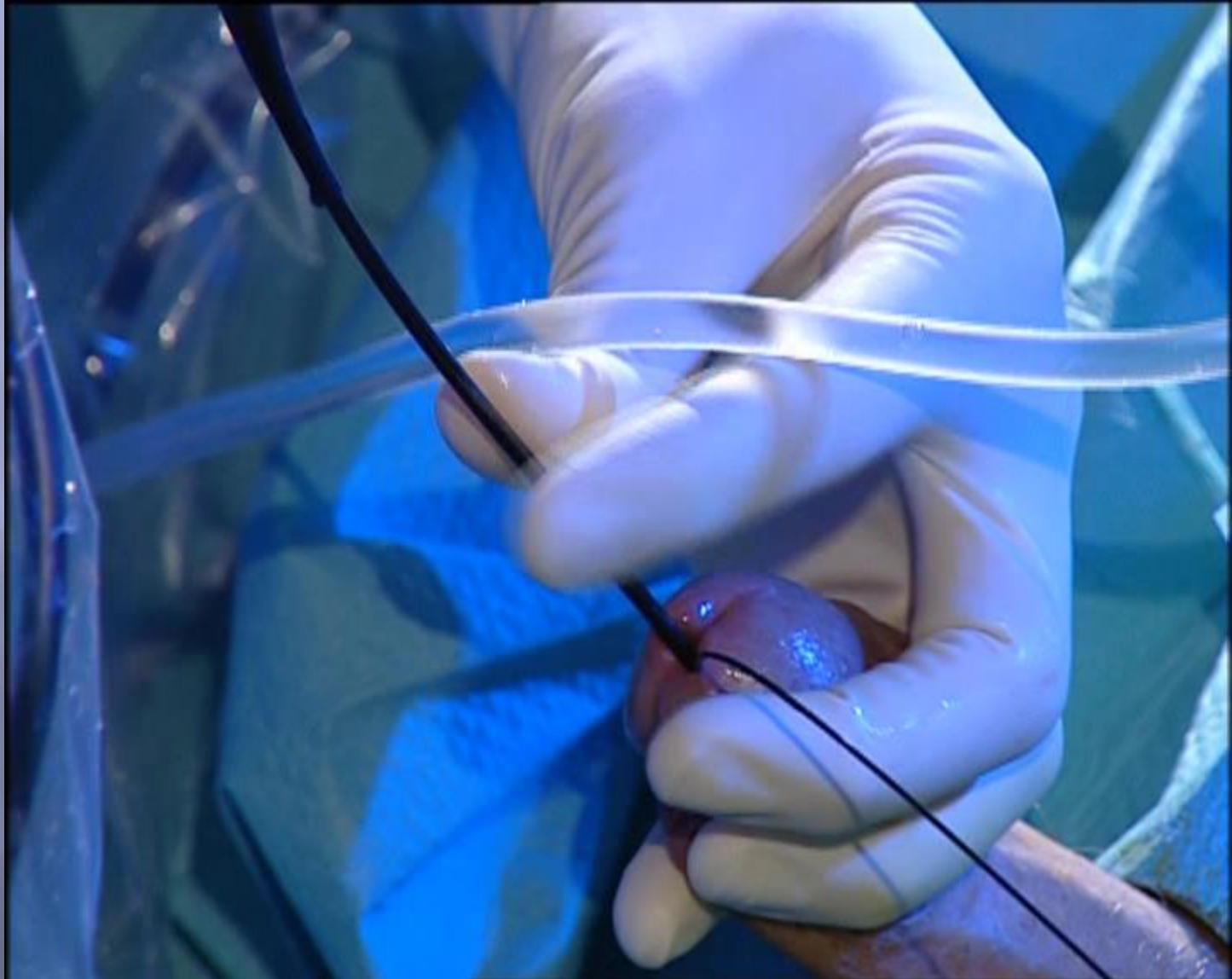


# ΕΥΚΑΜΠΤΗ ΟΥΡΗΤΗΡΟΣΚΟΠΗΣΗ-ΤΕΧΝΙΚΗ

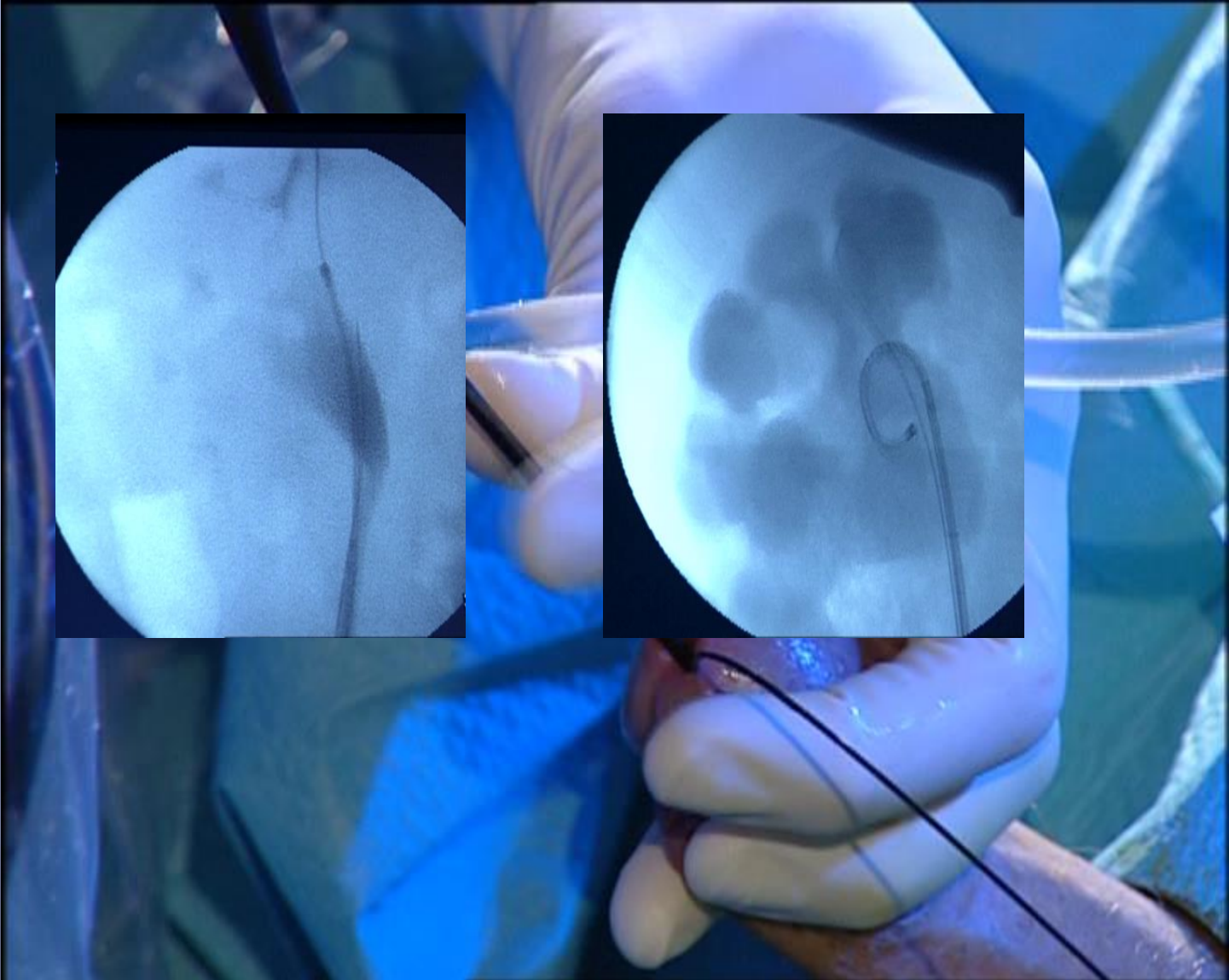


ΕΥΚΑΜΠΤΗ

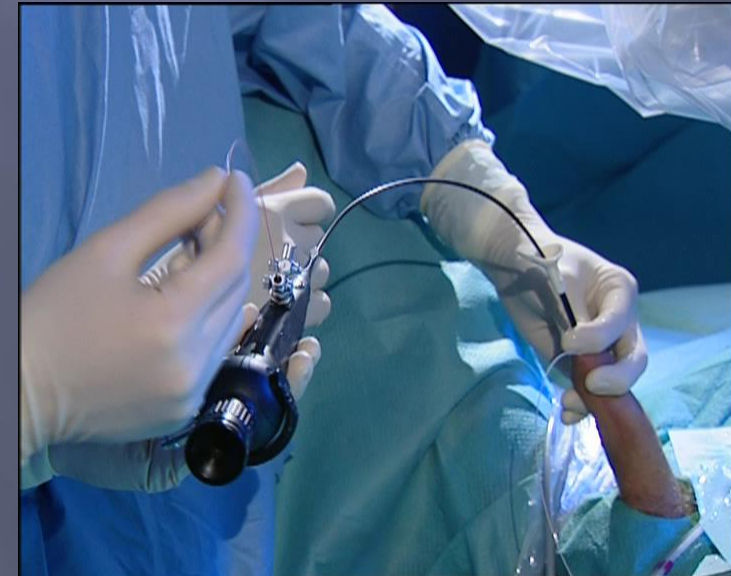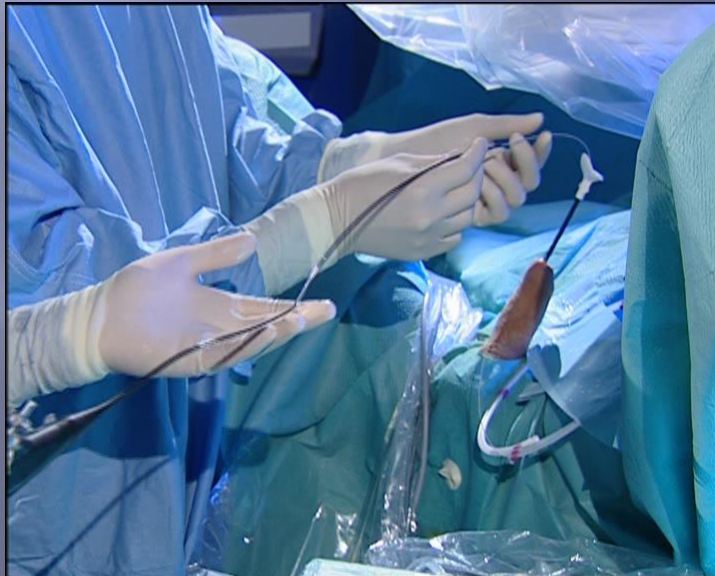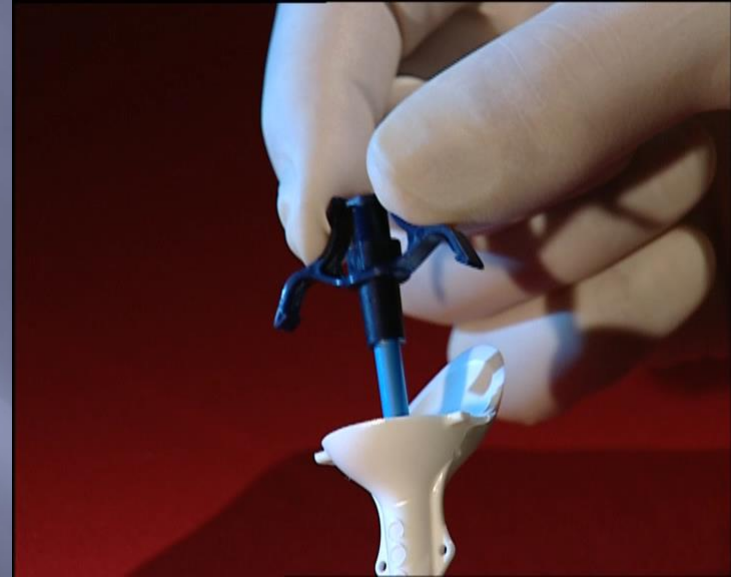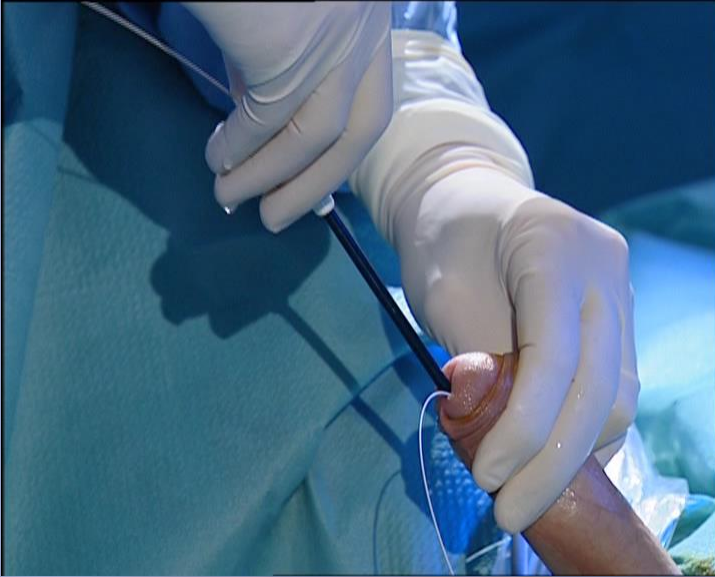ΟΥΡΗΤΗΡΟΣΚΟΠΗΣΗ-ΤΕΧΝΙΚΗ



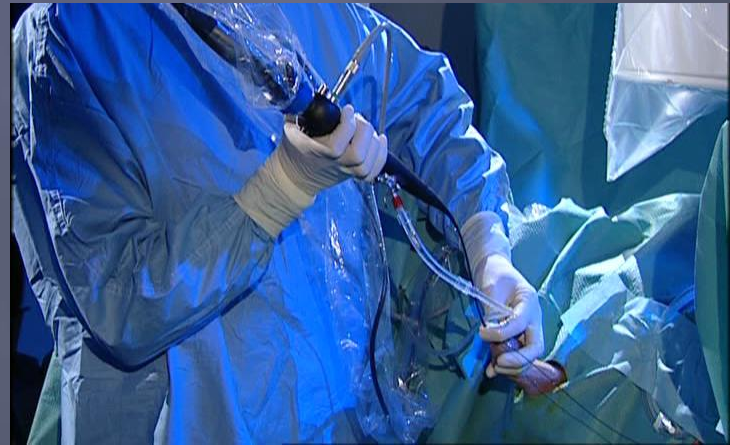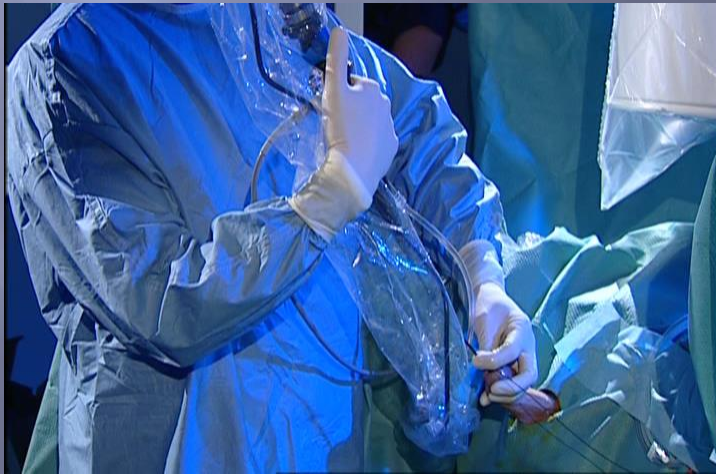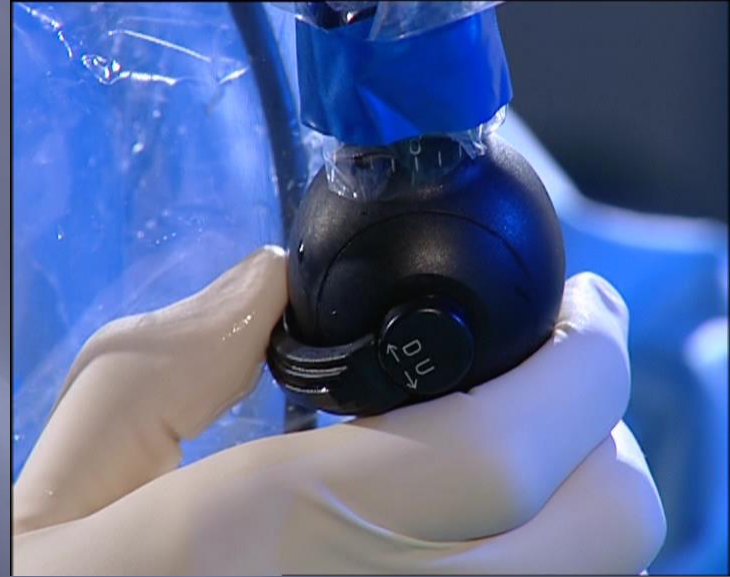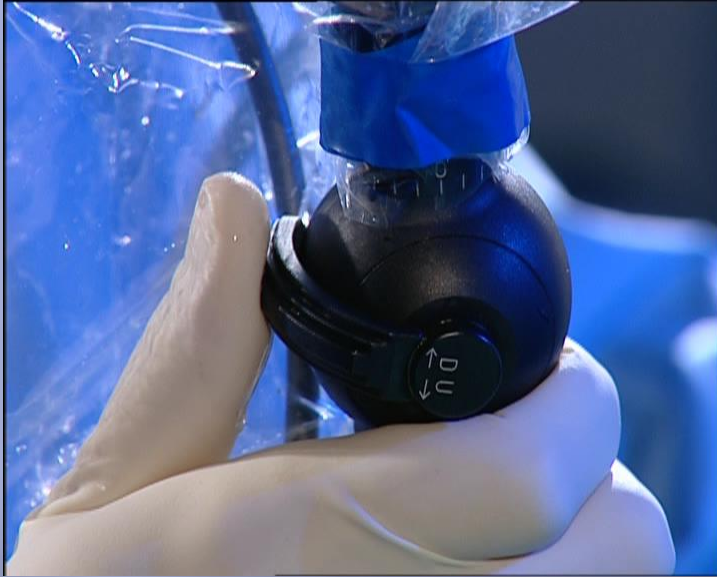# ΕΥΚΑΜΠΤΗ ΟΥΡΗΤΗΡΟΣΚΟΠΗΣΗ-ΤΕΧΝΙΚΗ



# ΕΥΚΑΜΠΤΗ ΟΥΡΗΤΗΡΟΣΚΟΠΗΣΗ-ΤΕΧΝΙΚΗ

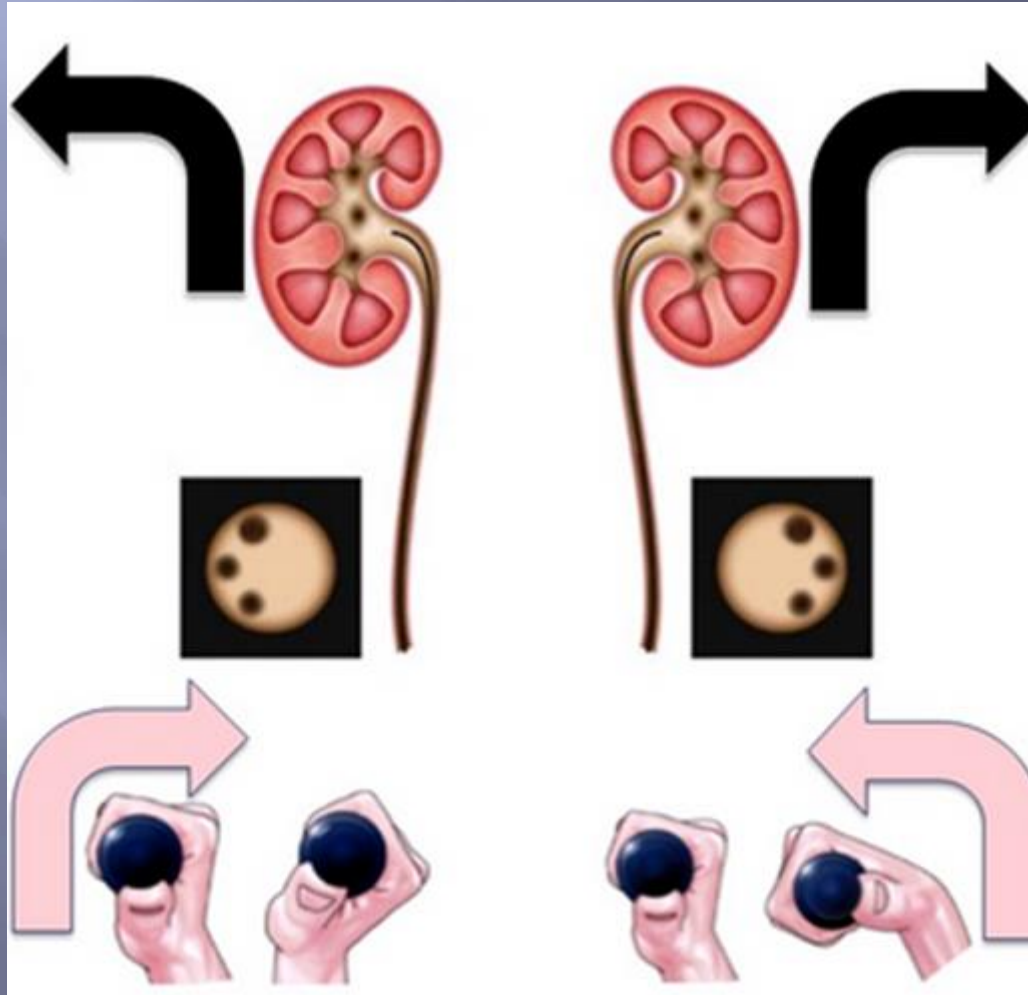


# ΕΥΚΑΜΠΤΗ ΟΥΡΗΤΗΡΟΣΚΟΠΗΣΗ-ΤΕΧΝΙΚΗ






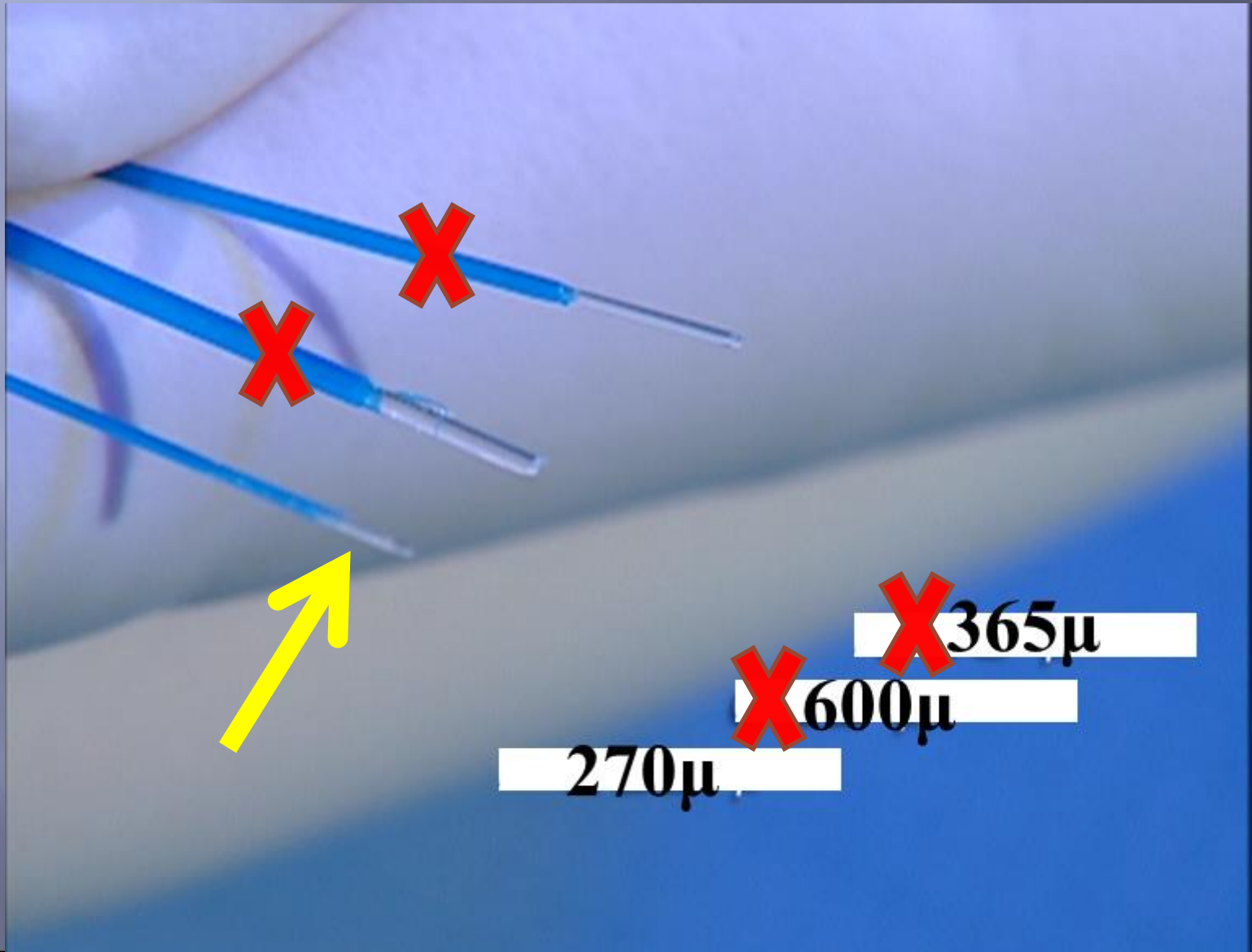
# ΕΥΚΑΜΠΤΗ ΟΥΡΗΤΗΡΟΣΚΟΠΗΣΗ-ΤΕΧΝΙΚΗ



# Λιθοτριψία LASER



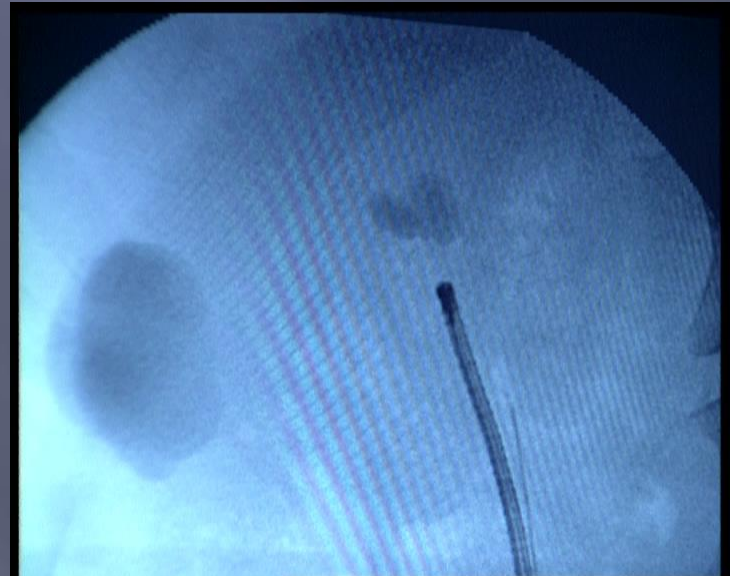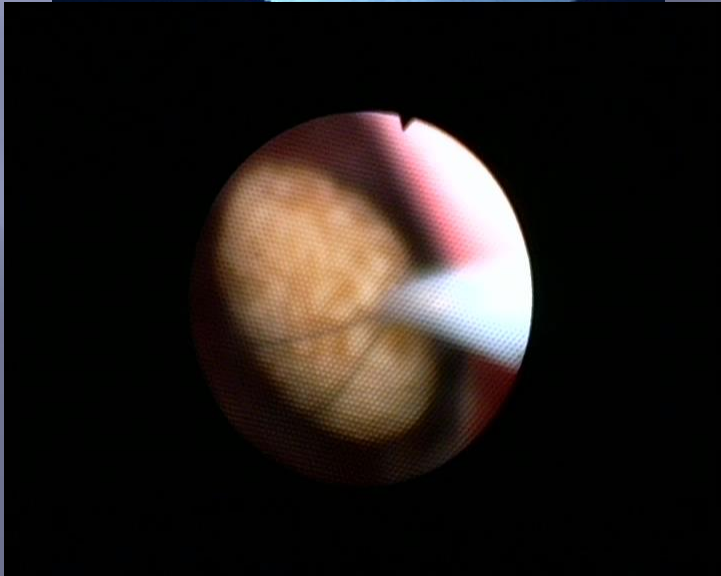
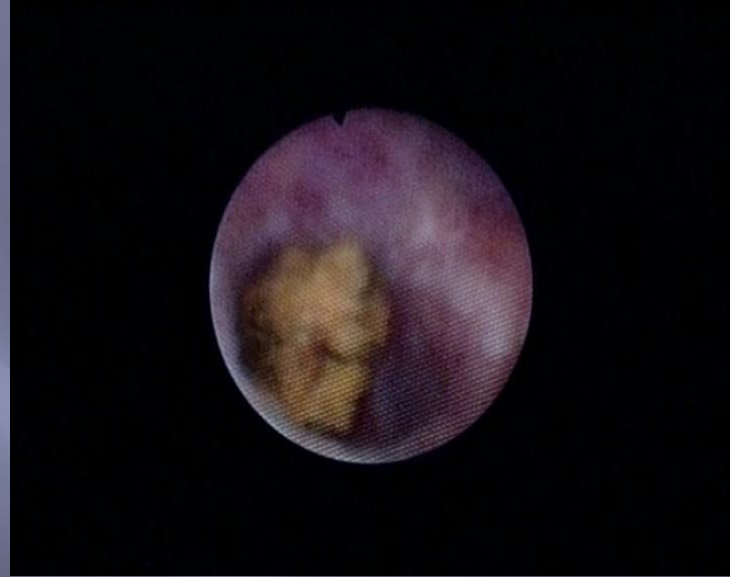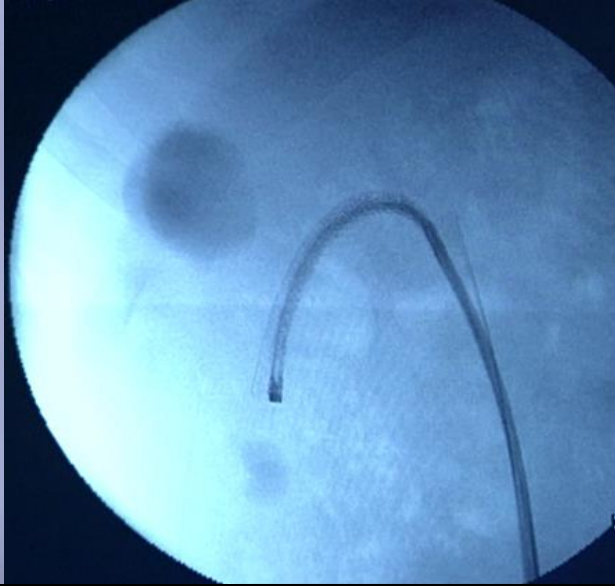
# $\Gamma\nu\alpha$ LASER



# ΡΥΘΜΙΣΕΙΣ ΤΟΥ LASER

	ΣΥΧΝΟΤΗΤΑ	ΕΝΕΡΓΕΙΑ	ΔΙΑΡΚΕΙΑ ΠΑΛΜΟΥ
<b>ΧΑΜΗΛΗ</b>	<b>4-6Hz</b>	<b>0,2-0,5J</b>	<b>ΒΡΑΧΕΙΑ</b>
<b>ΜΕΣΗ</b>	<b>8-10Hz</b>	<b>0,8-1,0J</b>	
<b>ΥΨΗΛΗ</b>	<b>12-50Hz</b>	<b>1,0-2,0J</b>	<b>ΜΑΚΡΙΑ</b>
			<ul style="list-style-type: none"><li>•Κατακερματισμός: υψηλή ενέργεια, βραχύς παλμός, χαμηλή συχνότητα</li><li>•Κονιορτοποίηση: χαμηλή ενέργεια, μακρύς παλμός, υψηλή συχνότητα</li></ul>

# ΛΙΘΙΑΣΗ ΚΑΤΩ ΠΟΛΟΥ- ΤΕΧΝΙΚΗ

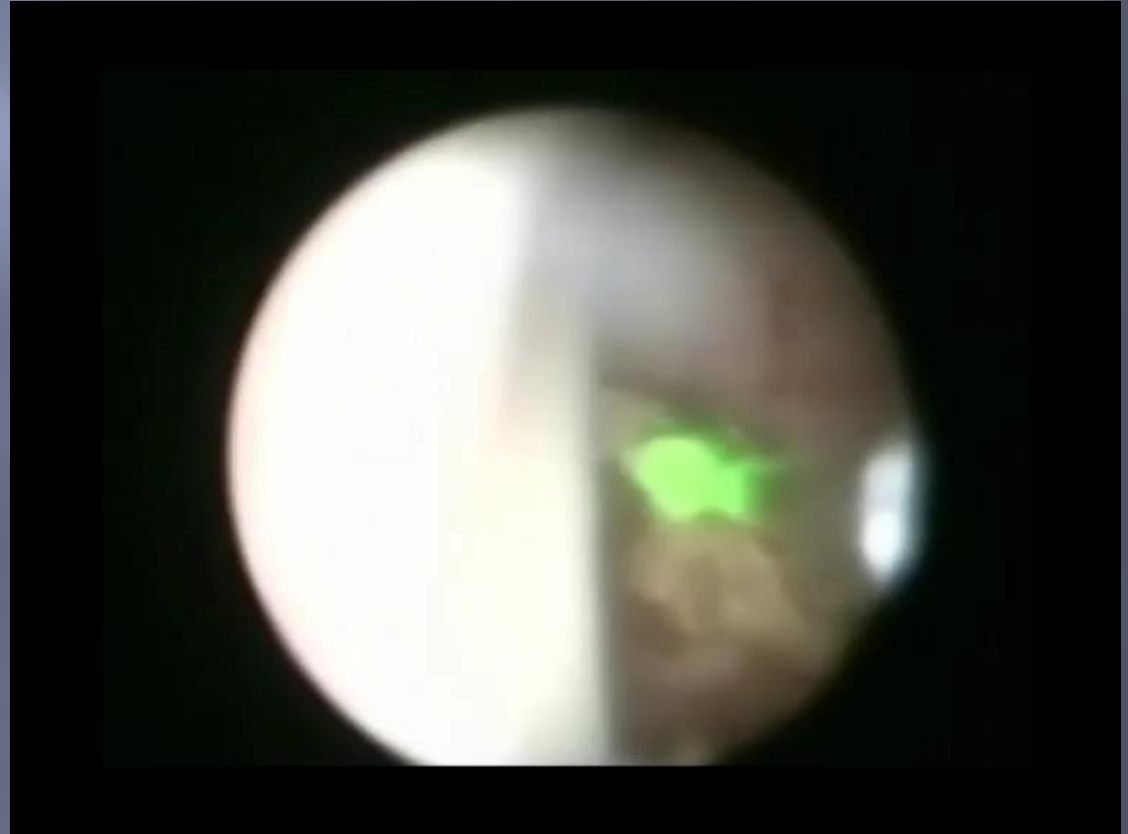

# ΤΕΧΝΙΚΗ LASER ΛΙΘΟΤΡΙΑΣ

- Λίθοι  $> 1\text{εκ}$  αρχικά κονιορτοποιούνται
- Λίθοι  $< 1\text{εκ}$  κατακερματίζονται
- Στόχος τα θραύσματα  $< 2\text{mm}$

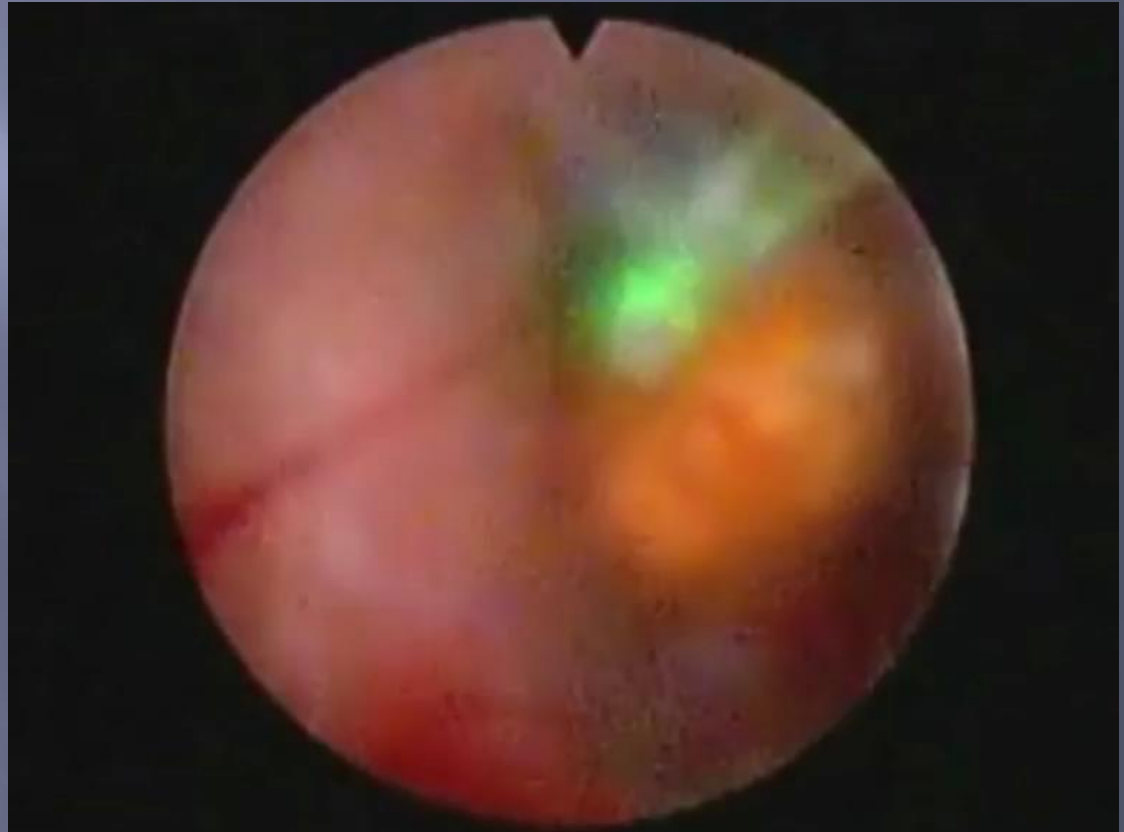
# ΤΕΧΝΙΚΗ LASER ΛΙΘΟΤΡΙΨΙΑΣ

paint τεχνική δημιουργίας  
σκόνης σε μεγάλους λίθους



# ΤΕΧΝΙΚΗ LASER ΛΙΘΟΤΡΙΑΣ

Κατακερματισμός μικρού λίθου



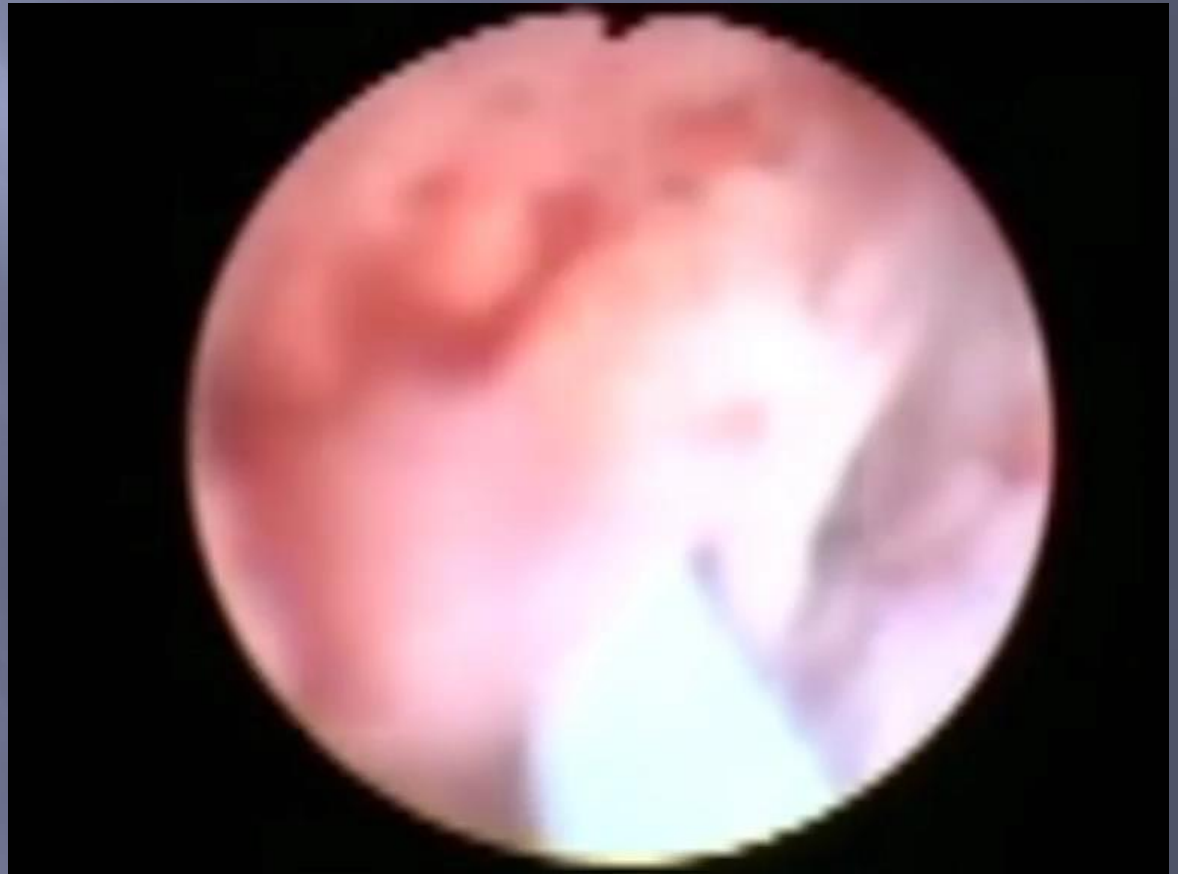


# Επιπλοκές Ουρητηροσκόπησης

Χρόνος εμφάνισης	Μειζονες	Ελάχιστονες
<b>Διεγχειρητικές</b> 3,6%	Διάτρηση ουρητήρα 1,7% Αποκοπή ουρητήρα 0,1% Σημαντική αιμορραγία 0,1% Εγκολεασμός	Δύσκολη πρόσβαση Τραυματισμός βλεννογόνου Έκτοπη/λανθασμένη δίοδος Υπερδιάταση της κύστεως Μετανάστευση/Εκβολή λίθου Δυσλειτουργία/Θραύση εργαλείων Μηχανική/θερμική κάκωση ουρητήρα
<b>Πρώιμες Μετεγχειρητικές</b> 6%	Λοίμωξη/Πυρετός 1,3%-6.9%	Άλγος Άνωση του stent Εμμένουσα Αιματουρία 2% Κωλικός 2,2% Steinstrasse Οίδημα
<b>Απώτερες Μετεγχειρητικές</b> 0,2%	Ισχαιμική νέκρωση ουρητήρα Στένωση ουρητήρα 0,4%-1,4%	Κυστεοουρητηρική παλινδρόμηση 0,1% Παραμονή λιθιασικών συγκριμμάτων

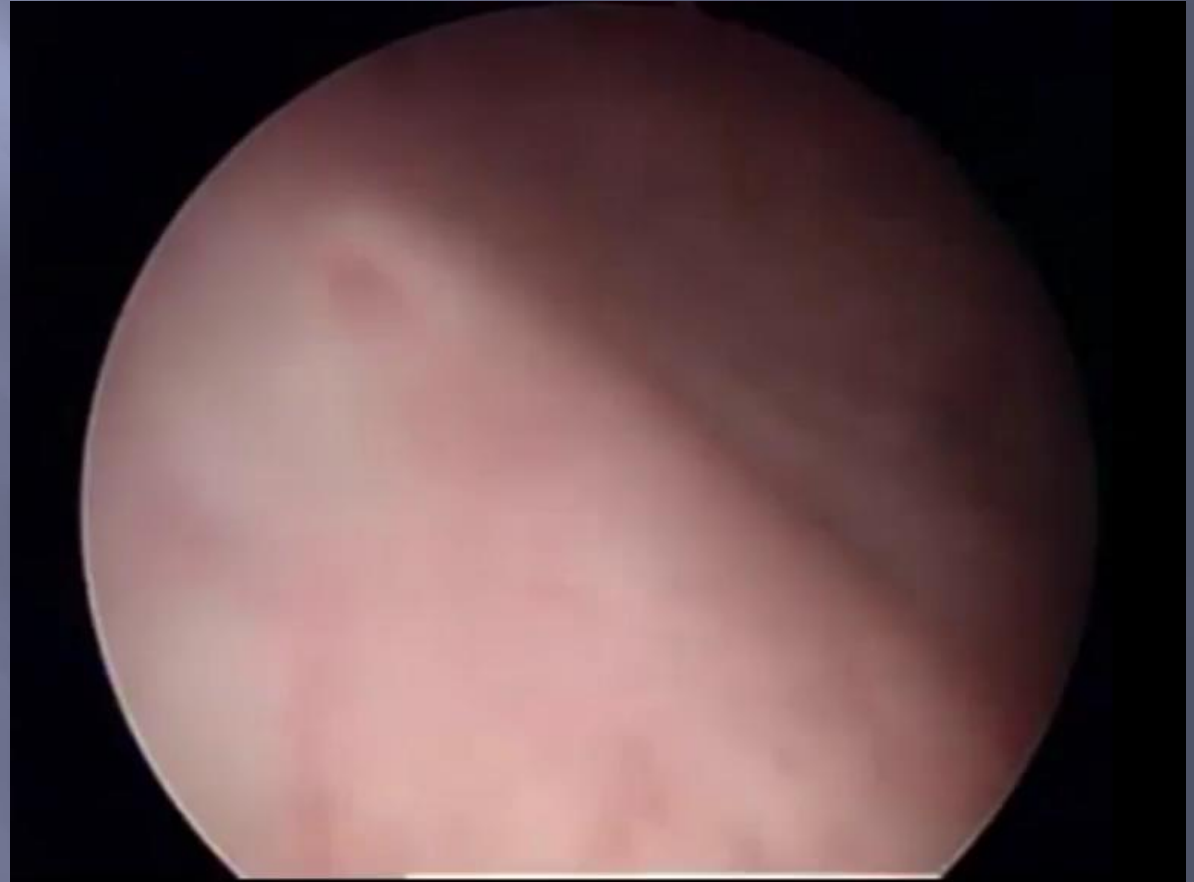
# Επιπλοκές Ουρητηροσκόπησης

Διάτρηση εγγύς ουρητήρα σε τοποθέτηση σύρματος χωρίς ακτινοσκοπικό έλεγχο σε ενσφηνωμένο λίθο

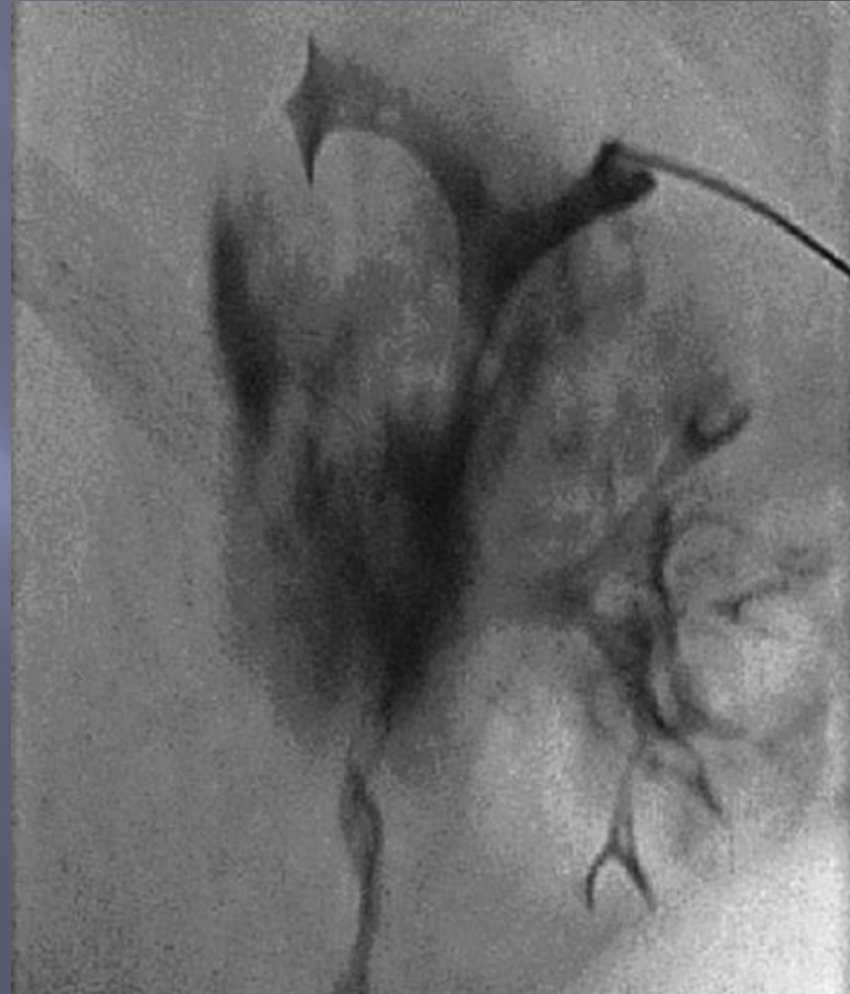
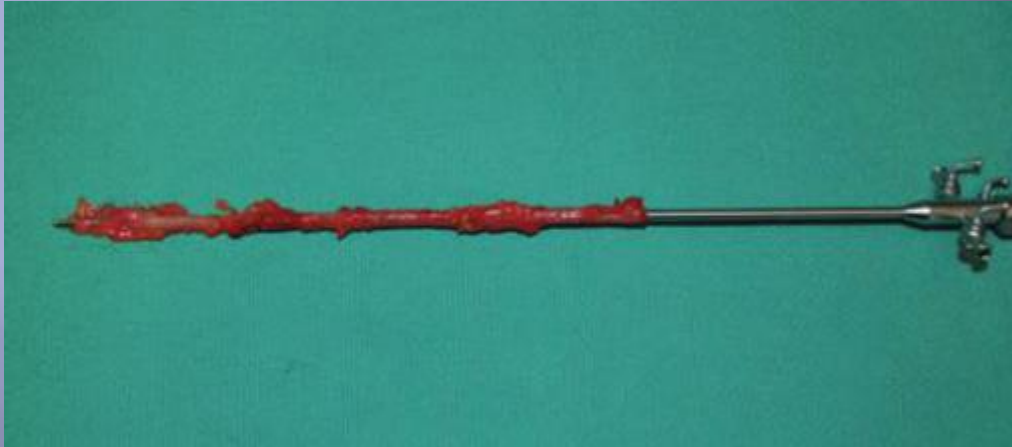


# Επιπλοκές Ουρητηροσκόπησης

Αποκοπή της  
ενδοτοιχωματικής μοίρας σε  
βίαη προώθηση του  
ουρητηροσκοπίου



# Κάκωση Scabbard



# Αποφυγή Επιπλοκών Ουρητηροσκόπησης

- δ όχι βία
- δ τοποθέτηση οδηγού σύρματος ασφαλείας στην νεφρική πύελο
- δ προώθηση του σκοπίου πάνω σε σύρμα εργασίας
- δ κατακερματισμός των λίθων στα μικρότερα δυνατά συγκρίμματα
- δ στο τέλος τοποθέτηση pig tail, εκτός αν ο ασθενής ελεύθερος λίθου και ο ουρητήρας πλήρως ανέπαφος.

ΕΥΧΑΡΙΣΤΩ

